

ISSN 2414-9713 (Online), ISSN 2310-5194 (Print)

HEAD AND NECK RJ

РОССИЙСКИЙ ЖУРНАЛ

ГОЛОВА И ШЕЯ

ЖУРНАЛ ФЕДЕРАЦИИ СПЕЦИАЛИСТОВ ПО ЛЕЧЕНИЮ ЗАБОЛЕВАНИЙ ГОЛОВЫ И ШЕИ

俄罗斯头颈期刊 头颈疾病治疗专业协会期刊

**МАТЕРИАЛЫ XI МЕЖДУНАРОДНОГО
МЕЖДИСЦИПЛИНАРНОГО
КОНГРЕССА ПО ЗАБОЛЕВАНИЯМ
ОРГАНОВ ГОЛОВЫ И ШЕИ
(СБОРНИК ТЕЗИСОВ)**

19–21 ИЮНЯ 2023 Г.

СБОРНИК ТЕЗИСОВ

**МАТЕРИАЛЫ XI МЕЖДУНАРОДНОГО
МЕЖДИСЦИПЛИНАРНОГО КОНГРЕССА
ПО ЗАБОЛЕВАНИЯМ ОРГАНОВ
ГОЛОВЫ И ШЕИ**

САНКТ-ПЕТЕРБУРГ, 2023

EDITORIAL BOARD

Brovkina A.F., Academician of the Russian Academy of Sciences, MD, DSc, Professor RMACPE of the Ministry of Health of Russia, Moscow, Russia, 3.1.5. Ophthalmology
 Bystrova A.A., Russian Children's Clinical Hospital, Ministry of Health of the Russian Federation, Moscow, Russia, 3.1.12. Anesthesiology and resuscitation
 Gomberg M.A., MD, DSc, Professor, Moscow scientific and practical center of dermatovenerology and cosmetology, Moscow Department of health, Moscow, Russia, 3.1.23. Dermatovenerology
 Davydov D.V., MD, DSc, Professor, FSAEI «Russian University of peoples' friendship», Moscow, Russia, 3.1.5. Ophthalmology
 Dolgalev A.A., MD, DSc, Professor, Stavropol State Medical University, Ministry of Health of the Russian Federation, Stavropol, Russia, 3.1.7. Dentistry
 Daikhes N.A., corr. member of RAS, MD, DSc, Professor, FSBI NCCO FMBA of Russia, Moscow, Russia, 3.1.3. Otorhinolaryngology
 Zhukova O.V., MD, DSc, Professor, chief physician, Moscow scientific and practical center of dermatovenerology and cosmetology, Moscow Department of health, Moscow, Russia, 3.1.23. Dermatovenerology
 Ivanov S.Yu., corr. member of RAS, MD, DSc, Professor, FSAEI First Moscow State Medical University named after I.M. Sechenov (Sechenov University), Moscow, Russia, 3.1.7. Dentistry
 Istranov A.L., MD, DSc, Professor, Sechenov First Moscow State Medical University (Sechenov University), Moscow, Russia, 3.1.16. Plastic surgery
 Kosyreva T. F., Professor, MD, DSc, Department Pediatric Dentistry and Orthodontics, Peoples' Friendship University of Russia (RUDN University), 3.1.7. Dentistry
 Kropotov M.A., MD, DSc, Professor, FSBI NMRC named after NN Blokhin Ministry of Health of the Russian Federation, Moscow, Russia, 3.1.6. Oncology, Radiation Therapy
 Kryukov A.I., corresponding member of RAS, MD, DSc, Professor, SBH «Scientific Research Clinical Institute of Otorhinolaryngology named after. L.I. Sverzhvskiy», Moscow, Russia, 3.1.3. Otorhinolaryngology
 Kuznetsov M.R., MD, DSc, Professor, Sechenov First Moscow State Medical University (Sechenov University), Moscow, Russia, 3.1.15. Cardiovascular surgery
 Kulakov A.A., Academician of the Russian Academy of Sciences, MD, DSc, Professor, FSBI «CSRIS&MFS» of the Ministry of Health of Russia, Moscow, Russia, 3.1.2. Maxillofacial surgery
 Lopatin A.V., MD, DSc, Professor, Russian Children's Clinical Hospital, Ministry of Health of the Russian Federation, Moscow, Russia, 3.1.2. Maxillofacial surgery
 Makeeva I.M., MD, DSc, Professor, Director of the Institute of dentistry I.M. Sechenov First Moscow State Medical University (Sechenov University), Moscow, Russia, 3.1.7. Dentistry
 Malginov N.N., MD, DSc, professor, FSBEI «MSMSU named after A.I. Evdokimov», Moscow, Russia, 3.1.7. Dentistry
 Mamontov A.S., MD, Professor, P. A. Herzen Moscow State Research Institute, Moscow, Russia, 3.1.6. Oncology, radiation therapy
 Manturova N.E., MD, DSc, Professor, RCRMU named after N.I. Pirogov, Moscow, Russia
 Mamontov A.S., MD, professor, MSROI named after PA Herzen, Moscow, Russia, 3.1.16. Plastic surgery
 Mudunov A.M., MD, DSc, Lapino Hospital, Moscow Region, Russia, 3.1.6. Oncology, Radiation Therapy
 Medvedev Yu.A., MD, Professor, FSAEI «MSMSU named after A.I. Evdokimov», Moscow, Russia, 3.1.6. Oncology, Radiation Therapy
 Melnichenko G.A., Academician of the Russian Academy of Sciences, MD, DSc, Professor, Institute of Clinical Endocrinology, FSBI «Endocrinology scientific Center», Ministry of Health of Russia, Moscow, Russia, 3.1.19. Endocrinology
 Parshin V.D., Corresponding Member of the Russian Academy of Sciences, MD, DSc, Professor, Sechenov First Moscow State Medical University (Sechenov University), Moscow, Russia, 3.1.9. Surgery
 Polyakov A.P., MD, DSc, Associate Professor, MSROI named after P.A. Herzen, Moscow, Russia, 3.1.6. Oncology, Radiation Therapy
 Potekaev N.N., MD, DSc, Professor, director, Moscow scientific and practical center of dermatovenerology and cosmetology, Moscow Department of health, Moscow, Russia, 3.1.23. Dermatovenerology
 Podviaznikov S.O., MD, DSc, Professor, FSBEI FPE RMACPE MOH Russia, Moscow, Russia Put' V.A., MD, Professor, FSAEI First Moscow State Medical University named after I.M. Sechenov (Sechenov University), Moscow, Russia, 3.1.9. Surgery
 Popadyuk V.I., MD, DSc, Professor, RUDN University, Moscow, Russia, 3.1.3. Otorhinolaryngology
 Put' V.A., MD, Professor, Sechenov First Moscow State Medical University (Sechenov University), Moscow, Russia, 3.1.7. Dentistry
 Romanchyshen A.F., MD, Professor, St. Petersburg State Pediatric Medical University, St. Petersburg, Russia, 3.1.9. Surgery
 Sahakyan S.V., MD, DSc, Professor, FSBI «Moscow Scientific Research Institute of Eye Diseases named after Helmholtz», Moscow, Russia, 3.1.5. Ophthalmology
 Sadovskiy V.V., Academician of RAMTS, DSc, Ph.D., Professor, President of the StAR, Moscow, Russia, 3.1.7. Dentistry
 Serova N.S., MD, Professor, FSAEI First Moscow State Medical University named after I.M. Sechenov (Sechenov University), Moscow, Russia, 3.1.25. Radiation diagnostics
 Svistushkin V.M., DSc, Ph.D., Professor, FSAEI First Moscow State Medical University named after I.M. Sechenov (Sechenov University), Moscow, Russia, 3.1.3. Otorhinolaryngology
 Startseva O.I. MD, DSc, Professor, FSAEI First Moscow State Medical University named after I.M. Sechenov (Sechenov University), Moscow, Russia, 3.1.16. Plastic surgery
 Usachev D.Yu., corresponding member of RAS, MD, DSc, Professor, FSAI «National Medical Research Center of Neurosurgery named after acad. N.N. Burdenko», Moscow, Russia, 3.1.10. Neurosurgery
 Cherekaev V.A., MD, DSc, professor, FSAI «National Medical Research Center of Neurosurgery named after acad. N. N. Burdenko», Moscow, Russia, 3.1.10. Neurosurgery
 Choinzonov E.L., Academician of the Russian Academy of Sciences, MD, DSc, Professor, FSBEI SibSMU, Tomsk, Russia, 3.1.6. Oncology, Radiation Therapy
 Chukumov R.M., PhD, SBHC of MR Moscow Regional Scientific Research Clinical Institute n.a. Vladimirovsky F.(MONIKI), Witte S.U Moscow University, Moscow, Russia, 3.1.2. Maxillofacial Surgery
 Yanov Yu.K., Academician of the Russian Academy of Sciences, MD, DSc, Professor, FSBU «St. Petersburg Scientific Research Institute of LOR», St. Petersburg, Russia, 3.1.3. Otorhinolaryngology
 Yanushevich O.O., Academician of the Russian Academy of Sciences, MD, DSc, Professor, FSBEI «MSMSU named after A.I. Evdokimov», Moscow, Russia, 3.1.7. Dentistry

EDITORIAL COUNCIL

Vasiliev Yu.V., Corresponding Member of the Russian Academy of Sciences, Professor, GBUZ MKNC named after A.S. Loginov DZM, Moscow, Russia
 Verbo E.V., MD, Professor, DSc, Pirogov Russian National Research Medical University, Moscow, Russia, 3.1.16. Plastic surgery
 Galimova V.U., MD, DSc, Professor, Bashkir State Medical University, Ufa, Russia, 3.1.5. Ophthalmology
 Garbuzov P.I., MD, PhD, National Medical Research Radiological Centre of the Ministry of Health of the Russian Federation, 3.1.25. Radiation diagnostics
 Erichev V.P., MD, DSc, Professor, Federal State Scientific Institution Research Institute of Eye Diseases, Moscow, Russia, 3.1.5. Ophthalmology
 Khmelevskiy E.V., MD, DSc, Professor, National Medical Research Radiological Centre of the Ministry of Health of the Russian Federation, Moscow, Russia, 3.1.6. Oncology, Radiation Therapy
 Krylov V.V., Academician of the Russian Academy of Sciences, MD, DSc, Professor, A.I. Yevdokimov Moscow State University of Medicine and Dentistry, Scientific Research Institute of Emergency Care named after N.V. Sklifosovsky, Moscow, Russia, 3.1.10. Neurosurgery
 Nakatis Ya.A., MD, DSc, Professor, Clinical Hospital N122 named after L.G. Sokolov, FMBA of Russia, St.-Petersburg, Russia, 3.1.3. Otorhinolaryngology
 Poliakov V.G., Academician of the Russian Academy of Sciences, MD, DSc, Professor, FSBI NMRC named after N.N. Blokhin, Ministry of Health of the Russian Federation, Moscow, Russia, 3.1.6. Oncology, Radiation Therapy
 Rabinovich I.M., MD, DSc, Professor, CSRIS&MFS, Moscow, Russia Rummyantsev Pavel Olegovich, MD, Professor, Endocrinology Research Centre, Moscow, Russia, 3.1.7. Dentistry
 Rummyantsev P.O., MD, Professor of the FSBI NMHC of Endocrinology, Moscow, Russia, 3.1.6. Oncology, Radiation Therapy
 Topolnitskiy O.Z., MD, DSc, Professor, A.I. Yevdokimov Moscow State University of Medicine and Dentistry, Moscow, Russia, 3.1.2. Maxillofacial Surgery

FOREIGN EDITORIAL BOARD MEMBERS

Jean-Paul Marie, Professor of the Department of Otolaryngology, Head & Neck Surgery and Audiophony at the University Hospital, Head of the Experimental Surgery Laboratory, school of Medicine, Rouen University, Rouen, France
 France Dobke M., prof. University of California, San Diego, USA
 Dan Fliss, prof., Tel Aviv University, Tel Aviv-Yafo, Israel
 Geneid Ahmed, PhD, docent, President of Union of European Phoniaticians; head Physician of Phoniatic Department of Helsinki University Hospital Helsinki, Finland
 Wojciech Golusinski prof., The Greater Poland Cancer Centre, Dept. of Surgical Oncology, Poznan, Poland
 Andrey Holodny, prof., Radiology New York, NY, Professor, Radiology, Weill Cornell Medical College, USA Jan Kiozar prof. Fakultni Nemocnice v Motole, Prague, Czech Republic
 Jean Louis Lefebvre prof. President of the Founding Board of the European Head and Neck Society, Lille, France
 Lisa Licitra prof., Interim Director of Medical Oncology Head and Neck Cancer Department at the Istituto Nazionale Tumori in Milan, Italy
 Gregori Margolin, prof., Karolinska University Hospital, Stockholm, Sweden
 Mlihan Knezevic Professo runiversitario en Hospital Insular ULPGC, Spain Rapidis A., prof., Saint Savvas Hospital, Athens, Greece
 Jatin Shah, prof. Memorial Sloan-Kettering Cancer Center, New York, USA
 Giuseppe Spriano, prof., Humanitas University, Pieve Emanuele, Italy
 Sivanesan Subramanian assistant prof., Anna University, Chennai, India Universiti Sains Malaysiadisable, Gelugor, Malaysia
 Sefik Hosal, EHNS General Secretary, Department of Otolaryngology-Head & Neck Surgery, Atilim University, Faculty of Medicine, Ankara, Turkey
 Yakubu Karagama Professor, Consultant Laryngologist at the Central Manchester University Hospital Department of Otolaryngology and Tameside Hospital, Honorary Senior Lecturer at the Edge Hill University, Manchester, UK

EXPERT GROUP

Boyko A.V., MD, DSc, professor, National Medical Research Radiological Centre of the Ministry of Health of the Russian Federation, Moscow, Russia, 3.1.6. Oncology, Radiation Therapy
 Byakhov M.Y., MD, DSc, Professor, A.S. Loginov Moscow Clinical Research Center, Moscow, Russia, 3.1.6. Oncology, Radiation Therapy
 Zaitsev A.M., MD, Ph.D., National Medical Research Radiological Centre of the Ministry of Health of the Russian Federation, Moscow, Russia, 3.1.10. Neurosurgery
 Osipenko E.V., MD, PhD, Federal Scientific-Clinical Center of Otorhinolaryngology, Moscow, Russia, 3.1.3. Otorhinolaryngology
 Polyakov P.Y., MD, DSc, professor, M.F. Vladimirovsky Moscow Regional Scientific Research Clinical Institute (MONIKI), Moscow, Russia, 3.1.6. Oncology, Radiation Therapy
 Prikhodko A.G., MD, DSc, Professor, SBEI Kuban State Medical University, Krasnodar, Russia, 3.1.12. Anesthesiology and Resuscitation
 Kravtsov S.A., MD, Moscow Oncological Clinical Dispensary No. 1, Moscow, Russia, 3.1.6. Oncology, Radiation Therapy
 Kuznetsov N.S., MD, Professor, Endocrinology disabled Research Centre, Moscow, Russia, 3.1.19. Endocrinology
 Novozhilova E.N. prof., MD, PhD, DSc, Moscow Municipal Oncological Hospital No.62, Krasnogorsk, Russia, 3.1.6. Oncology, Radiation Therapy
 Romanov I.S., MD, PhD, NN Blokhin National Medical Research Center of Oncology, Moscow, Russia, 3.1.6. Oncology, Radiation Therapy
 Romanko Y.S., head of the expert group, MD, DSc, Professor, I.M. Sechenov First Moscow State Medical University (Sechenov University), Moscow, Russia, 3.1.25. Radiation diagnostics
 Svetitskiy P.V., MD, DSc, Professor, National Medical Research Centre for Oncology, Rostov-on-Don, Russia, 3.1.6. Oncology, Radiation Therapy
 Sdvizhkov A.M., MD, DSc, Professor, Moscow Oncological Clinical Dispensary No. 1, Moscow, Russia, 3.1.6. Oncology, Radiation Therapy
 Stoyukhina A.S., PhD., Federal State Scientific Institution Research Institute of Eye Diseases, Moscow, Russia, 3.1.5. Ophthalmology
 Sivanesan Subramanian assistant prof., Anna University, Chennai, India, Universiti Sains Malaysiadisable, Gelugor, Malaysia
 Chen Ko, Sechenov First Moscow State Medical University (Sechenov University), Moscow, Russia, 3.1.6. Oncology, Radiation Therapy
 Shevchenko S.P., MD, DSc, Professor, SBH Municipal Clinical Hospital No.1, Novosibirsk, Russia, 3.1.6. Oncology, Radiation Therapy

РЕДКОЛЛЕГИЯ

Бровкина А.Ф., академик РАН, д.м.н., профессор РМАНПО Минздрава России, Москва, Россия. 3.1.5. Офтальмология
 Быстрова А.А. ОСП РДКБ ФГАУ ВО РНИМУ им. Н.И. Пирогова, Москва. 3.1.12. Анестезиология и реаниматология
 Гомберг М.А., д.м.н., проф., Московский научно-практический центр дерматовенерологии и косметологии Департамента здравоохранения г. Москвы, Москва, Россия. 3.1.23. Дерматовенерология
 Давыдов Д.В., д.м.н., профессор, ФГБОУ ВО «Российский университет дружбы народов», Москва, Россия. 3.1.5. Офтальмология
 Дайхес Н.А., чл.-корр. РАН, д.м.н. профессор, ФГБУ НКЦО ФМБА России, Москва, Россия. 3.1.3. Оториноларингология
 Долгалев А.А., д.м.н., профессор, ФГБОУ ВО «Ставропольский Государственный Медицинский Университет» МЗ РФ, Ставрополь, Россия. 3.1.7. Стоматология
 Жукова О.В., д.м.н., проф., главный врач, Московский научно-практический центр дерматовенерологии и косметологии Департамента здравоохранения г. Москвы, Москва, Россия. 3.1.23. Дерматовенерология
 Иванов С.Ю., чл.-корр. РАН, д.м.н., профессор, ФГАУ ВО Первый МГМУ им. И.М. Сеченова (Сеченовский университет), Москва, Россия. 3.1.7. Стоматология
 Истратов А.Л., д.м.н., профессор, ФГАУ ВО Первый МГМУ им. И.М. Сеченова (Сеченовский университет), Москва, Россия. 3.1.16. Пластическая хирургия
 Косырева Т.Ф., д.м.н., проф., Российский университет дружбы народов, Москва, Россия. 3.1.7. Стоматология
 Кропотов М.А., д.м.н., профессор, НИИЦ онкологии им. Н.Н. Блохина, Москва, Россия. 3.1.6. Онкология, лучевая терапия
 Крюков А.И., член корр. РАН, д.м.н., профессор, ГБУЗ «Научно-исследовательский клинический институт оториноларингологии им. Л.И. Свержевского», Москва, Россия. 3.1.3. Оториноларингология
 Кузнецов М.Р., д.м.н., профессор, ФГАУ ВПО Первый Московский государственный медицинский университет им. И.М.Сеченова (Университет им. И.М.Сеченова), Москва, Россия. 3.1.15. Сердечно-сосудистая хирургия
 Кулаков А.А., академик РАН, д.м.н., профессор, ФГБУ «ЦНИИСиЧЛХ» Минздрава России, Москва, Россия. 3.1.2. Челюстно-лицевая хирургия
 Лопатин А.В., д.м.н., проф. ОСП РДКБ ФГАУ ВО РНИМУ им. Н.И. Пирогова, Москва, Россия. 3.1.2. Челюстно-лицевая хирургия
 Макеева И.М., профессор, директор института стоматологии ФГАУ ВО Первый МГМУ им. И.М. Сеченова Минздрава России (Сеченовский университет), Москва, Россия. 3.1.7. Стоматология
 Мальгинов Н.Н., д.м.н., профессор, ФГБОУ ВО «МГМСУ им. А.И. Евдокимова», Москва, Россия. 3.1.7. Стоматология
 Мантурова Н.Е., д.м.н., профессор, ФГАУ ВО РНИМУ им. Н. И. Пирогова Минздрава России, Москва, Россия. 3.1.16. Пластическая хирургия
 Мамонтов А.С., д.м.н., профессор, МНИОИ им. П. А. Герцена, Москва, Россия. 3.1.6. Онкология, лучевая терапия
 Мудунов А.М., д.м.н., госпиталь «Лапино», Московская область, Россия. 3.1.6. Онкология, лучевая терапия
 Медведев Ю.А., д.м.н., профессор, ФГБОУ ВО «МГМСУ им. А.И. Евдокимова», Москва, Россия. 3.1.2. Челюстно-лицевая хирургия
 Мельниченко Г.А., академик РАН, д.м.н., профессор, Институт клинической эндокринологии ФГБУ «Эндокринологический научный центр» Минздрава России, Москва, Россия. 3.1.19. Эндокринология
 Паршин В.Д., чл.-корр. РАН, д.м.н., профессор, ФГАУ ВО Первый МГМУ им. И.М. Сеченова (Сеченовский университет), Москва, Россия. 3.1.9. Хирургия
 Поляков А.П., д.м.н., доцент, МНИОИ им. П.А. Герцена, Москва, Россия. 3.1.6. Онкология, лучевая терапия
 Потекаев Н.Н., д.м.н., профессор, директор Московского научно-практического центра дерматовенерологии и косметологии Департамента здравоохранения г. Москвы, Москва, Россия. 3.1.23. Дерматовенерология
 Подвязников С.О., д.м.н., профессор, РМАНПО, Москва, Россия. 3.1.9. Хирургия
 Путь В.А. д.м.н., профессор, ФГАУ ВО Первый МГМУ им. И.М. Сеченова (Сеченовский университет), Москва, Россия. 3.1.7. Стоматология
 Попадков В.И. д.м.н., проф., ФГАУ ВО Российский университет дружбы народов, Москва, Россия. 3.1.3. Оториноларингология
 Романчишен А.Ф., д.м.н., профессор Санкт-Петербургский государственный педиатрический медицинский университет, Санкт-Петербург, Россия. 3.1.9. Хирургия
 Саакян С.В., д.м.н., профессор, ФГБУ «Московский научно-исследовательский институт глазных болезней им. Гельмгольца», Москва, Россия. 3.1.5. Офтальмология
 Садовский В.В., академик РАМТН, д.м.н., профессор, президент СтАР, Москва, Россия. 3.1.7. Стоматология
 Свистушкин В.М., д.м.н., профессор, ФГАУ ВО Первый МГМУ им. И.М. Сеченова (Сеченовский университет), Москва, Россия. 3.1.3. Оториноларингология
 Серова Н.С., д.м.н., профессор, ФГАУ ВПО Первый Московский государственный медицинский университет им. И.М.Сеченова (Университет им. И.М.Сеченова), Москва, Россия. 3.1.25. Лучевая диагностика
 Старцева О.И. д.м.н., профессор, ФГАУ ВО Первый МГМУ им. И.М. Сеченова (Сеченовский университет), Москва, Россия. 3.1.16. Пластическая хирургия
 Усачев Д.Ю., член-корр. РАН, д.м.н., профессор, ФГАУ «Национальный медицинский исследовательский центр нейрохирургии им. акад. Н.Н. Бурденко», Москва, Россия. 3.1.10. Нейрохирургия
 Черкаев В.А., д.м.н., профессор, ФГАУ «Национальный медицинский исследовательский центр нейрохирургии им. акад. Н. Н. Бурденко», Москва, Россия. 3.1.10. Нейрохирургия
 Чойнзонов Е.Л., академик РАН, д.м.н., профессор, ФГБОУ ВО СибГМУ, Томск, Россия. 3.1.6. Онкология, лучевая терапия
 Чукумов Р.М., к.м.н., ГБУЗ МО Московский областной научно-исследовательский клинический институт им. М.Ф.Владимирского (МОНКИ), Московский университет им. С.Ю.Витте, Москва, Россия. 3.1.2. Челюстно-лицевая хирургия
 Янов Ю.К., академик РАН, д.м.н., профессор, ФГБУ «СПб НИИ ЛОР», Санкт-Петербург, Россия. 3.1.3. Оториноларингология
 Янушевич О.О., академик РАН, д.м.н., профессор, ФГБОУ ВО «МГМСУ им. А.И. Евдокимова», Москва, Россия. 3.1.7. Стоматология

РЕДАКЦИОННЫЙ СОВЕТ

Вербо Е.В., д.м.н., профессор, РНИМУ им. Н.И. Пирогова, Москва, Россия. 3.1.16. Пластическая хирургия
 Галимова В.У., д.м.н., профессор, Башкирский государственный медицинский университет, Уфа, Россия. 3.1.5. Офтальмология
 Гарбузов П.И., к.м.н. ФГБУ «НИИЦ радиологии», Обнинск, Россия. 3.1.25. Лучевая диагностика
 Еричев В.П., д.м.н., профессор, ФГБНУ «Научно-исследовательский институт глазных болезней», Москва, Россия. 3.1.5. Офтальмология
 Крылов В.В., академик РАН, д.м.н., профессор, ФГБУ «НИИ СП им. Н.В. Склифосовского ДЗМ», ФГБОУ ВО «МГМСУ им. А.И. Евдокимова», Москва, Россия. 3.1.10. Нейрохирургия
 Накатис Я.А., д.м.н., профессор Клиническая больница № 122 им. Л.Г. Соколова ФМБА России, Санкт-Петербург, Россия. 3.1.3. Оториноларингология
 Поляков В.Г., академик РАН, д.м.н., профессор, ФГБУ НИИЦ им. Н.Н.Блохина МЗ РФ, Москва, Россия. 3.1.6. Онкология, лучевая терапия
 Рабинович И.М., д.м.н., профессор, ЦНИИС и ЧЛХ, Москва, Россия. 3.1.7. Стоматология
 Румянцев П.О., д.м.н., профессор ФГБУ НИИЦ Эндокринологии, Москва, Россия. 3.1.6. Онкология, лучевая терапия
 Топольницкий О.З., д.м.н., профессор, ФГБОУ ВО «МГМСУ им. А.И. Евдокимова», Москва, Россия. 3.1.2. Челюстно-лицевая хирургия
 Хмельский Е.В., д.м.н., профессор, МНИОИ им. П.А. Герцена, Москва, Россия. 3.1.6. Онкология, лучевая терапия

ИНОСТРАННЫЕ ЧЛЕНЫ РЕДКОЛЛЕГИИ

Jean-Paul Marie, Professor of the Department of Otolaryngology, Head & Neck Surgery and Audiophony at the University Hospital, Head of the Experimental Surgery Laboratory, school of Medicine, Rouen University, Rouen, France
 Dobke M., prof. University of California, San Diego, USA
 Fliss D., prof., Tel Aviv University, Tel Aviv-Yafo, Israel
 Geneid A., PhD, docent, President of Union of European Phoniaticians; head Physician of Phoniatics Department of Helsinki University Hospital Helsinki, Finland Golusinsky W., prof., The Greater Poland Cancer Centre, Dept. of Surgical Oncology, Poznan, Poland
 Holodny A., prof., Radiology New York, NY, Professor, Radiology, Weill Cornell Medical College, USA
 Klotz J., prof. Fakultni Nemocnice v Motole, Prague, Czech Republic Lefebvre J.L., prof. President of the Founding Board of the European Head and Neck Society, Lille, France
 Lisitra L., prof., Interim Director of Medical Oncology Head and Neck Cancer Department at the Istituto Nazionale Tumori in Milan, Italy Margolin G., prof., Karolinska University Hospital, Stockholm, Sweden
 Milan Knezevic Professor universitarion Hospital Insular ULPGC, Spain
 Raptidis A., prof., Saint Savvas Hospital или Greek Anticancer Institute, Athens, Greece
 Shiah J., prof. Memorial Sloan-Kettering Cancer Center, New York, USA
 Spriano G., prof., Humanitas University, Milan, Italy Subramanian S., assistant prof., Anna University, Chennai, India Sefik Hosal, EHNS General Secretary, Department of Otolaryngology-Head & Neck Surgery, Atilim University, Faculty of Medicine, Ankara, Turkey
 Yakubu Karagama, professor, Consultant Laryngologist at the Central Manchester University Hospital Department of Otolaryngology and Tameside Hospital, Honorary Senior Lecturer at the Edge Hill University, Central United Manchester University, Manchester, United Kingdom
 Manchester, United Kingdom

ЭКСПЕРТНАЯ ГРУППА

Бойко А.В., д.м.н., профессор, МНИОИ им. П.А. Герцена, Москва, Россия. 3.1.6. Онкология, лучевая терапия
 Бяхов М.Ю., д.м.н., профессор, ГБУЗ «Московский клинический научно-практический центр», Москва, Россия. 3.1.6. Онкология, лучевая терапия
 Зайцев А.М., к.м.н., МНИОИ им. П.А. Герцена, Москва, Россия. 3.1.10. Нейрохирургия
 Осипенко Е.В., к.м.н., ФГБУ «Научно-клинический центр оториноларингологии ФМБА России», Москва, Россия. 3.1.3. Оториноларингология
 Поляков П.Ю., д.м.н., профессор, ГБУЗ МО МОНКИ им. М. Ф. Владимирского, Москва, Россия. 3.1.6. Онкология, лучевая терапия
 Приходько А.Г., д.м.н., профессор, ГБОУ ВПО КубГМУ, Краснодар, Россия. 3.1.12. Анестезиология и реаниматология
 Кравцов С.А., д.м.н., Московский онкологический клинический диспансер №1, Москва, Россия. 3.1.6. Онкология, лучевая терапия
 Кузнецов Н.С., д.м.н., профессор, ФГБУ «НИИЦ эндокринологии», Москва, Россия. 3.1.19. Эндокринология
 Новожилова Е.Н., д.м.н., ГБУЗ «Московская городская онкологическая больница №62 ДЗМ», Красногорск, Россия. 3.1.6. Онкология, лучевая терапия
 Романов И.С., д.м.н., ФГБУ НИИЦ им. Н.Н. Блохина МЗ РФ, Москва, Россия. 3.1.6. Онкология, лучевая терапия
 Романко Ю.С., руководитель экспертной группы, д.м.н., профессор, ФГАУ ВО Первый МГМУ им. И.М. Сеченова Минздрава России (Сеченовский университет), Москва, Россия. 3.1.25. Лучевая диагностика
 Светицкий П.В., д.м.н., профессор ФГУ «Ростовский научно-исследовательский онкологический институт» Ростов-на-Дону, Россия. 3.1.6. Онкология, лучевая терапия
 Сдвижков А.М., д.м.н., профессор, Московский онкологический клинический диспансер №1, Москва, Россия. 3.1.6. Онкология, лучевая терапия
 Стоюхина А.С., к.м.н., ФГБНУ «Научно-исследовательский институт глазных болезней», Москва, Россия. 3.1.5. Офтальмология
 Субраманиан С., д.м.н., директор Евразийской федерации онкологии (EAF0), Малайзия
 Чань Ко, ФГАУ ВО Первый МГМУ им. И.М. Сеченова (Сеченовский университет), Москва, Россия. 3.1.6. Онкология, лучевая терапия
 Шевченко С.П., д.м.н., профессор, ГБУЗ НСО «Городская клиническая больница №1», Новосибирск, Россия. 3.1.6. Онкология, лучевая терапия

Уважаемые участники XI Международного междисциплинарного конгресса по заболеваниям органов головы и шеи!

Предлагаем Вашему вниманию тематический сборник тезисов – работ, поступивших на Конгресс. В связи с их большим количеством Федерация специалистов по лечению заболеваний органов головы и шеи, а также редколлегия журнала приняли решение о целесообразности публикации единого издания для удобства участников Конгресса и авторов исследований. Редколлегия журнала решила облечь сборник в форму традиционного выпуска для поднятия престижа, удобства восприятия и использования информации. Он будет размещен на сайте Федерации с возможностью общего доступа.

Оргкомитет Конгресса и редколлегия журнала

СОДЕРЖАНИЕ

НЕВРОЛОГИЯ

ЭКСТРАКОРПОРАЛЬНЫЙ ФОТОФЕРЕЗ В ЛЕЧЕНИИ РАССЕЯННОГО СКЛЕРОЗА – Сидорова О.П., Кильдюшевский А.В., Котов С.В., Бородин А.В.	17
ВЫЯВЛЯЕМОСТЬ БОЛЕЗНИ ГЕНТИНГТОНА В МОСКОВСКОЙ ОБЛАСТИ – Сидорова О.П., Котов С.В., Поляков А.В., Сидорова О.П., Аникин Г.А.	17
АНАЛИЗ СИНДРОМА ОФТАЛЬМОПАРЕЗА В СТРУКТУРЕ ОСТРЫХ НАРУШЕНИЙ МОЗГОВОГО КРОВООБРАЩЕНИЯ – Латышева С.А., Предтеченская Е.В.	18
ТАК ЛИ БЕССИМПТОМЕН АСИМПТОМНЫЙ КАРОТИДНЫЙ СТЕНОЗ? ЧЕЙ ПАЦИЕНТ – НЕВРОЛОГА И ХИРУРГА? – Поспелова М.Л., Зайцев Д.Е., Лепёхина А.С., Ефимцев А.Ю., Алексеева Т.М., Воинов Н.Е.	19
ВЛИЯНИЕ ОСТЕОПАТИЧЕСКОГО МЕТОДА ЛЕЧЕНИЯ МИОФАСЦИАЛЬНОГО СИНДРОМА ШЕЙНО-ПЛЕЧЕВОЙ ЛОКАЛИЗАЦИИ НА УРОВЕНЬ ЦИРКУЛИРУЮЩИХ ЦИТОКИНОВ – Волчек И.А., Балацкий Н.С.	19

НЕЙРОХИРУРГИЯ

ОТДАЛЁННЫЕ РЕЗУЛЬТАТЫ КОМПЛЕКСНОГО ЛЕЧЕНИЯ БОЛЬНЫХ ЗЛОКАЧЕСТВЕННЫМИ ГЛИОМАМИ С ПРИМЕНЕНИЕМ НЕСТАНДАРТНЫХ МЕТОДИК (ФОТОДИНАМИЧЕСКОЙ ТЕРАПИИ И СПЕЦИФИЧЕСКОЙ ПРОТИВООПУХОЛЕВОЙ ТЕРАПИИ) – Олюшин В.Е., Улитин А.Ю., Забродская Ю.М., Ростовцев Д.М., Рында А.Ю., Куканов К.К., Скляр С.С., Нечаева А.С.	20
ХИРУРГИЧЕСКАЯ ТАКТИКА У ПАЦИЕНТОВ С МЕНИНГИОМАМИ ОБЛАСТИ БОЛЬШОГО ЗАТЫЛОЧНОГО ОТВЕРСТИЯ – Куканов К.К., Тастанбеков М.М., Иванова Н.Е., Кияшко С.С., Лавровский П.В.	21
АНАЛИЗ ФУНКЦИОНАЛЬНЫХ ИСХОДОВ ХИРУРГИЧЕСКОГО ЛЕЧЕНИЯ ОПУХОЛЕЙ МОСТО-МОЗЖЕЧКОВОГО УГЛА – Митьковский С.В., Зеленков А.В.	22
СЛУЧАЙ ХИРУРГИЧЕСКОГО ЛЕЧЕНИЯ МЕНИНГЕОМЫ ШЕЙНОГО ОТДЕЛА ПОЗВОНОЧНИКА – Митьковский С.В., Зеленков А.В.	23
ПРЕДИКТОРЫ РЕЦИДИВИРОВАНИЯ ЦЕРЕБРАЛЬНЫХ МЕТАСТАЗОВ ПРИ РАКЕ МОЛОЧНОЙ ЖЕЛЕЗЫ – Субботина Д.Р., Гуляев Д.А., Курносос И.А., Белов И.Ю.	24
НЕОТЛОЖНАЯ КАРОТИДНАЯ ЭНДАРТЕРЭКТОМИЯ В ЛЕЧЕНИИ ОСТРЫХ ИШЕМИЧЕСКИХ ПОРАЖЕНИЙ ГОЛОВНОГО МОЗГА – Андрейчук К.А., Сокуренок Г.Ю., Кулешова Е.В., Головань Е.П.	24

ОНКОЛОГИЯ

ОПЫТ ИСПОЛЬЗОВАНИЯ ИНДИВИДУАЛЬНЫХ ЭНДОПРОТЕЗОВ ИЗ ФТОРПОЛИМЕРА В РЕКОНСТРУКТИВНОЙ ХИРУРГИИ ЧЕЛЮСТНО-ЛИЦЕВОЙ ОБЛАСТИ У ОНКОЛОГИЧЕСКИХ БОЛЬНЫХ – Кульбакин Д.Е., Чойнзонов Е.Л., Большасов Е.Н., Воробьев А.О., Федорова И.К., Азовская Д.Ю.	26
РЕКОНСТРУКТИВНО-ПЛАСТИЧЕСКИЕ ОПЕРАЦИИ В КОМБИНИРОВАННОМ ЛЕЧЕНИИ БОЛЬНЫХ РАКОМ ПОЛОСТИ РТА – Чойнзонов Е.Л., Кульбакин Д. Е., Мухамедов М.Р., Федорова И.К., Азовская Д.Ю.	27
СОВРЕМЕННЫЕ ПОДХОДЫ ЛЕЧЕНИЯ МЕСТНОРАСПРОСТРАНЁННОГО РАКА ГОРТАНИ (I-III ST.) – Мартиросян В.В., Алексеева Д.А., Колчанов Г.М.	27
ФОТОДИНАМИЧЕСКАЯ ТЕРАПИЯ ОГРАНИЧЕННЫХ ОЧАГОВ САРКОМЫ КАПОШИ – Карташова М.Г. , Сухова Т.Е., Молочкова Ю.В., Казанцева К.В., Молочков А.В., Романко Ю.С.	29
ПАРАНЕОПЛАСТИЧЕСКАЯ ПУЗЫРЧАТКА У ПАЦИЕНТКИ С ПАПИЛЛЯРНЫМ РАКОМ ЩИТОВИДНОЙ ЖЕЛЕЗЫ – Петрова М.С., Хлебникова А.Н., Молочкова Ю.В., Куприянова А.Г., Сухова Т.Е., Габанукаева А.А., Мартино Е.А., Оганян Е.Р., Романко Ю.С.	30
ЭОЗИНОФИЛЬНАЯ ГРАНУЛЁМА ЛИЦА – Петрова М.С., Молочкова Ю.В., Хлебникова А.Н., Селезнёва Е.В., Оганян Е.Р., Сухова Т.Е., Романко Ю.С.	32
К ЛАЗЕРОИНДУЦИРОВАННОЙ ТЕРМОТЕРАПИИ АКТИНИЧЕСКОГО КЕРАТОЗА В СРАВНЕНИИ С ФОТОДИНАМИЧЕСКОЙ ТЕРАПИЕЙ – Чанглян К.А., Пронина А.И., Сухова Т.Е., Молочкова Ю.В., Петрова М.С., Романко Ю.С.	33
УХУДШЕНИЕ ТЕЧЕНИЯ БУЛЛЁЗНОГО ПЕМФИГОИДА НА ФОНЕ ПЛОСКОКЛЕТОЧНОГО РАКА КОЖИ – Молочков В.А., Кунцевич Ж.С., Молочкова Ю.В., Куприянова А.Г., Монаенкова М.К., Гусева А.А., Романко Ю.С.	34
ПИГМЕНТНАЯ КСЕРОДЕРМА – Молочков В.А., Молочкова Ю.В., Сухова Т.Е., Романко Ю.С.	36
СИНДРОМ МЮИР–ТОРРЕ (АДЕНОМЫ САЛЬНЫХ ЖЕЛЕЗ, КЕРАТОАКАНТОМА, БАЗАЛИОМА, АДЕНОКАРЦИНОМА ПРЕДСТАТЕЛЬНОЙ ЖЕЛЕЗЫ) – Молочков В.А., Молочкова Ю.В., Кунцевич Ж.С., Сухова Т.Е., Романко Ю.С.	37
ВОЗМОЖНОСТЬ МОДЕЛИРОВАНИЯ ОСТРОГО УФ-ПОВРЕЖДЕНИЯ У ЭКСПЕРИМЕНТАЛЬНЫХ ЖИВОТНЫХ – Гуреева М.А., Рогаткин Д.А., Разницына И.А., Глазкова П.А., Молочков А.В., Куликов Д.А., Сухова Т.Е., Карташова М.Г., Романко Ю.С.	38
ОБЪЕКТИВАЦИЯ ОПРЕДЕЛЕНИЯ МИНИМАЛЬНОЙ ЭРИТЕМНОЙ ДОЗЫ ПРИ ПРОВЕДЕНИИ ФОТОТЕРАПИИ ДЕРМАТОЗОВ – Гуреева М.А., Рогаткин Д.А., Разницына И.А., Глазкова П.А., Молочков А.В., Куликов Д.А., Молочкова Ю.В., Сухова Т.Е., Карташова М.Г., Романко Ю.С.	39
СПОСОБ ХИРУРГИЧЕСКОГО ЗАКРЫТИЯ ПЕРФОРАЦИИ ПЕРЕГОРОДКИ НОСА – Морозов И.И., Горбунова Н.В. Широкая А.В.	40
РЕЗУЛЬТАТЫ ЛЕЧЕНИЯ ЮНОШЕСКОЙ АНГИОФИБРОМЫ НОСОГЛОТКИ В РЕСПУБЛИКЕ БЕЛАРУСЬ – Кузьмин Е.Н., Акинфеев В.В.	41

МЕТАСТАТИЧЕСКОЕ ПОРАЖЕНИЕ ЛИМФАТИЧЕСКИХ УЗЛОВ ПРИ ПАПИЛЛЯРНОМ РАКЕ ЩИТОВИДНОЙ ЖЕЛЕЗЫ НА ФОНЕ АУТОИММУННОГО ТИРЕОИДИТА – Рябченко Е.В.	42
ИСПОЛЬЗОВАНИЕ МЕТОДОВ РЕНТГЕНОВАСКУЛЯРНОЙ ХИРУРГИИ В ЛЕЧЕНИИ ЗЛОКАЧЕСТВЕННЫХ ОПУХОЛЕЙ ОРГАНОВ ГОЛОВЫ И ШЕИ – Енгибарян М.А., Решетов И.В., Кит О.И.	43
ИНТРАОПЕРАЦИОННАЯ ФОТОДИНАМИЧЕСКАЯ ТЕРАПИЯ В КОМПЛЕКСНОМ ЛЕЧЕНИИ БОЛЬНЫХ МЕСТНО-РАСПРОСТРАНЕННЫМ РАКОМ СЛИЗИСТОЙ ОБОЛОЧКИ ПОЛОСТИ РТА – Енгибарян М.А., Комарова Е.Ю., Комарова Е.Ф. Ульянова Ю.В., Волкова В.Л., Чертова Н.А., Баужадзе Б.М., Пустовая И.В.	43
КЛИНИЧЕСКОЕ НАБЛЮДЕНИЕ ЛЕЙОМИОСАРКОМЫ ГОРТАНИ ПОСЛЕ ХИРУРГИЧЕСКОГО ЛЕЧЕНИЯ С ДЛИТЕЛЬНОЙ БЕЗРЕЦИДИВНОЙ ВЫЖИВАЕМОСТЬЮ – Кожанов Л.Г., Кожанов А.Л., Коновалова Е.Н.	45
ПСОРИАЗ И КОМОРБИТНЫЕ ЗАБОЛЕВАНИЯ. ЭПИДЕМИОЛОГИЧЕСКИЕ АСПЕКТЫ – Коренев С.В., Молочкова Ю.В., Карзанов О.В., Гуреева М.А., Петрова М.С., Молочков В.А., Сухова Т.Е., Молочков А.В., Романко Ю.С.	46
ФОТОБИОМОДУЛЯЦИОННАЯ ТЕРАПИЯ ПОБОЧНЫХ ЭФФЕКТОВ И ОСЛОЖНЕНИЙ, ВЫЗВАННЫХ ЛЕЧЕНИЕМ РАКА ГОЛОВЫ И ШЕИ – Решетов И.В., Коренев С.В., Молочкова Ю.В., Фатьянова А.С., Бабаева Ю.В., Карзанов О.В., Молочков В.А., Сухова Т.Е., Молочков А.В., Романко Ю.С.	47
АГЕНТЫ ДОСТАВКИ БОРА ДЛЯ НЕЙТРОНЗАХВАТНОЙ ТЕРАПИИ ЗЛОКАЧЕСТВЕННЫХ ОПУХОЛЕЙ – Романко Ю.С., Клинов Д.А., Кураченко Ю.А., Молочкова Ю.В., Сухова Т.Е., Молочков В.А., Кравец С.В., Молочков А.В., Решетов И.В.	47
БОР-НЕЙТРОНЗАХВАТНАЯ ТЕРАНОСТИКА – Романко Ю.С., Клинов Д.А., Кураченко Ю.А., Молочкова Ю.В., Сухова Т.Е., Молочков В.А., Кравец С.В., Молочков А.В., Решетов И.В.	48
НЕЙТРОНОЗАХВАТНАЯ ТЕРАПИЯ РАКА ГОЛОВЫ И ШЕИ – Романко Ю.С., Клинов Д.А., Кураченко Ю.А., Молочкова Ю.В., Сухова Т.Е., Молочков В.А., Кравец С.В., Молочков А.В., Решетов И.В.	49
БОР-НЕЙТРОНОЗАХВАТНАЯ ТЕРАПИЯ: ТЕКУЩЕЕ СОСТОЯНИЕ И ПРОБЛЕМЫ – Клинов Д.А., Кураченко Ю.А., Кравец С.В., Молочкова Ю.В., Карзанов О.В., Молочков В.А., Сухова Т.Е., Молочков А.В., Романко Ю.С.	49
О НЕОБХОДИМОСТИ РАЗРАБОТКИ МАЛОГАБАРИТНЫХ КЛИНИЧЕСКИХ ЯДЕРНЫХ РЕАКТОРОВ – Кураченко Ю.А., Кравец С.В., Молочкова Ю.В., Молочков В.А., Сухова Т.Е., Молочков А.В., Клинов Д.А., Романко Ю.С.	50
РЕАКТОРНЫЙ ИСТОЧНИК НЕЙТРОНОВ ДЛЯ БОР-НЕЙТРОНОЗАХВАТНОЙ ТЕРАПИИ: ИСТОРИЧЕСКИЕ АСПЕКТЫ И ПЕРСПЕКТИВЫ РАЗВИТИЯ – Клинов Д.А., Кураченко Ю.А., Кравец С.В., Молочкова Ю.В., Сухова Т.Е., Молочков В.А., Молочков А.В., Романко Ю.С.	51
ТРЕБОВАНИЯ К ХАРАКТЕРИСТИКАМ КЛИНИЧЕСКОГО РЕАКТОРНОГО ИСТОЧНИКА НЕЙТРОНОВ ДЛЯ НЕЙТРОНОЗАХВАТНОЙ ТЕРАПИИ – Клинов Д.А., Кураченко Ю.А., Кравец С.В., Молочкова Ю.В., Сухова Т.Е., Молочков В.А., Молочков А.В., Романко Ю.С.	51

ЭПИДЕМИОЛОГИЯ И БРЕМЯ ОРАЛЬНОЙ ИНФЕКЦИИ ВПЧ – Решетов И.В., Молочкова Ю.В., Карзанов О.В., Фатьянова А.С., Бабаева Ю.В., Молочков В.А., Сухова Т.Е., Коренев С.В., Молочков А.В., Романко Ю.С.	52
МЕЖДИСЦИПЛИНАРНЫЙ ПОДХОД В ДИАГНОСТИКЕ ЛИМФОПРОЛИФЕРАТИВНОГО СИНДРОМА У ДЕТЕЙ МЛАДШЕГО ВОЗРАСТА – Дроздова М.В., Ларионова С.Н., Тырнова Е.В.	53
ХИРУРГИЧЕСКОЕ ЛЕЧЕНИЕ МЕСТНОРАСПРОСТРАНЕННОГО РАКА ГОРТАНИ, ГОРТАНОГЛОТКИ И ШЕЙНОГО ОТДЕЛА ПИЩЕВОДА: ЛАРИНГОФАРИНГОЗЗОФАГЭКТОМИЯ – Рудык А.Н., Сигал Е.И., Шарапов Т.Л., Хамидуллин Р.Г.	54
ВЫБОР МЕТОДА РЕКОНСТРУКЦИИ ПОЛОСТИ РТА У ОНКОЛОГИЧЕСКИХ ПАЦИЕНТОВ. НЕПОСРЕДСТВЕННЫЕ РЕЗУЛЬТАТЫ – Кравцов С.А., Ильина М.А., Кириллов Н.В., Галкин В.Н.	55
ВЗАИМОСВЯЗЬ ТОТАЛЬНОЙ АЛОПЕЦИИ И СОСУДИСТОЙ МАЛЬФОРМАЦИИ: СЛУЧАЙНОСТЬ ИЛИ ЗАКОНОМЕРНОСТЬ? – Соловьев Ф.А., Голоусенко И.Ю., Соловьев А.М., Rogozina В.А.	56

ОТОРИНОЛАРИНГОЛОГИЯ

ОТДАЛЕННЫЕ РЕЗУЛЬТАТЫ ТРАХЕОПИЩЕВОДНОГО ШУНТИРОВАНИЯ С ПРОТЕЗИРОВАНИЕМ В РЕСПУБЛИКЕ БЕЛАРУСЬ – Кузьмин Е.Н.	57
РЕЗУЛЬТАТЫ ЛЕЧЕНИЯ ЮНОШЕСКОЙ АНГИОФИБРОМЫ НОСОГЛОТКИ В РЕСПУБЛИКЕ БЕЛАРУСЬ – Кузьмин Е.Н., Акинфеев В.В.	58
РАСПРОСТРАНЕННОСТЬ И СТРУКТУРА ДОБРОКАЧЕСТВЕННЫХ НОВООБРАЗОВАНИЙ ЛОР-ОРГАНОВ У ДЕТЕЙ СТАВРОПОЛЬСКОГО КРАЯ – Нечаева М.Н., Молнар С.М., Гладкобородова О.А., Рахманкулова Г.Г.	59
РЕАЛИЗАЦИЯ ПРОИЗВОДСТВЕННОГО РИСКА ПОТЕРИ СЛУХА У РАБОТНИКОВ УРАНОДОБЫВАЮЩЕГО ПРОИЗВОДСТВА – Панкова В.Б., Федина И.Н. Серебряков П.В., Сааркоппель Л. М., Бомштейн Н.Г.	61
ФЛЕГМОНЫ ШЕИ. ДИАГНОСТИКА И ТАКТИКА ЛЕЧЕНИЯ – Аревина В.Е., Егоров В.И., Мустафаев Д.М.	61
РОЛЬ МРТ ПРИ ОДНОСТОРОННЕЙ СЕНСОНЕВРАЛЬНОЙ ТУГОУХОСТИ ДЛЯ ДИАГНОСТИКИ ВЕСТИБУЛЯРНОЙ ШВАННОМЫ – Полякова С.Д., Некрасова Е.А., Емельянов Д.Д., Батенева Н.Н., Ларичева О.Б.	62
ГЕАНГИОМЫ УШНОЙ РАКОВИНЫ В ДЕТСКОМ ВОЗРАСТЕ: КЛИНИЧЕСКИЙ СЛУЧАЙ – Вергасов А.М., Мещерякова Н.В., Кияшкин Р.С.	63
СИНДРОМ КОСТЕНА У ДЕТЕЙ – Маркова М.В., Таварткиладзе Г.А.	64
ПЕРИЛИМФАТИЧЕСКИЕ ФИСТУЛЫ ОКОН ЛАБИРИНТА. НАШ ОПЫТ ЛЕЧЕНИЯ – Пустовит О.М., Егоров В.И.	64
АКТУАЛЬНОСТЬ ПРОБЛЕМЫ МИРИНГОПЛАСТИКИ – Цыдыпова Д.А., Исаченко В.С.	65
ЭФФЕКТИВНОСТЬ МАСТОИДОПЛАСТИКИ ПРИ ХИРУРГИЧЕСКОМ ЛЕЧЕНИИ ХРОНИЧЕСКОГО ГНОЙНОГО СРЕДНЕГО ОТИТА – Морозов И.И., Горбунова Н.В., Широкая А.В.	66

БАЛЛОННАЯ ДИЛАТАЦИЯ СЛУХОВОЙ ТРУБЫ ПРИ ИЗОЛИРОВАННОЙ ДИСФУНКЦИИ СЛУХОВОЙ ТРУБЫ – Морозов И.И., Горбунова Н.В., Широкая А.В.	67
МОЛЕКУЛЯРНО-РЕЗОНАНСНАЯ ХИРУРГИЯ В ОТОРИНОЛАРИНГОЛОГИИ – Егоров В.И., Мустафаев Д.М., Кочнева А.О.	67
ПОЛОЖИТЕЛЬНЫЙ ОПЫТ ПРОВЕДЕНИЯ КРАТКОСРОЧНЫХ ЦИКЛОВ ПОВЫШЕНИЯ КВАЛИФИКАЦИИ В ПОСЛЕДИПЛОМНОМ ОБРАЗОВАНИИ ВРАЧЕЙ-ОТОРИНОЛАРИНГОЛОГОВ – Шадыев Т.Х., Свистушкин В.М., Морозова С.В., Синьков Э.В.	68
ДИФФЕРЕНЦИРОВАННОЕ ХИРУРГИЧЕСКОЕ ЛЕЧЕНИЕ БОЛЬНЫХ ПОЖИЛОГО И СТАРЧЕСКОГО ВОЗРАСТА С РУБЦОВЫМИ СТЕНОЗАМИ ТРАХЕИ – Цыденова А.Н., Топольницкий Е.Б., Четвериков Е.В., Квасов А.В.	68
ОПЫТ ПРИМЕНЕНИЯ ЭНДОСКОПА С УГЛОМ ОБЗОРА ДО 90 ГРАДУСОВ ПРИ ХИРУРГИЧЕСКОМ ЛЕЧЕНИИ РАЗЛИЧНОЙ ПАТОЛОГИИ ВЕРХНЕЧЕЛЮСТНОЙ ПАЗУХИ – Лебедева А.А., Клименко К.Э., Русецкий Ю.Ю.	69
ИММУНОГИСТОХИМИЧЕСКИЕ ОСОБЕННОСТИ СТРОЕНИЯ НЁБНЫХ МИНДАЛИН ПРИ КОНСЕРВАТИВНОМ ЛЕЧЕНИИ ХРОНИЧЕСКОГО ТОНЗИЛЛИТА – Голубева Л.И., Крюков А.И., Товмасын А.С.	70
АНАЛИЗ АНАТОМИЧЕСКИХ РАЗМЕРОВ НОСОВОЙ ПОЛОСТИ, ВЛИЯЮЩИХ НА ОПТИМИЗАЦИЮ ФОРМЫ ВНУТРИНОСОВЫХ СТЕНТОВ (СПЛИНТОВ) – Товмасын А.С., Чумаков П.Л., Яновский В.В., Кишиневский А.Е., Шведов Н.В.	71
ПРЕИМУЩЕСТВА ТАМПОНАДЫ ПОЛОСТИ НОСА ТАМПОНАМИ С ТРУБКАМИ АНАТОМИЧНОЙ ФОРМЫ – Кишиневский А.Е., Крюков А.И., Царапкин Г.Ю., Товмасын А.С., Поляева М.Ю.	72
ОПТИМИЗАЦИЯ ПОСЛЕОПЕРАЦИОННОГО ЛЕЧЕНИЯ ПАЦИЕНТОВ С ТРАВМОЙ ГОРТАНИ – Трусов В.А., Кирасирова Е.А., Лафуткина Н.В., Мамедов Р.Ф., Резаков Р.А.	73
ОБЪЕКТИВНЫЕ ДИАГНОСТИЧЕСКИЕ КРИТЕРИИ НАРУШЕНИЯ СНА У ДЕТЕЙ С АЛЛЕРГИЧЕСКИМ РИНИТОМ – Архангельская И.И., Ивойлов А.Ю.	73
ОЦЕНКА ВЛИЯНИЯ ФАКТОРОВ РИСКА НА РАЗВИТИЕ ГРИБКОВОГО НАРУЖНОГО ОТИТА У ДЕТЕЙ – Мачулин А.И., Кунельская В.Я., Ивойлов А.Ю., Шадрин Г.Б.	74
БАЛЛОННАЯ ТУБОПЛАСТИКА ПРИ РЕЦИДИВИРУЮЩЕМ ЭКССУДАТИВНОМ СРЕДНЕМ ОТИТЕ: АЛЬТЕРНАТИВНЫЙ ИЛИ ДОПОЛНИТЕЛЬНЫЙ МЕТОД ЛЕЧЕНИЯ? – Яновский В.В., Крюков А.И., Ивойлов А.Ю.	75
ВЛИЯНИЕ ТАРГЕТНОЙ ТЕРАПИИ СЛУХ У ПАЦИЕНТОВ С МУКОВИСЦИДОЗОМ – Барилляк В.В., Милешина Н.А., Калашникова А.Б., Семькин С.Ю., Горяинова А.В., Зинченко Р.А., Каширская Н.Ю.	76
О ДИАГНОСТИКЕ И ЛЕЧЕНИИ ПАРАФАРИНГЕАЛЬНЫХ АБСЦЕССОВ У ДЕТЕЙ – Булышко С.А., Солдатский Ю.Л., Денисова О.А.	76
ОСОБЕННОСТИ СТРОЕНИЯ ВИСОЧНОЙ КОСТИ КАК ФАКТОР РИСКА РЕЦИДИВИРОВАНИЯ ХОЛЕСТЕАТОМЫ СРЕДНЕГО УША: ОБЗОР ЛИТЕРАТУРЫ И СЕРИЯ КЛИНИЧЕСКИХ СЛУЧАЕВ – Мокоян Ж.Т., Еремеева К.В., Варосян Е.Г., Мухамедов И.Т., Свистушкин В.М.	78

КРОСС-СЕКЦИОННОЕ ИССЛЕДОВАНИЕ ДЛЯ СТРАТИФИКАЦИИ УЗНАВАЕМОСТИ ОДОРАНТОВ У НАСЕЛЕНИЯ РФ – Селезнева Л.В., Свистушкин М.В., Лебедева Г.В., Свистушкин В.М.	78
ДВУХСТОРОННЯЯ ВЕСТИБУЛОПАТИЯ: ЭТИОПАТОГЕНЕТИЧЕСКИЕ АСПЕКТЫ – Кунельская Н.Л., Байбакова Е.В., Гусева А.Л., Заоева З.О., Чугунова М.А., Манаенкова Е.А., Янюшкина Е.С., Никиткина Я.Ю., Ревазишвили С.Д.	79
ВИЗУАЛЬНО-АНАЛОГОВАЯ ШКАЛА В ОЦЕНКЕ НАРУШЕНИЙ ОБОНЯНИЯ ПОСЛЕ ПЕРЕНЕСЕННОГО COVID-9 – Кунельская Н.Л., Крюков А.И., Заоева З.О., Байбакова Е.В., Янюшкина Е.С., Чугунова М.А., Манаенкова Е.А., Никиткина Я.Ю., Васильченко Н.И., Ревазишвили С.Д.	80
РЕГЕНЕРАТИВНАЯ ТЕРАПИЯ ПОСТТРАВМАТИЧЕСКОГО РУБЦОВОГО СТЕНОЗА ГОРТАНИ И ТРАХЕИ ПРИ ПОМОЩИ ОБОГАЩЕННОЙ ТРОМБОЦИТАМИ ПЛАЗМЫ – Юматова Д.А., Кирасирова Е.А., Мамедов Р.Ф., Лафуткина Н.В., Резаков Р.А., Боровкова Н.В., Пономарев И.Н.	81
ОЦЕНКА СТАБИЛЬНОСТИ КОСТНЫХ ИМПЛАНТОВ НА ПРИМЕРЕ СИСТЕМ КОСТНОГО ЗВУКОПРОВЕДЕНИЯ – Осипенков С.С., Ивойлов А.Ю., Милешина Н.А.	82
ПРИМЕНЕНИЕ АЛЛОИМПЛАНТАЦИОННЫХ МАТЕРИАЛОВ ПРИ РЕКОНСТРУКТИВНО-ПЛАСТИЧЕСКОМ ОПЕРАТИВНОМ ЛЕЧЕНИИ ПАЦИЕНТОВ С ПРОТЯЖЕННОЙ ЛАРИНГОТРАХЕАЛЬНОЙ ОБЛИТЕРАЦИЕЙ ПРОСВЕТА – Кирасирова Е.А., Тютина С.И., Мамедов Р.Ф., Лафуткина Н.В., Резаков Р.А., Фролкина Е.А.	83
ДИАГНОСТИКА СКРЫТОЙ РАСЩЕЛИНЫ НЁБА И ЕЁ ВЛИЯНИЕ НА СРЕДНЕЕ УХО – Андреева И.Г.	84
ИММУНОЛОГИЧЕСКИЕ И МОРФОЛОГИЧЕСКИЕ ОСОБЕННОСТИ РЕМОДЕЛИРОВАНИЯ СЛИЗИСТОЙ ОБОЛОЧКИ ПОЛОСТИ НОСА И ОКОЛОНОСОВЫХ ПАЗУХ ПРИ ПОЛИПОЗНОМ РИНОСИНСИТЕ – Савушкина Е.Ю., Егоров В.И., Курбачева О.М., Дынева М.Е.	85
АУДИОЛОГИЧЕСКИЕ РЕЗУЛЬТАТЫ РАЗЛИЧНЫХ ВАРИАНТОВ СТАПЕДОПЛАСТИКИ У ПАЦИЕНТОВ С ОТОСКЛЕРОЗОМ – Гаров Е.В., Крюков А.И., Загорская Е.Е., Зеленкова В.Н., Киселюс В.Э., Мосейкина Л.А.	86
ЭФФЕКТИВНОСТЬ ВАРИАНТОВ ОПЕРАЦИЙ У ПАЦИЕНТОВ С НЕВРИНОМОЙ ЛИЦЕВОГО НЕРВА – Зеленкова В.Н., Крюков А.И., Гаров Е.В., Заоева З.О., Зеленков А.В., Хубларян А.Г.	87
РЕАЛИЗАЦИЯ ПРОИЗВОДСТВЕННОГО РИСКА ПОТЕРИ СЛУХА У РАБОТНИКОВ УРАНОДОБЫВАЮЩЕГО ПРОИЗВОДСТВА – Панкова В.Б., Федина И.Н. Серебряков П.В., Сааркоппель Л. М., Бомштейн Н.Г.	88
ИННОВАЦИОННЫЕ МЕТОДЫ РЕГЕНЕРАЦИИ БАРАБАНОЙ ПЕРЕПОНКИ В ЭКСПЕРИМЕНТЕ IN VIVO – Золотова А.В., Свистушкин М.В., Волкова П.В., Никифорова Г.Н., Тимашев П.С.	88
ХРОНИЧЕСКИЙ ТОНЗИЛЛИТ В СОЧЕТАНИИ С САХАРНЫМ ДИАБЕТОМ – Бакулина Л.С., Трайнина А.А., Юрченко А.С.	89
ДИАГНОСТИКА И ХИРУРГИЧЕСКОЕ ЛЕЧЕНИЕ ВРОЖДЁННОЙ ХОЛЕСТЕАТОМЫ ВИСОЧНОЙ КОСТИ – Князев А.Д., Аникин И.А. Хамгушкеева Н.Н., Мамедова А.Д.	90
МАСТОИДИТ. АТИПИЧНОЕ ТЕЧЕНИЕ. НАШ ОПЫТ ЛЕЧЕНИЯ – Карибова С.О.	91

ФИБРОЗНАЯ ДИСПЛАЗИЯ ВИСОЧНОЙ КОСТИ У ПАЦИЕНТА 0 ЛЕТ – Сагателян М.О., Полунин М.М., Пряников П.Д., Мушенко В.А.	91
ОПТИМИЗАЦИЯ ВЕДЕНИЯ ПАЦИЕНТОВ ПОСЛЕ ОТОХИРУРГИЧЕСКИХ ВМЕШАТЕЛЬСТВ – Кочнева А.О., Егоров В.И.	93
СРАВНИТЕЛЬНЫЙ АНАЛИЗ ЛЕЧЕНИЯ РУБЦОВОГО СТЕНОЗА ГОРТАНИ И ТРАХЕИ МАЛОИНВАЗИВНЫМ МЕТОДОМ С ИСПОЛЬЗОВАНИЕМ ХОЛОДНОГО ИНСТРУМЕНТАРИЯ И РАДИОВОЛНЫ – Миронова Д.А., Кирасирова Е.А., Мамедов Р.Ф., Лафуткина Н.В., Резаков Р.А.	94
ПЕРВИЧНЫЕ И ОТСРОЧЕННЫЕ РЕКОНСТРУКЦИИ У ПАЦИЕНТОВ СО ЗЛОКАЧЕСТВЕННЫМИ ОПУХОЛЯМИ ЧЕЛЮСТНО-ЛИЦЕВОЙ ОБЛАСТИ: АНАЛИЗ ОСЛОЖНЕНИЙ – Глушкова К.А., Азовская Д.Ю., Чойнзонов Е.Л., Кульбакин Д.Е., Митриченко А.Д.	95
СПЕКТРОСКОПИЧЕСКИЙ АНАЛИЗ ТКАНЕВЫХ МЕТАБОЛИТОВ С ОПРЕДЕЛЕНИЕМ МАРКЕРА ПРИ ПАТОЛОГИИ ОКОЛОНОСОВЫХ СИНУСОВ. НОВЫЕ РЕЗУЛЬТАТЫ ИССЛЕДОВАНИЯ – Айзенштадт А.А., Вакс В.Л., Домрачева Е.Г., Черняева М.Б., Анфертьев В.А., Ларин Р.А., Шахова М.А., Глушкова К.А.	96
ОСОБЕННОСТИ ДИАГНОСТИКИ И ХИРУРГИЧЕСКОГО ЛЕЧЕНИЯ ПАЦИЕНТОВ С ВРОЖДЕННЫМИ АНОМАЛИЯМИ РАЗВИТИЯ НАРУЖНОГО И СРЕДНЕГО УХА – Мамедова А.Д., Аникин И.А., Хамгушкеева Н.Н, Князев А.Д.	97

ОФТАЛЬМОЛОГИЯ

КОМПЛЕКСНЫЙ ПОДХОД К ЛЕЧЕНИЮ ПАЦИЕНТОВ С ТРАВМАТИЧЕСКИМ КОСОГЛАЗИЕМ – Матросова Ю.В., Катаев М.Г., Фабрикантов О.Л.	98
ОРБИТОКРАНИАЛЬНАЯ КАВЕРНОЗНАЯ ВЕНОЗНАЯ МАЛЬФОРМАЦИЯ: ОФТАЛЬМОЛОГИЧЕСКАЯ СИМПТОМАТИКА, РЕЗУЛЬТАТЫ ХИРУРГИЧЕСКОГО ЛЕЧЕНИЯ – Трунова А.П., Серова Н.К., Григорьева Н.Н., Ласунин Н.В.	98
РАЗРАБОТКА МЕТОДИКИ ФУНКЦИОНАЛЬНОЙ МСКТ У ПАЦИЕНТОВ С НОВООБРАЗОВАНИЯМИ ОРБИТ – Израелян Ш.О., Серова Н.С., Павлова О.Ю., Саакян С.В.	99
ДИФФЕРЕНЦИАЛЬНО-ДИАГНОСТИЧЕСКИЕ КРИТЕРИИ ПРОГРЕССИРОВАНИЯ ПОСТИШЕМИЧЕСКОЙ ЧАСТИЧНОЙ АТРОФИИ ЗРИТЕЛЬНОГО НЕРВА У ПАЦИЕНТОВ С ХРОНИЧЕСКОЙ СТАДИЕЙ ПЕРЕДНЕЙ ИШЕМИЧЕСКОЙ НЕЙРОПАТИИ – Егизарова А.Г., Шурыгина И.П.	100
ИНТРАВИТРЕАЛЬНЫЕ ИНГИБИТОРЫ АНГИОГЕНЕЗА ПРИ ЛУЧЕВОЙ РЕТИНОПАТИИ У ПАЦИЕНТОВ С УВЕАЛЬНОЙ МЕЛАНОМОЙ – Малакшинова Е.О., Яровой А.А. Яровая В.А. Судакова Е.П. Матяева А.Д. Письменская В.А.	102
ВОЗМОЖНЫЕ ОСЛОЖНЕНИЯ ПРИ ПРОЛИФЕРАТИВНОЙ ДИАБЕТИЧЕСКОЙ РЕТИНОПАТИИ – Кремкова Е.В., Новодережкин В.В., Рабаданова М.Г.	102

ОДНОМОМЕНТНОЕ ЛЕЧЕНИЕ РЕГМАТОГЕННОЙ ОТСЛОЙКИ СЕТЧАТКИ, ОСЛОЖНЕННОЙ СКВОЗНЫМ МАКУЛЯРНЫМ РАЗРЫВОМ С КРАТКОВРЕМЕННОЙ ТАМПОНАДОЙ ПЕРФТОРОРГАНИЧЕСКИМ СОЕДИНЕНИЕМ – Махно Н.А., Тахчиди Х.П., Тахчиди Н.Х.	103
МЕЖДИСЦИПЛИНАРНАЯ ТАКТИКА ВЕДЕНИЯ МНОЖЕСТВЕННОЙ И СОЧЕТАННОЙ ТРАВМЫ С ПОВРЕЖДЕНИЕМ ВСПОМОГАТЕЛЬНЫХ ОРГАНОВ ГЛАЗА – Харитоновна Н.Н., Куликов А.Н., Кольбин А.А., Порицкий Ю.В., Красиков А.В., Цыган Л.С., Качерович П.А., Петрачков С.А., Цира А.О., Лубенец П.М.	104
ПЛАНОВАЯ ХИРУРГИЯ КАТАРАКТЫ ВЫСОКОГО РИСКА – Куликов А.Н., Даниленко Е.В., Тулин Д.В., Дзилихов А.А., Невин Н.В., Кузнецов А.Р., Трояновский Р.Л.	106
РЕДКИЕ ОПУХОЛИ ГЛАЗНИЦЫ – Качерович П.А., Кольбин А.А., Порицкий Ю.В., Куликов А.Н.	106
ВАРИАНТЫ ХИРУРГИЧЕСКОГО ЛЕЧЕНИЯ ТРАВМАТИЧЕСКИХ ПОВРЕЖДЕНИЙ СЛЕЗНЫХ КАНАЛЬЦЕВ – Порицкий Ю.В., Качерович П.А.	109
МЕЖДИСЦИПЛИНАРНАЯ ТАКТИКА ВЕДЕНИЯ МНОЖЕСТВЕННОЙ И СОЧЕТАННОЙ ТРАВМЫ С ПОВРЕЖДЕНИЕМ ВСПОМОГАТЕЛЬНЫХ ОРГАНОВ ГЛАЗА – Харитоновна Н.Н., Куликов А.Н., Кольбин А.А., Порицкий Ю.В., Красиков А.В., Цыган Л.С., Качерович П.А., Петрачков С.А., Цира А.О., Лубенец П.М.	110
СКВОЗНАЯ СКЛЕРУВЭКТОМИЯ С ПЛАСТИКОЙ ДОНОРСКОЙ СКЛЕРЫ КАК СПОСОБ ХИРУРГИЧЕСКОГО УДАЛЕНИЯ УВЕАЛЬНОЙ МЕЛАНОМЫ – Матяева А.Д., Малакшинова Е.О., Галбацова А.Г.	112
МНОГОЛЕТНИЙ ОПЫТ ХИРУРГИЧЕСКОГО УДАЛЕНИЯ ИРИДОЦИЛИАРНЫХ ОПУХОЛЕЙ С ПОСЛЕДУЮЩЕЙ ИМПЛАНТАЦИЕЙ ИСКУССТВЕННОЙ РАДУЖКИ – Матяева А.Д., Малакшинова Е.О., Галбацова А.Г.	113
ЭФФЕКТИВНОСТЬ КОМБИНИРОВАННОГО РАЗРУШЕНИЯ КИСТ РАДУЖКИ – Матяева А.Д., Малакшинова Е.О., Галбацова А.Г.	114
РЕЗУЛЬТАТЫ СТЕРЕОТАКСИЧЕСКОЙ РАДИОХИРУРГИИ «ГАММА-НОЖ» В ЛЕЧЕНИИ УВЕАЛЬНОЙ МЕЛАНОМЫ – Галбацова А.Г., Яровая В.А., Голанов А.В., Костюченко В.В., Яровой А.А.	114
НАРУШЕНИЕ БИНОКУЛЯРНОГО ЗРЕНИЯ И ПОВРЕЖДЕНИЕ ГЛАЗОДВИГАТЕЛЬНЫХ МЫШЦ В РЕЗУЛЬТАТЕ БОЕВОЙ ТРАВМЫ ОРГАНА ЗРЕНИЯ – Леонгардт Т.А., Куликов А.Н., Ковалевская И.С., Кольбин А.А.	115

ПАЛЛИАТИВНАЯ ПОМОЩЬ

ФОТОБИОМОДУЛЯЦИОННАЯ ТЕРАПИЯ АЛОПЕЦИИ – Решетов И.В., Коренев С.В., Молочкова Ю.В., Фатьянова А.С., Бабаева Ю.В., Карзанов О.В., Молочков В.А., Сухова Т.Е., Молочков А.В., Романко Ю.С.	117
ФОТОДИНАМИЧЕСКАЯ ТЕРАПИЯ БАКТЕРИАЛЬНОГО КЕРАТИТА – Попучиев В.В., Молочкова Ю.В., Гуреева М.А., Карзанов О.В., Петрова М.С., Молочков В.А., Сухова Т.Е., Молочков А.В., Романко Ю.С.	117
ФОТОДИНАМИЧЕСКАЯ ТЕРАПИЯ ЗАБОЛЕВАНИЙ У ДЕТЕЙ – Попучиев В.В., Молочкова Ю.В., Гуреева М.А., Карзанов О.В., Петрова М.С., Молочков В.А., Сухова Т.Е., Молочков А.В., Романко Ю.С.	118

ФОТОДИНАМИЧЕСКАЯ ТЕРАПИЯ РОЗАЦЕА – Попучиев В.В., Молочкова Ю.В., Гуреева М.А., Карзанов О.В., Петрова М.С., Молочков В.А., Сухова Т.Е., Молочков А.В., Романко Ю.С.	119
ЭПИДЕМИОЛОГИЯ ВИТИЛИГО – Коренев С.В., Молочкова Ю.В., Гуреева М.А., Карзанов О.В., Петрова М.С., Молочков В.А., Сухова Т.Е., Молочков А.В., Романко Ю.С.,	120
ДИСКРЕТНОСТЬ ПАЛЛИАТИВНОЙ МЕДИЦИНСКОЙ ПОМОЩИ БОЛЬНЫМ С ИСКУССТВЕННЫМИ ПИТАТЕЛЬНЫМИ СВИЩАМИ – Гавщук М.В., Орел В.И., Багатурия Г.О.	121
КОМБИНИРОВАННОЕ ПРИМЕНЕНИЕ ИНГИБИТОРОВ ИЛ-,7 И УЗКОПОЛОСНОЙ ФОТОТЕРАПИИ У ПАЦИЕНТОВ С ПСОРИАЗОМ ВОЛОСИСТОЙ ЧАСТИ ГОЛОВЫ – Молочкова Ю.В., Карзанов О.В., Петрова М.С., Карташова М.Г., Молочков А.В., Романко Ю.С.	122

РЕКОНСТРУКТИВНАЯ ХИРУРГИЯ

ПЕРВИЧНЫЕ И ОТСРОЧЕННЫЕ РЕКОНСТРУКЦИИ У ПАЦИЕНТОВ СО ЗЛОКАЧЕСТВЕННЫМИ ОПУХОЛЯМИ ЧЕЛЮСТНО-ЛИЦЕВОЙ ОБЛАСТИ: АНАЛИЗ ОСЛОЖНЕНИЙ – Азовская Д.Ю., Чойнзонов Е.Л., Кульбакин Д.Е., Митриченко А.Д.	123
МЕТОД ЛЕЧЕНИЯ АТРОФИЧЕСКИХ И ГИПЕРТРОФИЧЕСКИХ РУБЦОВЫХ ДЕФОРМАЦИЙ ЧЕЛЮСТНО-ЛИЦЕВОЙ ОБЛАСТИ И ШЕИ С ПОМОЩЬЮ ЛИПОФИЛИНГА И ВВЕДЕНИЕМ АУТОЛОГИЧНОЙ ПЛАЗМЫ – Бирлова Э.Е., Андреева В.В.	124
КЛИНИКО-МОРФОЛОГИЧЕСКИЕ ПАРАЛЛЕЛИ ГИПЕРТРОФИЧЕСКИХ И КЕЛОИДНЫХ РУБЦОВ В ОБЛАСТИ ГОЛОВЫ И ШЕИ – Андреева В.В., Решетов И.В., Коган Е.А.	125

СОСУДИСТАЯ ХИРУРГИЯ

ОСОБЕННОСТИ ХИРУРГИЧЕСКОГО ЛЕЧЕНИЯ ДЕТЕЙ С ВЕНОЗНЫМИ МАЛЬФОРМАЦИЯМИ ГОЛОВЫ ПРИ НАЛИЧИИ ПРЯМОГО СООБЩЕНИЯ МАЛЬФОРМАЦИИ С ПОЛОСТЬЮ ЧЕРЕПА – Яматина С.В., Петухов А.В., Комелягин Д.Ю., Дубин С.А., Владимиров Ф.И., Петрушин А.В., Стрига Е.В., Благих О.Е., Шолохова Н.А., Горчаков С.А.	127
---	-----

СТОМАТОЛОГИЯ

ЭСТРАКОРПОРАЛЬНАЯ ФОТОХИМИОТЕРАПИЯ В РЕДУЦИРОВАННЫХ ДОЗАХ В ЛЕЧЕНИИ ЭРОЗИВНОГО КРАСНОГО ПЛОСКОГО ЛИШАЯ ПОЛОСТИ РТА – Молочкова Ю.В., Кильдюшевский А.В., Карзанов О.В., Молочков В.А., Романко Ю.С.	128
СОВРЕМЕННЫЕ ПОДХОДЫ К ДИАГНОСТИКЕ И ЛЕЧЕНИЮ ПАЦИЕНТОВ С ГИСТИОЦИТОЗОМ ИЗ КЛЕТОК ЛАРГЕНГАНСА – Трофимов С.А., Просычева О.О., Быкова А.А., Дробышев А.Ю., Шулаков В.В., Лащук С.Ю.	129

ОСОБЕННОСТИ МЕЖДИСЦИПЛИНАРНОГО ВЗАИМОДЕЙСТВИЯ ПРИ ПЛАНИРОВАНИИ И ЛЕЧЕНИИ ПАЦИЕНТОВ С ХРОНИЧЕСКИМ ОГРАНИЧЕННЫМ ОДОНТОГЕННЫМ ВЕРХНЕЧЕЛЮСТНЫМ СИНУСИТОМ – Лащук С.Ю., Шулаков В.В., Лузина В.В., Гусев О.Ф., Шипкова Т.П.130

ФАРМАЦИЯ

ИССЛЕДОВАНИЕ ВЛИЯНИЯ ЭКСТРАКТА ДУДНИКА АМУРСКОГО (ANGELICA AMURENSIS) НА ЭКСПРЕССИЮ НЕЙРОТРОФИЧЕСКИХ ФАКТОРОВ BDNF И NGF – Волчек И.А., Теряев А.С., Балацкий Н.С., Мичурина А.П.131

ФОНИАТРИЯ

ЛАТЕРОФИКСАЦИЯ У ДЕТЕЙ С ПАРЕЗОМ ГОРТАНИ – Степаненко Н.С., Разумовский А.Ю., Куликова Н.В., Шведова Л.М.131

ТАКТИКА ВЕДЕНИЯ ПАЦИЕНТОВ С ПОСТЛУЧЕВЫМ ЛАРИНГИТОМ – Павлихин О.Г., Романенко С.Г. Курбанова Д.И., Красильникова Е.Н., Лесогорова Е.В., Елисеев О.В.132

РАННЯЯ ДИАГНОСТИКА НОВООБРАЗОВАНИЙ ГОРТАНИ С ПРИМЕНЕНИЕМ НЕЙРОСЕТИ (АЛГОРИТМОВ ИСКУССТВЕННОГО ИНТЕЛЛЕКТА) – Курбанова Д.И., Крюков А.И., Сударев П.А., Гаров Е.В., Романенко С.Г., Зеленкова В.Н., Киселюс В.Э., Лесогорова Е.В., Красильникова Е.Н., Разорвин А.М., Лебединская Е.А., Чистогов М.Д.133

ОПЫТ ОРГАНИЗАЦИИ КОРРЕКЦИОННО-ЛОГОПЕДИЧЕСКОЙ РАБОТЫ В ОТДЕЛЕНИИ ОПУХОЛИ ГОЛОВЫ И ШЕИ НА БАЗЕ МГОБ – Буканова Н.Ю., Новожилова Е.Н., Немкова М.С.134

ЧЕЛЮСТНО-ЛИЦЕВАЯ ХИРУРГИЯ

ПЛАНИРОВАНИЕ РЕКОНСТРУКТИВНО-ВОССТАНОВИТЕЛЬНОЙ ХИРУРГИИ ЧЕЛЮСТНЫХ КОСТЕЙ У ПАЦИЕНТОВ, НАХОДЯЩИХСЯ НА ПАЛЛИАТИВНОЙ ХИМИОТЕРАПИИ – Габбасова И.В., Слетов А.А., Локтионова М.В., Жидовинов А.В., Слетова В.А., Магомедова Х.М.135

МЕСТНО-ПЛАСТИЧЕСКОЕ УСТРАНЕНИЕ ДЕФЕКТОВ ПОСЛЕ ГЛОССЭКТОМИИ МОДИФИЦИРОВАННЫМ ДОСТУПОМ – Габбасова И.В., Слетов А.А., Локтионова М.В., Жидовинов А.В., Слетова В.А., Магомедова Х.М.136

ВЫБОР КОСТНОПЛАСТИЧЕСКОГО МАТЕРИАЛА ДЛЯ КОСТНОЙ ПЛАСТИКИ РАСЩЕЛИНЫ АЛЬВЕОЛЯРНОГО ОТРОСТКА ВЕРХНЕЙ ЧЕЛЮСТИ (ОБЗОР ЗАРУБЕЖНОЙ ЛИТЕРАТУРЫ) – Шаповалов П.И.137

ХИРУРГИЧЕСКОЕ ЛЕЧЕНИЕ ПАЦИЕНТОВ С МИКРОГНАТИЕЙ НИЖНЕЙ ЧЕЛЮСТИ ПРИ ФИЗИОЛОГИЧЕСКОЙ ОККЛЮЗИИ, СОПРОВОЖДАЮЩЕЙСЯ СИНДРОМОМ ОБСТРУКТИВНОГО АПНОЭ ВО СНЕ МЕТОДОМ РАСШИРЕННОЙ ГЕНИОПЛАСТИКИ – Суфиомаров Н.Ш., Чкадуа Т.З., Либин П.В.138

ПРЕДВАРИТЕЛЬНАЯ ХИРУРГИЧЕСКАЯ ПОДГОТОВКА ПАЦИЕНТОВ К КОМПРЕССИОННО-ДИСТРАКЦИОННОМУ ОСТЕОСИНТЕЗУ СИНДРОМОМ ГОЛЬДЕНХАРА – Алборова Е.В., Романова Е.М.	138
ДИНАМИКА МАРКЕРОВ КОСТНОГО МЕТАБОЛИЗМА НА ФОНЕ ОТМЕНЫ АНТИРЕЗОРБТИВНОЙ ТЕРАПИИ У ПАЦИЕНТОВ С МЕДИКАМЕНТОЗНЫМ ОСТЕОНЕКРОЗОМ ЧЕЛЮСТЕЙ – Спевак Е.М., Христофорандо Д.Ю., Цымбал А.В.	139
НОВЫЕ ВОЗМОЖНОСТИ КТ ПРИ ПЛАНИРОВАНИИ ХИРУРГИЧЕСКОГО ЛЕЧЕНИЯ У ПАЦИЕНТОВ С ПОСТТРАВМАТИЧЕСКИМИ ДЕФОРМАЦИЯМИ ОРБИТЫ – Павлова О.Ю., Серова Н.С., Давыдов Д.В.	140
ХРОНИЧЕСКИЙ ОСТЕОМИЕЛИТ ЧЕЛЮСТНОГО АППАРАТА: ИММУНОПАТОГЕНЕЗ, ВОЗМОЖНОСТИ ЛЕЧЕНИЯ – Трофимов С.А., Левкова Е.А.	141
ОЦЕНКА ФУНКЦИИ ЗВУКОПРОИЗНОШЕНИЯ У ПАЦИЕНТОВ ПОСЛЕ РЕЗЕКЦИИ ВЕРХНЕЙ ЧЕЛЮСТИ ДО И ПОСЛЕ ЗАМЕЩЕНИЯ ДЕФЕКТА ЧЕЛЮСТИ ПРОТЕЗОМ С ОБТУРАТОРОМ – Веселова К.А., Бобошко М.Ю., Рубежов А.Л., Громова Н.В., Котова-Лапоминская Н.В., Кибалова Ю.С., Гарбарук Е.С., Каппушев В.Н.-М.	142
ПЕРСПЕКТИВЫ ПРИМЕНЕНИЯ ВИРТУАЛЬНОГО ПЛАНИРОВАНИЯ ПРИ ЛЕЧЕНИИ ВЗРОСЛЫХ ПАЦИЕНТОВ С НЕДОРАЗВИТИЕМ ВЕРХНЕЙ ЧЕЛЮСТИ ПОСЛЕ РАСЩЕЛИНЫ ГУБЫ И НЕБА – Согачев Г.В., Чкадуа Т.З., Чолокава Т.Д.	143
ПАЛЛИАТИВНАЯ ПРОТИВОБОЛЕВАЯ ТЕРАПИЯ ПРОЛОНГИРОВАННОЙ РЕГИОНАРНОЙ БЛОКАДОЙ ВЕТВЕЙ ТРОЙНИЧНОГО НЕРВА – Столяренко П.Ю., Байриков И.М., Гафаров Х.О., Федяев И.М.	144
МЕТОДЫ ХИРУРГИЧЕСКОГО ЛЕЧЕНИЯ РЕТЕНИРОВАННЫХ И ДИСТОПИРОВАННЫХ ТРЕТЬИХ МОЛЯРОВ, НАХОДЯЩИХСЯ В ПОЛОСТИ Фолликулярных кист – Румянцев С.Д., Аснина С.А., Дробышев А.Ю., Лежнев Д.А., Румянцев И.Д.	145
ЛЕЧЕНИЕ ПАЦИЕНТОВ С РУБЦОВЫМИ ДЕФОРМАЦИЯМИ ЧЕЛЮСТНО-ЛИЦЕВОЙ ОБЛАСТИ ВСЛЕДСТВИЕ СКЛЕРОДЕРМИИ МЕТОДОМ АУТОТРАНСПЛАНТАЦИИ ЖИРОВОЙ ТКАНИ – Ибрагимова Х.М., Чкадуа Т.З., Висаитова З.Ю.	146
ЛЕЧЕНИЕ ДЕТЕЙ С МЕЛКОКИСТОЗНОЙ ФОРМОЙ ЛИМФАТИЧЕСКОЙ И ЛИМФОВЕНОЗНОЙ МАЛЬФОРМАЦИЙ В ОБЛАСТЯХ ГОЛОВЫ И ПОЛОСТИ РТА: ХИРУРГИЧЕСКИЕ ПРОБЛЕМЫ – Петухов А.В., Яматина С.В., Комелягин Д.Ю., Дубин С.А., Владимиров Ф.И., Строгонов И.А., Стрига Е.В., Ольхова Е.Б., Шолохова Н.А.	147
ЭФФЕКТИВНОСТЬ ИМПЛАНТАТОВ ИЗ ПОЛИЭФИРЭФИРКЕТОНА (РЕЕК) ПО СРАВНЕНИЮ С ИМПЛАНТАТАМИ ИЗ ГИДРОКСИАПАТИТА ПРИ РЕКОНСТРУКЦИИ ДЕФЕКТОВ ЧЕРЕПНО-ЛИЦЕВОЙ ОБЛАСТИ У ДЕТЕЙ: РЕТРОСПЕКТИВНЫЙ АНАЛИЗ – Олейников С.А., Лопатин А.В., Кугушев А.Ю., Ясонов С.А., Решиков Д.А.	148
ПРОФИЛАКТИКА И ЛЕЧЕНИЕ ОСТЕОНЕКРОЗОВ ЧЕЛЮСТЕЙ НА ФОНЕ АНТИРЕЗОРБТИВНОЙ ТЕРАПИИ У ОНКОПАЦИЕНТОВ – Нажаева Э.З., Дробышев А.Ю., Шулаков В.В., Снигерев С.А.	149
ХИРУРГИЧЕСКОЕ ЛЕЧЕНИЕ ПАЦИЕНТОВ С СОСУДИСТЫМИ МАЛЬФОРМАЦИЯМИ ГОЛОВЫ И ШЕИ В ЗАВИСИМОСТИ ОТ КАЧЕСТВЕННЫХ И КОЛИЧЕСТВЕННЫХ ХАРАКТЕРИСТИК ВАСКУЛЯРИЗАЦИИ – Баисова Л.М., Чкадуа Т.З., Большаков М.Н.	150

СРАВНИТЕЛЬНАЯ ОЦЕНКА РЕЗУЛЬТАТА ОРТОГНАТИЧЕСКОЙ ХИРУРГИИ
И КОМПРЕССИОННО-ДИСТРАКЦИОННОЕ ОСТЕОГЕНЕЗА ВЕРХНЕЙ ЧЕЛЮСТИ У ПАЦИЕНТОВ
С ВРОЖДЕННОЙ ДВУСТОРОННЕЙ И ОДНОСТОРОННЕЙ РАСЩЕЛИНОЙ ГУБЫ,
АЛЬВЕОЛЯРНОГО ОТРОСТКА И НЕБА – Хамхоев М.Б., Чкадуа Т.З., Чолокава Т.Д.150

АНАЛИЗ РЕЗУЛЬТАТОВ АРТРОПЛАСТИКИ ВИСОЧНО-НИЖНЕЧЕЛЮСТНОГО СУСТАВА У ПАЦИЕНТОВ ДЕТСКОГО
ВОЗРАСТА С АНКИЛОЗИРУЮЩИМИ ПОРАЖЕНИЯМИ ВИСОЧНО-НИЖНЕЧЕЛЮСТНОГО
СУСТАВА И ДЕФЕКТАМИ НИЖНЕЙ ЧЕЛЮСТИ – Владимиров Ф.И., Комелягин Д.Ю., Дубин С.А.,
Петухов А.В., Яматина С.В., Благих О.Е., Стрига Е.В., Хаспеков Д.В., Колядин С.В.151

РАЗНОЕ

ОЦЕНКА МИКРОБИОМА У ПАЦИЕНТОВ СО ЗЛОКАЧЕСТВЕННЫМИ НОВООБРАЗОВАНИЯМИ
РОТОВОЙ ПОЛОСТИ И ПИЩЕВАРИТЕЛЬНОГО ТРАКТА, ПЕРЕНЕСШИХ COVID-19 –
Каралкин П.А., Михайлов И.М., Имтиаз Ф., Зоригт Д., Ширяев А.А., Писарева Т.Н.,
ГудкоД.А., Решетов И.В., Петерсен Е.В.153

НЕВРОЛОГИЯ

ЭКСТРАКОРПОРАЛЬНЫЙ ФОТОФЕРЕЗ В ЛЕЧЕНИИ РАССЕЯННОГО СКЛЕРОЗА

*Сидорова О.П., Кильдюшевский А.В., Котов С.В., Бородин А.В.
ГБУЗ МО «Московский областной научно-исследовательский клинический институт им. М.Ф. Владимирского, Москва, Россия*

Цель. Оценить эффективность экстракорпорального фотофереза у больных с ремитирующим течением рассеянного склероза.

Материал и методы. Обследовано 22 взрослых больных с ремитирующим течением рассеянного склероза. Проведено лечение методом экстракорпорального фотофереза (трансиммунизации). Проводился забор венозной крови с выделением мононуклеарных клеток (лимфоцитов и моноцитов) на клеточном сепараторе. Затем проводилась обработка *ex vivo* ультрафиолетовым облучением этих клеток. После суточного инкубационного периода (трансиммунизация) осуществлялась реинфузия мононуклеарных клеток. Проведено 6 ежемесячных курсов лечения. Клиническая оценка проводилась с использованием шкалы EDSS.

Статистический анализ проводили с определением медианы, среднего арифметического значения и достоверности отличий по *t* критерию Стьюдента.

Результаты. Среди 22 взрослых больных с ремитирующим рассеянным склерозом было 3 мужчин и 18 женщин. 2 больных (1 мужчина и 1 женщина), что составило 9%, прервали лечение после 1-2 сеансов в связи с выявленными активными очагами на МРТ головного мозга. При чем у 1 одной пациентки до начала лечения было 5 обострений заболевания. Оставшимся 20 больным проведено по 6 сеансов экстракорпорального фотофереза в течение 6 месяцев. До начала лечения медиана EDSS в этой группе составила 2 балла, среднее арифметическое значение – 2,2 балла, ошибка средней величины – 0,247. Через 6 месяцев после 6 курсов экстракорпорального фотофереза медиана EDSS составила 1,25 балла, среднее арифметическое – 1,425 баллов, ошибка средней величины – 0,420.

При сравнении показателей до после проведения экстракорпорального фотофереза выявлено стати-

стически значимое отличие ($p < 0,05$). У 13 больных (65%) отмечалось уменьшение общего балла EDSS на 0,5 баллов в 5 случаях, на 1 балл в двух случаях, на 1,5 балла в 4 случаях на 2 балла в 1 случае на 3 балла в 1 случае. В 35% случаев общий балл EDSS не изменился. В последующем интервал проведения экстракорпорального фотофереза увеличивался до 2, 3, 4, 5, 6 месяцев и в последующем его проводили EDSS не 1 раз в 6 месяцев.

Заключение. Применение экстракорпорального фотофереза позитивно влияет на клиническую картину заболевания. В 91% случаев отмечено положительное влияние лечения на заболевание в виде стабилизации патологического процесса или улучшения состояния. Методика может применяться, как средство лечения рассеянного склероза 1 линии для профилактики обострений и прогрессирования заболевания. Методика может применяться при наличии противопоказаний к препаратам ПИТРС 1 линии или как средство выбора для лечения больных в начале заболевания.

ВЫЯВЛЯЕМОСТЬ БОЛЕЗНИ ГЕНТИНГТОНА В МОСКОВСКОЙ ОБЛАСТИ

Сидорова О.П.¹, Котов С.В.¹, Поляков А.В.², Сидорова О.П.¹, Аникин Г.А.¹

¹ ГБУЗ МО «Московский областной научно-исследовательский клинический институт им. М.Ф. Владимирского», Москва, Россия

² ФГБНУ «Медико-генетический центр им. Н.П. Бочкова», Москва, Россия

Цель. Оценить выявляемость наследственного заболевания болезнь Гентингтона в Московской области.

Материал и методы: 6 пациентов с болезнью Гентингтона и 1 носитель гена заболевания. Подтверждение заболевания проводилось с помощью ДНК-диагностики в ФГБНУ «Медико-генетический центр им. Н.П. Бочкова».

Результаты. В Московской области с населением в 2022 г составило 8 542 257 человек. За этот год в ГБУЗ МО «Московский областной-исследовательский клинический институт им. М.Ф. Владимирского» обратилось 7 пациентов, у которых были выявлены мутации в гене HTT, отвечающем за развитие болез-

ни Гентингтона. Пациенты обращались к неврологу по поводу насильственных движений и снижения памяти. В одном случае жалоб не было, но был больной родственник в семье с болезнью Гентингтона. 6 больным (1 мужчина и 5 женщин) на основании клинической картины заболевания и данных ДНК-диагностики была диагностирована болезнь Гентингтона. У пациентки с выявленной мутацией в гене HTT (46 повторов CAG) без клинических проявлений болезни Гентингтона была определена преclinическая стадия заболевания. В остальных случаях у всех больных количество CAG повторов было 40 и более (40, 43, 44, 46). В 1 случае оно достигло 50. Наряду с хореическим гиперкинезом отмечались когнитивные нарушения. По шкале MMSE они составили 23, 24, 26 баллов при нормальном значении 28-30 баллов.

Заключение. В Московской области выявляемость болезни Гентингтона за год составила 6 случаев заболевания и 1 бессимптомный носитель гена болезни. Повышение информированности неврологов и других специалистов об этом заболевании позволит увеличить выявляемость болезни Гентингтона, своевременно назначать лечение и проводить пренатальную диагностику в семьях с этим заболеванием.

АНАЛИЗ СИНДРОМА ОФТАЛЬМОПАРЕЗА В СТРУКТУРЕ ОСТРЫХ НАРУШЕНИЙ МОЗГОВОГО КРОВООБРАЩЕНИЯ

*Латышева С.А., Предтеченская Е.В.
Новосибирский национальный исследовательский институт «НГУ», Новосибирск, Россия*

В повседневной практике даже опытные неврологи испытывают затруднения с определением топической принадлежности синдрома офтальмопареза, и конечно, в его происхождении. Качественно проведенное исследование глазодвигательных функций во многих случаях является ключом к точной топической диагностике [1]

Актуальность данной темы связана со сложностью клинической диагностики и зачастую отсутствием нейровизуальных признаков вовлечения глазодвигательных нервов, а также необходимостью проведения дифференциальной диагностики, как с сосудистыми, так и с другими заболеваниями

нервной системы (опухоли, миастении, эндокринопатии). Авторы подчеркивают, что обнаружение глазодвигательных нарушений в большинстве случаев позволяет поставить диагноз без использования дорогостоящих методов диагностики и сузить круг обследований [1, 2].

Цель исследования. Определить диагностическую значимость вариантов глазодвигательных синдромов в топической диагностике поражения и в характере острых нарушений мозгового кровообращения.

Материалы и методы. Исследовали пациентов, первично поступивших с предварительным диагнозом: острое нарушение мозгового кровообращения и имеющих остро развившиеся глазодвигательные расстройства

Результаты исследования. Глазодвигательные расстройства при внемозговом нарушении мозгового кровообращения выявлен 1 пациент, тромбоз кавернозного синуса выявлен у 2 пациентов, глазодвигательные расстройства при внутримозговых инсультах (стволовых): 6 пациента с парезом III пары с проводниковыми расстройствами, 4 пациента с парезом VI пары с проводниковыми расстройствами, 1 пациент с парезом III, IV пары с проводниковыми расстройствами.

Выводы. Глазодвигательные расстройства при внутримозговых инсультах (стволовых) встречаются чаще, чем при других нарушениях мозгового кровообращения.

В дифференциальной диагностике главным этапом является выделения синдрома глазодвигательных расстройств как изолированного поражения корешков или как сочетанное поражение с вовлечением корешков

При изолированном поражении целью исследования является обнаружение нейроваскулярного конфликта (аневризмы сосудов Виллизиева круга); при сочетанном поражении с проводниковыми расстройствами целью исследования является поиск очага стволового инсульта

Литература

1. Ключников С.А., Азиатская Г.А. Глазодвигательные расстройства в практике невролога. Нервные болезни. 2015;4:41-47.
2. Ghannam A.S.B., Subramanian P.S. Neuro-ophthalmic manifestations of cerebrovascular accidents. Curr Opin Ophthalmol. 2017;28(6):564-572.

ТАК ЛИ БЕССИМПТОМЕН АСИМПТОМНЫЙ КАРОТИДНЫЙ СТЕНОЗ? ЧЕЙ ПАЦИЕНТ – НЕВРОЛОГА И ХИРУРГА?

*Поспелова М.Л., Д.Е. Зайцев, А.С. Лепёхина, А.Ю. Ефимцев, Т.М. Алексеева, Н.Е. Воинов
ФГБУ «НМИЦ им. В.А. Алмазова» Минздрава
России, Санкт-Петербург, Россия*

Одной из ведущих причин смертности и инвалидизации в мире и России являются острые нарушения мозгового кровообращения (ОНМК), при этом около 70% ишемических инсультов развиваются без каких-либо предвестников]. В генезе ишемического инсульта доминирующей причиной, как по данным общепринятых международных Trial of Org in Acute Stroke Treatment (TOAST), так и по данным национальных классификаций, является атеротромботическая, т.е. асимптомный или симптомный каротидный стеноз. По данным популяционных скрининговых исследований, асимптомные каротидные стенозы встречаются достаточно широко и часто являются случайной диагностической находкой. Так, по статистическим данным минимум 1 млн человек в Европе имеет выраженный каротидный стеноз. Окклюзия магистральных артерий головы (МАГ) встречается у 4,15% мужчин в возрасте 40-60 лет. Верещагин Н. В. (2003), описывая данные, полученные при скрининговом обследовании жителей г. Москвы (возраст >60 лет, сопутствующие заболевания сердечно-сосудистой системы, неврологическая симптоматика в анамнезе), говорит о встречаемости выраженных стенозов каротидных артерий более 50% в 28% случаев, менее 50% в 59% случаев и отсутствие патологии экстракраниального отдела МАГ в 13%. По данным большого многоцентрового исследования The European Carotid Surgery Trial (ECST) определено соотношение процента стенозирования внутренней сонной артерии (ВСА) и риска развития ОНМК. Для стеноза в 60% вероятность возникновения ОНМК составляет до 11% в течение 5 лет, для 70-79% – до 6% в год, для 80-89% – до 10% в год, 90-99% – до 14% в год, 100% – до 40% в течение первого года, затем до 7% в год. По данным North American Symptomatic Carotid Endarterectomy Trial (NASCET) частота ОНМК и транзиторных ишемических атак (ТИА) у больных со стенозами более 70% достигает 40% в течение ближайших 2-х лет. При наличии асимптомного каротидного шума (аускультативные признаки турбулентности кровотока) риск ТИА и ОНМК повышается в 3 раза за 5

лет в сравнении с пациентами без такового. Несмотря на достижения в нейровизуализации, на сегодняшний день не решено несколько важных как диагностических, так и клинических вопросов:

1. Своевременное выявление гемодинамически значимых стенозов при отсутствии клинических проявлений.
2. Тактика ведения пациентов с асимптомными атеросклеротическими бляшками (АСБ) сонных артерий (СА), стенозирующими просвет менее чем на 75-80%: операция или консервативная терапия?
3. Так ли бессимптомен асимптомный каротидный стеноз при появлении когнитивных нарушений?

ВЛИЯНИЕ ОСТЕОПАТИЧЕСКОГО МЕТОДА ЛЕЧЕНИЯ МИОФАСЦИАЛЬНОГО СИНДРОМА ШЕЙНО-ПЛЕЧЕВОЙ ЛОКАЛИЗАЦИИ НА УРОВЕНЬ ЦИРКУЛИРУЮЩИХ ЦИТОКИНОВ

Волчек И.А., Балацкий Н.С.

Медицинский институт непрерывного образования ФГБОУ ВО «Росбиотех», Москва, Россия

Цель исследования: определение влияния остеопатического лечения на уровень циркулирующих цитокинов у пациентов с миофасциальным болевым синдромом.

Материалы и методы. Обследовано 56 пациентов с миофасциальным синдромом шейно-плечевой локализации в возрасте 22-58 лет. Миофасциальные триггерные точки локализовались в трапецевидной мышце, мышце, поднимающей лопатку, грудино-ключично-сосцевидных мышцах, коротких мышцах шеи. Группу А (группа контроля) составили 28 пациентов, проходивших общепринятое стандартное лечение при данной патологии (противовоспалительные препараты, миорелаксанты, антидепрессанты). В группу Б (опыт) вошли 28 пациентов (14 женщин и 11 мужчин), которым дополнительно к стандартному курсу добавляли остеопатическое лечение. Остеопатические методы применяли в количестве 10 процедур два раза в неделю. Использовали три категории манипулятивных техник: мышечно-энергетические техники, техники на мягких тканях и артикуляционные техники, которые основаны на эффекте постизометрической релаксации мышц. Для оценки выраженности болевого синдрома и его качественных характеристик при-

менялась визуально-аналоговая шкала. Кроме того, у пациентов обеих групп до начала лечения, через 2 недели и по окончании курса лечения (5 недель) в периферической крови определяли уровень TNF α , GM-CSF, IFN γ , IL-2, IL-4, IL-6, IL-8 и IL-10. Анализ проведен методом цитометрических бус Bio-Plex Pro™ Human Cytokine Grp I Panel 8-plex (Bio-RAD) по протоколу производителя. Полученные данные сравнивали между собой, а также с ранее выверенными нормами здоровых доноров.

Результаты исследования. Установлено, что уровни всех изучаемых цитокинов были значительно выше у пациентов с МФС по сравнению с таковыми у здоровых людей. Причем это касалось как провоспалительных (TNF α , IL-2, IL-6), так и противовоспалительных (IL-4, IL-10), хемокинов, ростовых факторов. Например, средний уровень TNF α у больных до начала лечения составлял $26,7 \pm 0,3$ пг/мл против $2,4 \pm 0,1$ пг/мл в группе здоровых доноров; уровень IL-6 соответственно – $4,7 \pm 0,3$ пг/мл и $43,6 \pm 0,9$ пг/мл; GM-CSF – $22,7 \pm 0,9$ пг/мл и $112,4 \pm 1,3$ пг/мл; IL-10 – $36,6 \pm 2,3$ пг/мл и $133,2 \pm 4,9$ пг/мл ($P \leq 0,001$). Эти результаты, очевидно, отражают системную воспалительную реакцию в ответ на боль, ишемизацию и локальные мышечные повреждения, что согласуется с концепцией о роли скелетной мышцы как секреторной ткани, высвобождающей цитокины и другие пептиды, оказывающие аутокринное, паракринное и эндокринное эффекты. Также вполне возможно участие соединительно-тканной матрицы, роль которой в регуляции системных функций организма широко обсуждается в последнее время. Лечебные мероприятия постепенно приводили к исчезновению патологических симптомов, что коррелировало с нормализацией уровня цитокинов. Однако, в группе Б (дополнительное остеопатическое лечение), восстановление уровней IL-2, 4, 6, 10, IFN γ отмечено уже после второй недели лечения, к группе контроля А – нормализовался лишь IL-6. К 5 неделе уровень цитокинов нормализовался в обеих группах, за исключением уровня TNF α , который у 9 больных группы А оставался выше нормы.

Выводы. Исследование уровня цитокинов может быть важным инструментом определения остроты процесса и контроля действенности лечения при миофасциальном синдроме. Одним из механизмов остеопатического метода возможно является нормализация межклеточных сигнальных цитокиновых путей через воздействие на соединительно-тканную матрицу.

НЕЙРОХИРУРГИЯ

ОТДАЛЁННЫЕ РЕЗУЛЬТАТЫ КОМПЛЕКСНОГО ЛЕЧЕНИЯ БОЛЬНЫХ ЗЛОКАЧЕСТВЕННЫМИ ГЛИОМАМИ С ПРИМЕНЕНИЕМ НЕСТАНДАРТНЫХ МЕТОДИК (ФОТОДИНАМИЧЕСКОЙ ТЕРАПИИ И СПЕЦИФИЧЕСКОЙ ПРОТИВООПУХОЛЕВОЙ ТЕРАПИИ)

Олюшин В.Е., Улитин А.Ю., Забродская Ю.М., Ростовцев Д.М., Рында А.Ю., Куканов К.К., Скляр С.С., Нечаева А.С.

РНХИ им. проф. А.Л. Поленова – филиал ФГБУ «Национальный медицинский исследовательский центр им. В. А. Алмазова» Минздрава России, Санкт-Петербург, Россия

Цель исследования. Определение эффективности методик фотодинамической терапии и специфической противоопухолевой терапии совместно с методами, входящими в стандарты оказания медицинской помощи при лечении пациентов со злокачественными астроцитарными опухолями путем оценки отдаленных результатов.

Материалы и методы. Оценивались отдаленные результаты лечения 356 больных со злокачественными астроцитарными супратенториальными опухолями (анапластические астроцитомы, глиобластомы, гигантоклеточные глиобластомы, глиосаркомы), с учетом молекулярно-генетического статуса новообразований. Из этих больных в дополнение к методам лечения, входящим в стандарты (хирургическая операция, лучевая терапия и химиотерапия) у 37 была проведена фотодинамическая терапия, у 82 специфическая противоопухолевая иммунотерапия, у 19 обе эти методики. У 201 пациента в структуре комплексного лечения использовались только стандартные методики. В отдельную группу сравнения выделены 17 больных, у которых в качестве хирургического этапа лечения проводилась только стереотаксическая биопсия. Отдаленными результатами считались сведения, полученные через 6 месяцев после операции и позднее.

Результаты. Уровень функционального статуса по шкале Карновского более 80 баллов после первой операции коррелировал с увеличением первого безрецидивного периода на 11,5 мес ($p=0,001$). Степень резекции глиобластомы влияла на длительность

первого безрецидивного периода только у пациентов неблагоприятной прогностической группы – с высоким уровнем экспрессии мРНК гена MGMT (33 vs 12 нед).

Проведение фотодинамической терапии и специфической противоопухолевой иммунотерапии у больных злокачественными супратенториальными астроцитарными опухолями было безопасно и не привело к увеличению количества осложнений по сравнению с группой контроля. Лучшие результаты достигнуты у группы больных, которым проводилась фотодинамическая терапия. Выявлено, что ее применение увеличивает среднюю продолжительность жизни (у больных анапластическими астроцитомами до 40,5 мес., у больных глиобластомами до 21,8 мес.) и медиану выживаемости (у больных анапластическими астроцитомами до 35 мес., у больных глиобластомами до 20,3 мес.) пациентов, а также снижает риск рецидивирования опухоли. Использование фотодинамической терапии совместно со специфической противоопухолевой иммунотерапией в дополнение к стандартным методам лечения пациентов не имеет преимуществ по сравнению с применением только фотодинамической терапии и стандартных методов лечения. Применение специфической противоопухолевой иммунотерапии на основе аутологичных дендритных клеток также увеличивает среднюю продолжительность жизни больных анапластическими астроцитомами – 44,1 мес., больных глиобластомами – 21,2 мес. и медиану выживаемости пациентов (40,4 и 21,3 месяца соответственно) при проведении 3 и более курсов. Проведение 1 или 2 курсов иммунотерапии не оказывает существенного влияния на среднюю продолжительность жизни и медиану выживаемости пациентов.

Заключение: Выбор хирургической тактики у пациентов со злокачественными астроцитомами должен быть ориентирован, в первую очередь, на сохранение их высокого функционального статуса после оперативного лечения. Разработка и использование в клинической практике фотодинамической терапии и специфической противоопухолевой иммунотерапии на основе аутологичных дендритных клеток представляется весьма перспективным направлением для дальнейших исследований, разработка которого позволит улучшить отдаленные результаты лечения пациентов.

ХИРУРГИЧЕСКАЯ ТАКТИКА У ПАЦИЕНТОВ С МЕНИНГИОМАМИ ОБЛАСТИ БОЛЬШОГО ЗАТЫЛОЧНОГО ОТВЕРСТИЯ

Куканов К.К., Тастанбеков М.М., Иванова Н.Е., Кияшко С.С., Лавровский П.В.

Российский научно исследовательский нейрохирургический институт имени профессора А.Л. Поленова – филиал федерального государственного бюджетного учреждения «Национальный медицинский исследовательский центр имени В.А. Алмазова» Министерства здравоохранения Российской Федерации, Санкт-Петербург, Россия

Цель исследования. Рассмотреть особенности клинических проявлений, диагностики, тактики ведения больных, техники хирургического лечения, а также представить результаты хирургического и радиохирургического лечения пациентов с менингиомами области большого затылочного отверстия.

Материалы и методы. Для исследования был произведен ретроспективный анализ 30 клинических случаев пациентов с менингиомами БЗО, находившихся на лечении в отделении хирургии опухолей головного и спинного мозга ФГБУ РНХИ им. проф. А. Л. Поленова за период с 2014 по 2020 гг., и 4-х клинических случаев пациентов, проходивших радиохирургическое лечение за период с 2013 по 2018гг. Возраст больных варьировал от 24 до 74 лет. Средний возраст составил 57 лет. Женщин было 29, мужчин – 5, соотношение мужчины/женщины – 1:6. Распределение по локализации менингиом БЗО следующее: 10 вентральных, 15 ветро-латеральных, 9 дорзальных. 30 пациентам выполнено хирургическое лечение, 4 прошли радиохирургическое лечение.

Результаты. При хирургическом лечении хороший клинический исход (оценивался по шкале Карновского) был отмечен в 77,4% (90-80 баллов), удовлетворительный – в 12,3% (70-60 баллов) – преимущественно при дорзальной и дорзо-латеральной локализации опухоли; неблагоприятный – в 10,4% (менее 60 баллов) наблюдений – при вентральной локализации. Переходящий неврологический дефицит отмечен у 17,3%, стойкий – у 10,7% пациентов. Наибольшее число осложнений возникало при вентральной локализации опухоли малых размеров (до 30 мм в диаметре) и удалении её из транскондиллярного

доступа – 6,89% от общего числа осложнений. При радиохирургическом лечении хороший клинический исход (90-80 баллов по шкале Карновского) отмечен у 100 % пациентов.

Выводы. Анализ данных свидетельствует об отсутствии абсолютных показаний к хирургическому удалению менингиом БЗО малых размеров, расположенных вентрально, так как в большинстве случаев это приводит к формированию у пациентов стойкого неврологического дефицита. В этих случаях целесообразнее использование радиохирургического лечения. Менингиомы большого затылочного отверстия вентральной и вентро-латеральной локализаций больших размеров, ввиду естественной тракции ствола мозга опухолью, могут быть удалены из задних доступов с латерализацией в сторону опухоли, без применения расширенных доступов с мобилизацией позвоночной артерии и дополнительной резекцией костных структур. При угрозе развития выраженной дисфункции черепно-мозговых нервов по данным интраоперационного нейрофизиологического мониторинга, целесообразно ограничиться частичным удалением опухоли с дальнейшим проведением радиохирургического лечения.

АНАЛИЗ ФУНКЦИОНАЛЬНЫХ ИСХОДОВ ХИРУРГИЧЕСКОГО ЛЕЧЕНИЯ ОПУХОЛЕЙ МОСТО МОЗЖЕЧКОВОГО УГЛА

Митьковский С.В.¹, Зеленков А.В.²

¹ Академия постдипломного образования ФГБУ ФНКЦ ФМБА России, Москва, Россия

² Клиническая больница №1 МЕДСИ, Москва, Россия

Хирургические вмешательства экстремально важных и функционально значимых зон центральной нервной системы еще несколько десятилетий назад были сопряжены не только с высокой послеоперационной летальностью, но и с грубой инвалидизацией. На современном этапе развития медицины достигнуто значительное снижение послеоперационной летальности. В связи с этим, одними из первоочередных задач на первый план выходят не только радикальность удаления опухоли, но и сохранение высокого качества жизни пациента.

Цель исследования. Провести анализ собственных результатов хирургического лечения больных с опухолью мосто-мозжечкового угла (ММУ) в раннем послеоперационном периоде.

Материалы и методы. В период с 2019г по 2022г было прооперировано 32 пациента с опухолью ММУ. Одному пациенту с болезнью Реклингаузена проведено два хирургических вмешательства. 25 пациентов были с невриномами VIII нерва, менингиома пирамиды височной кости выявлена в 4 случая, и один пациент был с диффузной астроцитомой ствола головного мозга с ростом в ММУ. Все пациенты были оперированы стандартным субокципитальным ретросигмовидным доступом, использовался операционный микроскоп, интраоперационный нейрофизиологический мониторинг и в большинстве случаев использовался ультразвуковой дезинтегратор. Возраст пациентов варьировал от 20 до 71 лет, средний возраст составил 48,6 ($\pm 2,4$) лет. Мужчин – 10, женщин – 22. Размеры опухоли определялись по данным МРТ с контрастным усилением. По стадии заболевания и размерам опухоли использовалась классификация Koos: I стадия – 3 случая, II стадия – 8 случаев, III стадия – 11 случаев и IV стадия – 10 случаев. Степень нарушения функции лицевого нерва оценивалась по шкале Хауса-Бракмана до операции, в первые сутки после операции и через 1 неделю после операции.

Результаты и обсуждение. Радикальность удаления опухоли оценивалась согласно Токийской классификации (1998г), недостатком которой является ее субъективность. Тотальное удаление достигнуто нами в 10 случаях, практически полное удаление в 14 случаях (оставлялись, как правило, небольшие фрагменты капсулы в области ствола лицевого нерва), субтотальное удаление опухоли в 6 случаях и парциальное в 2 случаях.

Нарушение функции лицевого нерва до операции было у 2 пациентов II стадии (из 8), у 5 пациентов III стадии (из 11) и у 7 пациентов IV стадии (из 10). При этом, у 1 пациента III стадии и у 4 пациентов IV стадии после операции выявлено появление или нарастание степени дисфункции лицевого нерва.

1 и 2 степень пареза лицевого нерва по шкале Хауса-Бракмана оценивались как хорошие, и были достигнуты нами в 6 случаях, удовлетворительные при 3 и 4 степени – 2 случая и неудовлетворительные при 5 и 6 степени пареза – 11 случаев. При сравнении пациентов по стадии заболевания и радикальности

удаления опухоли лучшие результаты достигнуты при ранних стадиях заболевания, а все случаи субтотального и парциального удаления были у пациентов с опухолями больших и гигантских размеров.

Анализируя результаты нашей серии наблюдений, мы пришли к выводу, что функциональные исходы хирургии опухолей ММУ зависят не только от стадии заболевания, но также и от наличия дисфункции лицевого нерва до операции. При образованиях больших и гигантских размеров частота дисфункции лицевого нерва до операции выше, что коррелирует с вероятностью нарастания степени пареза лицевого нерва после хирургического лечения. Так же при опухолях III и IV стадии возрастает количество случаев субтотального и парциального удаления опухолей.

СЛУЧАЙ ХИРУРГИЧЕСКОГО ЛЕЧЕНИЯ МЕНИНГОМЫ ШЕЙНОГО ОТДЕЛА ПОЗВОНОЧНИКА

Митьковский С.В.¹, Зеленков А.В.²

¹ Академия постдипломного образования
ФГБУ ФНКЦ ФМБА России, Москва, Россия

² Клиническая больница №1 МЕДСИ, Москва,
Россия

Пациентка А., 74 года обратилась с жалобами на интенсивные боли в шейном отделе позвоночника с иррадиацией в правое плечо, руку и большой палец кисти; головокружение и шаткость походки; слабость в правых конечностях и левой ноге, онемение в левых конечностях; периодически недержание мочи.

Из анамнеза известно, что шаткость походки и головокружение стала отмечать около 2 лет назад, лечилась амбулаторно – с незначительным эффектом. Постепенно развились и стали нарастать слабость в конечностях, боль в шее и правой руке. Консультирована неврологом и рекомендовано проведение МРТ.

При поступлении: общее состояние больной удовлетворительное. В общесоматическом статусе компенсирована, без особенностей. В неврологическом статусе: сознание ясное. Контактная. Менингеальных знаков нет. Трипарез: в правой руке до 3 баллов, правой ноге 3 балла, в левой ноге 4 балла. Расширенные рефлексогенные зоны сухожильных рефлексов в ногах, клonusы стоп и надколенников. Симптом

Бабинского с двух сторон. Функции тазовых органов контролирует частично. Снижение болевой чувствительности по проводниковому типу слева с уровня С5, справа по корешку С6. Передвигается с опорой на трости.

Полученные данные стимуляционной электромиографии верхних конечностей указывают на нарушение функции проведения импульса по срединному нерву, с акцентом слева. Отмечаются нарушение функции проведения импульса на уровне проксимального сегмента С6-Тн1.

По данным ТМС выявлена дисперсия и полифазия коркового ВМО со снижением его амплитуды. Увеличение ВЦМП и частичный блок проведения по КСТ.

По результатам МРТ головного мозга и шейного отдела позвоночника с контрастным усилением выявлено объемное интрадуральное, экстремедулярное образование овальной формы на уровне С5-С6 позвонков, преимущественно в правой половине позвоночного канала, размерами 15x16x19мм. Грубая компрессия и смещение спинного мозга влево. Очаг миелопатии на уровне С5.

Пациентке была выполнена операция. Из заднего микрохирургического доступа над остистыми отростками С5-С6 осуществлен доступ справа к междужковому промежутку. Установлен ранорасширитель Caspar. Выполнена расширенная аркотомия С5-С6. Установлен спинальный эндоскоп с жесткой фиксацией. После вскрытия ТМО отведена на держалках. Выявленная интрадуральная экстремедулярная опухоль выделена субарахноидально и отделена единым блоком от спинного мозга. Выявлен участок частичного обрастания правого С6 корешка. С применением ротационного маневра эндоскопа и частичного дебалкинга опухоли над и под корешком выполнен радикулолиз и выделение С6 корешка из опухолевой ткани. Образование удалено радикально (II степень по D. Simpson).

По данным гистологического исследования удаленного образования от 06.06.2019 г. №2056-28: в присланном материале псаммоматозная менингиома, Gr. I.

При наблюдении в послеоперационном периоде рана зажила первичным натяжением. Имобилизация шейным ортезом в течение 1 месяца. Проведен курс ранней реабилитации (1 неделя после хирургии). В неврологическом статусе – купирование ради-

кулярного болевого синдрома в правой руке. Проводниковые нарушения с существенным регрессом в виде восстановления чувствительных нарушений слева, повышения силы мышц: в правой руке до 5 баллов, в ногах 4 балла.

Представленный случай свидетельствует о возможности успешного применения MIS технологий и Fast track подхода при удалении опухолей оболочек спинного мозга на шейном уровне.

ПРЕДИКТОРЫ РЕЦИДИВИРОВАНИЯ ЦЕРЕБРАЛЬНЫХ МЕТАСТАЗОВ ПРИ РАКЕ МОЛОЧНОЙ ЖЕЛЕЗЫ

Субботина Д.Р.^{1,2}, Гуляев Д.А.^{1,2}, Курносов И.А.², Белов И.Ю.^{1,2}

¹ ФГБУ «Национальный медицинский исследовательский центр имени В.А. Алмазова» Минздрава РФ, Санкт-Петербург, Россия

² ФГБУ «Национальный медицинский исследовательский центр онкологии им. Н.Н. Петрова» Минздрава РФ, Санкт-Петербург, Россия

Актуальность. Рецидивирующее течение церебрального метастатического поражения при РМЖ наблюдается у 32–56% пациентов. Выбор метода локального контроля второй линии, основанный на предполагаемом прогнозе течения системного онкологического процесса строго не регламентирован, а влияние различных хирургических технологий на характер рецидива мало изучен.

Цель исследования. Изучить характер рецидивирования церебральных метастазов рака молочной железы в зависимости от метода локального контроля, морфологических и иммуногистохимических свойств опухоли.

Материалы и методы. В ходе комплексного обследования, лечения, динамического наблюдения 162 больных с метастазами рака молочной железы в головной мозг, рецидивы церебральных метастазов выявлены у 50 (30,8%) женщин в возрасте от 28 до 80 лет. В качестве лечения первой линии выполнена хирургическая резекция опухоли 18 (36%) пациентам, радиохирургическое лечение – 23 (46%) и лучевая терапия на весь объем головного мозга 9 (18%) больным. Пациенты стратифицированы по биологическому подтипу первичной опухоли. Все больные обследо-

ваны по стандартному протоколу, включающему клинические, лабораторные методы исследования и нейровизуализацию.

Результаты. Средний возраст составил 52,9±12,3 года. HR+ биологический подтип РМЖ верифицирован в 16% (N=8), HR+/HER2+ в 36% (N=18), HER2+ и HR-/HER2- в 24% (N=12) каждый. При анализе влияния способов первичного локального контроля на вариант рецидивирования церебрального поражения, не было выявлено какой-либо статистически значимой взаимосвязи ($p=0,638$). Однако в результате сравнительного анализа между исследуемыми группами были получены достоверные различия по характеру церебральной прогрессии. Локальный вариант рецидивирования достоверно чаще ($p=0,001$) встречается в группах HER2 и HR+ опухолей, дистантное рецидивирование – в группе HR-/HER2- ($p=0,003$). Чаще других развитие канцероматоза мозговых оболочек демонстрировали HER2+ опухоли. Безрецидивный период составил 7,74±8,04 месяца. Общая выживаемость у всего числа исследуемых составила 28,3 (+16,7) месяцев. В результате сравнительного анализа между группами были получены достоверные различия по общей выживаемости. Последняя была достоверно больше в группе HER2+ ($p=0,004$).

Выводы. Изучение рецидивного метастатического интракраниального поражения при раке молочной железы, направленное на адаптацию подтипспецифического и морфоспецифического как локального, так и системного лечения является наиболее релевантным и демонстрирует несомненную практическую эффективность.

НЕОТЛОЖНАЯ КАРОТИДНАЯ ЭНДАРТЕКТОМИЯ В ЛЕЧЕНИИ ОСТРЫХ ИШЕМИЧЕСКИХ ПОРАЖЕНИЙ ГОЛОВНОГО МОЗГА

Андрейчук К.А.^{1,2}, Сокуренок Г.Ю.^{1,2}, Кулешова Е.В.¹, Головань Е.П.¹

¹ Всероссийский центр экстренной и радиационной медицины им. А.М. Никифорова МЧС России, Санкт-Петербург, Россия

² Первый Санкт-Петербургский государственный медицинский университет имени академика И.П. Павлова, Санкт-Петербург, Россия

Актуальность. Каротидная эндартерэктомия (КЭА) – метод выбора в лечении пациентов с симптомными стенозами бифуркации сонной артерии. Актуальные клинические рекомендации предлагают выполнять реконструкцию «... в возможно короткие сроки, предпочтительно – в течение 14 суток от момента возникновения симптомов» (EJVES 2018;55:3-81), за исключением случаев инвалидизирующего или обширного инсульта. Действительно, большинство пациентов, соответствующих критериям отбора для оперативного лечения, переносят операцию в период с 3 по 14 день от момента развития ишемического эпизода. Такой подход демонстрирует сравнительно низкую частоту осложнений и позволяют эффективно предупреждать развитие повторных ишемических событий. Однако, существенно более сложной в тактическом плане оказывается ситуация, когда после развития первого ишемического эпизода неврологический статус пациента оказывается нестабильным, иначе говоря, неврологическая симптоматика прогрессивно нарастает. Подобная случаи могут протекать как по типу повторных транзиторных ишемических атак (crescendo TIA), так и по типу инсульта «в ходу» (stroke-in-evolution). У таких пациентов экстренная каротидная реконструкция, с одной стороны, представляет собой «спасительную» (brain-salvage) процедуру, препятствующую развитию или прогрессированию повреждения головного мозга. Тем не менее, с другой стороны, как и любая экстренная процедура, взаимосвязана с нарастающими рисками, в том числе – увеличением вероятности геморрагической трансформации ишемического очага. В данной работе были проанализированы ближайшие и отдаленные результаты неотложных КЭА, выполненных в течение первых суток от момента развития симптомов заболевания, в сравнении с ранними реконструкциями в стандартные сроки (3–14 сутки).

Материалы и методы. В анализ включены 225 пациентов (137 мужчин / 85 женщин, средний возраст 68 лет (51-86)) с симптомными стенозами 50-99 % каротидной бифуркации. При поступлении всем пациентам выполнялось дуплексное сканирование, КТ/КТА и МРТ головного мозга. В зависимости от клинической ситуации пациенты разделились на две группы: в первую (53) вошли пациенты с нарастающей неврологической симптоматикой, во вторую (172) – стабильные в неврологическом статусе пациенты. Больным первой группы было выполнено экстренное вмешательство

в течение первых суток от момента развития заболевания. 9 пациентов этой группы были исключены из анализа ввиду того, что причиной прогрессивно нарастающей неврологической симптоматики явился тромбоз внутренней сонной артерии, приведший к развитию весьма обширного ишемического очага. Остальным больным (2 группа) КЭА была проведена в течение ближайших 2 недель. Таким образом, общую группу наблюдения составили 216 пациентов. Все они удовлетворяли критериям включения: неврологический дефицит менее 15 (NIHSS) или менее 4 (Рэнкин), отсутствие данных за геморрагическое пропитывание при МРТ и размер очага (при наличии), не превышающий трети полушария. 15 (8,7 %) пациентов группы 2 получали тромболитическую терапию на догоспитальном этапе или непосредственно после поступления. Периоперационное ведение было одинаковым для обеих групп и включало в себя системную гепаринизацию до уровня 250-300 с АСТ, общую газовую анестезию, инвазивный мониторинг артериального давления, NIRS-мониторинг церебральной перфузии и послеоперационное наблюдение в палате реанимации не менее суток. Все пациенты получали дезагрегантную терапию, которая не прерывалась в тех случаях, если была начата до ишемического эпизода или оперативного вмешательства. Длительность наблюдения составила от 3 до 45 месяцев.

Результаты. В большинстве случаев (90,3 %), у 195 пациентов была выполнена эверсионная КЭА. Ввиду рутинного использования мониторинга церебральной перфузии, временный шунт был имплантирован лишь в 5,1 % случаев при наличии абсолютной нетолерантности к пережатию сонной артерии. При этом преобладающее число ситуаций, требовавших защиты головного мозга, приходилось на пациентов первой группы. В таблице представлены сводные данные о частоте развития послеоперационных осложнений, а также результаты наблюдения в отдаленном периоде после оперативного вмешательства.

Обсуждение. Частота послеоперационных осложнений была ожидаемо и достоверно выше в группе неотложных вмешательств, что вполне объясняется как характером течения заболевания, так и экстренностью операции, лишаящей возможности провести надлежащую предоперационную подготовку. Прогрессивный характер нарастания ишемии мозговой ткани обусловил и на 41,5 % большую частоту реперфузионного поражения, наблюдавшегося

в группе 1. Вместе с тем, отдаленные результаты в группах были сопоставимы, что, надо полагать, свидетельствует о сравнимой эффективности неотложной и ранее КЭА в плане регресса неврологической симптоматики и в плане технической успешности реконструкции.

Заключение. Несмотря на увеличение риска периоперационных осложнений у пациентов, перенесших неотложное вмешательство по поводу прогрессирующих ишемических поражений головного мозга, экстренная КЭА, по мнению авторов, может рассматриваться как возможная лечебная опция у неврологически нестабильных пациентов, так как позволяет предупредить развитие и неизбежное прогрессирование очагового поражения ткани мозга и реализовать концепцию «brain salvage».

ОНКОЛОГИЯ

ОПЫТ ИСПОЛЬЗОВАНИЯ ИНДИВИДУАЛЬНЫХ ЭНДОПРОТЕЗОВ ИЗ ФТОРПОЛИМЕРА В РЕКОНСТРУКТИВНОЙ ХИРУРГИИ ЧЕЛЮСТНО-ЛИЦЕВОЙ ОБЛАСТИ У ОНКОЛОГИЧЕСКИХ БОЛЬНЫХ

Кульбакин Д.Е.¹, Чойнзонов Е.Л.¹,
Большасов Е.Н.², Воробьев А.О.²,
Федорова И.К.¹, Азовская Д.Ю.¹

¹ Научно-исследовательский институт онкологии, Томский национальный исследовательский медицинский центр Российской академии наук, г. Томск, Россия

² Национальный исследовательский Томский политехнический университет, г. Томск, Россия

Актуальность. В настоящее время проблемы реконструктивно-пластическое замещение послеоперационных дефектов у больных местно-распространенными злокачественными новообразованиями челюстно-лицевой области являются весьма актуальными. Следует отметить, что кости лицевого отдела черепа имеют самую сложную геометрию среди всех костей скелета, что существенно затрудняет реконструктивный этап. С другой стороны, свойственное данной группе больных частое (до 50%) развитие местного рецидива, приводит к выполнению повторных хирур-

гических вмешательств. Одним из решений подобных проблем могут стать остеозамещающие имплантаты, созданные с использованием 3D технологий.

Материал и методы. На базе отделения опухолей головы и шеи НИИ онкологии Томского НИМЦ с 2023 г. начато клиническое испытание по реконструктивной технологии по устранению дефектов челюстно-лицевой области у онкологических больных с использованием новых индивидуальных эндопротезов из отечественного фторполимера – сополимер винилиденфторида с тетрафторэтиленом (ВДФ-ТеФЭ). В рамках данного исследования выполнено 4 реконструктивных операции. Исследование начато с разрешения локального биоэтического комитета, а все пациенты были информированы о проводимом исследовании и подписали добровольное согласие.

У всех больных на момент хирургического лечения имелся злокачественный опухолевый процесс с деструкцией костей носа и/или верхней челюсти (Т4).

Имплантат из ВДФ-ТеФЭ изготавливался индивидуально для каждого больного с учетом планируемого объема резекции с использованием CAD/CAM технологий. Полученные имплантаты стерилизовались этиленоксидом. Реконструктивная методика с использованием индивидуальных имплантатов из ВДФ-ТеФЭ всегда комбинировалась с аутоотрансплантатами (лоскутами): парамедиальный апоневротический лобный лоскут, лопаточный лоскут, переднебоковой лоскут бедра. Срок наблюдения составил до 5 месяцев.

Результаты. Изготовленные методом 3D прототипа имплантаты из ВДФ-ТеФЭ точно повторяют форму и контуры резецированных участков лицевого отдела черепа, обладают всеми прочностными характеристиками (соответствующими костной ткани) и адекватно возмещают дефекты челюстно-лицевой области. Комбинация реконструктивного имплантата с лоскутами обеспечивала предотвращение воспалительных осложнений в области реконструкции. Воспалительных осложнений и нарушение функционально-прочностных свойств установленных имплантатов за период наблюдения отмечено не было. Имплантаты создаются полностью из российского сырья в рамках развития стратегии технологического суверенитета.

Выводы. Использование предлагаемых индивидуальных имплантатов из сополимера винилиденфторида с тетрафторэтиленом (ВДФ-ТеФЭ) позволяет

выполнять возмещение сложных послеоперационных дефектов челюстно-лицевой области с получением максимального функционального и косметического результата, без нанесения дополнительной травмы пациенту и сокращая длительность оперативного пособия связанной с использованием и моделированием костного лоскута.

РЕКОНСТРУКТИВНО-ПЛАСТИЧЕСКИЕ ОПЕРАЦИИ В КОМБИНИРОВАННОМ ЛЕЧЕНИИ БОЛЬНЫХ РАКОМ ПОЛОСТИ РТА

*Чойнзонов Е.Л., Кульбакин Д.Е.,
Мухамедов М.Р., Федорова И.К., Азовская Д.Ю.
Научно-исследовательский институт онкологии,
Томский национальный исследовательский
медицинский центр Российской академии наук,
г. Томск, Россия*

Актуальность. Хирургическому этапу лечения отводится доминирующая роль при лечении местно-распространенных стадий, и в случае рецидива после ранее проведенного лечения. Выполнение подобных радикальных резекций часто приводит к образованию обширных дефектов, без адекватного устранения которых у пациента резко снижается как качество жизни, так и возможность проведения адьювантного лечения. Ввиду чего реконструктивный компонент хирургического лечения у онкологических больных является важным звеном комбинированного лечения.

Материал и методы. В рамках данной работы проведен анализ 102 операций с реконструктивно-пластическим компонентом у больных плоскоклеточным раком полости рта. По местной распространенности опухолевого процесса больные разделились следующим образом: T2 – 28 (27,5%), T3 – 44 (43%) и T4 – 30 (29,5%) больных. В 49 (48%) выполнялась реконструкция нижней челюсти, а в 53 (52%) случаях – реконструкция только мягких тканей полости рта (язык, дно полости рта). Больных, с первичным опухолевым процессом было 63 (62%). По поводу рецидива опухолевого процесса хирургическое лечение выполнено у 39 (38%) больных. Для устранения возникающих дефектов нижней челюсти в 44 (43%) случаях применялся малоберцовый лоскут в различных его вариантах. Для устранения мягкотканых дефектов полости рта использовались свободные

реvascularизированные лоскуты у 20 (19,5%) больных и перемещенные лоскуты у 33 (32,5%) больных.

Результаты. Из 63 первичных больных в 43 (68%) случаях была проведена адьювантная химиолучевая терапия в сроки от 14 до 28 дней от момента операции. Выполнение реконструктивной операции не удлиняло время начала лучевой терапии и не вызывало осложнений со стороны лоскута в течение всей химиолучевой терапии. При реконструкции нижней челюсти, в зависимости от степени сложности дефекта, удалось реабилитировать от 100% до 71,1% больных. При устранении дефектов языка после гемиглоссэктомии реабилитировано 84,9% больных, при глоссэктомии – 50%. Прогрессирование опухолевого процесса отмечено в 28 (27,5%) случаях: 12 (24,5%) – при устранении дефектов нижней челюсти; 16 (30%) – при реконструкции языка. Частота прогрессирования не зависела от выбора используемого реконструктивного материала: при использовании свободных реvascularизированных лоскутов – 23%; при использовании перемещенных лоскутов – 21,4%. Трехлетняя общая и безрецидивная выживаемость у больных с дефектами нижней челюсти составила 65,2% и 42,9%, у больных с дефектами языка – 43,5% и 57,1%.

Выводы. Включение реконструктивно-пластического этапа в план хирургического лечения создает благоприятные условия для завершения комбинирования лечения, без существенного утяжеления послеоперационного периода у онкологических больных, а также способствует более ранней и полной реабилитации больных. Однако, с учетом онкологических результатов, необходим дифференцированный подход с поиском альтернативных реконструктивных методик, особенно при устранении дефектов нижней челюсти.

СОВРЕМЕННЫЕ ПОДХОДЫ ЛЕЧЕНИЯ МЕСТНОРАСПРОСТРАНЁННОГО РАКА ГОРТАНИ (I-III ST.)

*Мартиросян В.В., Алексеева Д.А., Колчанов Г.М.
СПб ГБУЗ «Городской клинический онкологический диспансер», Санкт-Петербург, Россия*

Актуальность. Местнораспространенный рак гортани (плоскоклеточный рак) занимают одно из ведущих мест в структуре злокачественных опухолей головы и шеи. В настоящее время ведущим методом лечения

локализованных процессов (T1-T2) являются эндоларингеальные лазерные резекции. При опухолях T3 – приоритетом остается открытая резекция гортани, но при правильном подборе пациента возможно проведение CO2 лазерной резекции.

Материалы и методы Выполнение эндоларингеальных CO2-лазерных резекций позволяет проводить достаточно большие радикальные оперативные вмешательства с удовлетворительным функциональным и косметическим результатом, не ухудшая при этом отдаленные результаты лечения. При выполнении ЭЛР мы используем CO 2-лазер производства фирмы Lumenis с длиной волны 10,6 μm в виде направленного фокусного луча в режиме супер-пульс (super-pulse) с мощностью волны 2- 10 W. В качестве метода подведения луча используется микроманипулятор Acuspot, который специальным образом фиксируется на микроскопе. В полость рта устанавливается ларингоскоп различной длины в зависимости от локализации опухоли. Проводятся микроэндоларингеальные CO2 лазерные хордэктомии от I- VI типа. При процессе T3 проводятся атипичные лазерные резекции гортани. При раке in situ - CO2 лазерные хордэктомии по I-II типу, при выявлении инфильтрации голосовой мышцы, последняя также включается в блок удаляемых тканей - тип III. При раке T1a проводится тотальная хордэктомия по IV- типу, T1b – хордэктомия IV-VI типа в зависимости распространенности опухоли. При T2 производится хордэтомия V типа (Va-Vd), в некоторых случаях с сочетанием VI типа. При T3 производится атипичная резекция гортани, при котором от видимого края опухоли производится отступ до 1см. В случае выраженного экзофитного компонента опухоли и невозможности удаления опухоли единым блоком. По нашему опыту допустимо выполнение раздельной резекции экзофитного компонента опухоли и пораженной голосовой складки.

Результаты. За период с декабря 2019 по январь 2022 г. в нашей клинике подобные оперативные вмешательства были выполнены 356 пациентам. Карцинома in situ диагностирована у 47 (13 %), T1a – у 117 (33 %), T1b – у 107 (30 %), T2 – у 82 (23 %), T3– у 3 (1%) больных. По результатам планового гистологического исследования, во всех случаях оперативные вмешательства носили микроскопически радикальный характер. В период наблюдения, местный рецидив обнаружен у 15 больных (4%), из них у 3 пациентов при стадии T1b, в остальных случае

T2 ст. При хордэктомии T1b стадии у 20(18%) больных появился рубцовый стеноз гортани в области передней комиссуры, из них 12 и случаях потребовалось повторное CO2 лазерное иссечение рубцов. У пациентов с ГЭРБ чаще всего в раннем послеоперационном периоде появляются грануляции гортани, лечение консервативное. При сохранении грануляций более 3-х месяцев требуется хирургическое лечение. Количество открытых резекций гортани в нашей клинике после появления CO2 лазера снизилось до 10-15 операций в год., что составляет до 9% от всех операций на гортани (I-III ст.)

Цель исследования. Возможность проведения CO2 лазерной резекции при местнораспространенных процессах гортани и гортаноглотки.

Выводы. Микроэндоларингеальная CO2 лазерная резекция:

- высокоэффективный и безопасный метод, который позволяет удалить опухоль максимально абластично и в то же время сохранить функцию гортани. Качество оперативного лечения опухолей гортани и гортаноглотки перешло на более высокий уровень.
- минимально инвазивное и органосохраняющее лечение, не требующее превентивной трахеотомии, более коротким сроком госпитализации и реабилитации, чем при открытой резекции гортани.
- сочетает функциональность и радикальность оперативного лечения (пациент может говорить и глотать сразу в раннем п/о периоде)
- низкий процент осложнений – низкий уровень кровопотери – точность хирургической техники в труднодоступных зонах.

ЛИТЕРАТУРА

1. Pratt L.W. Historical perspective. In: Ferlito A. Neoplasms of the Larynx. Edinburgh/ London: Churchill Livingstone.1993. P. 1-25.
2. Klæinsasser O. Die Laryngomikroskopie (Lupenlaryngoskopie) und ihre Bedeutung für die Erkennung der Vorerkrankungen und frühformen des Stimmlipencarcinomas. Arch Ohren Nasen Kehlkopf 1962;180:724-7.
3. Scalco A.N., Shipman W.F., Tabb H.G. Microscopic suspension laryngoscopy. Ann Otol Rhinol Laryngol 1960;69:1134-8.
4. Strong M.S. Laser management of premalignant lesions of the larynx. Can J Otolaryngol 1974; 3:560- 563.

5. Ossof R.H., Hotaling A.J., Karlan G., Sisson A. Laser in otolaryngology - head and neck surgery: retrospective analysis of complications. *Laryngoscope* 1983;93:1287-9.
6. Koufmann J.A. The endoscopic management of early squamous carcinoma of the vocal cord with carbon dioxide surgical laser: clinical experience and a proposed subclassification. *Otolaryngol Head and Neck Surg* 1986;95:531-7.
7. Motta G., Eposito E., Cassiano B., Motta S. T1-T2-T3 glottic tumors: fifteen years experience with CO2 laser. *Acta Otolaryngol Suppl (Stockh)* 1997; 527:155-9.
8. Steiner W. Results of curative laser microsurgery of laryngeal carcinomas. *Am J Otolaryngol* 1993; 4:116-21.
9. Preuss S.F., Cramer K., Klusmann J.P. et al. Transoral laser surgery for laryngeal cancer: outcome, complications and prognostic factors in 275 patients. *Eur J Surg Oncol* 2009;35:235-40.
10. Canis M., Ihler F., Martin A. et al. Results of 226 patients with T3 laryngeal carcinoma after treatment with transoral laser microsurgery. *Head Neck* 2013 Apr 18

ФОТОДИНАМИЧЕСКАЯ ТЕРАПИЯ ОГРАНИЧЕННЫХ ОЧАГОВ САРКОМЫ КАПОШИ

*Карташова М.Г.¹, Сухова Т.Е.¹,
Молочкова Ю.В.¹, Казанцева К.В.¹,
Молочков А.В.¹, Романко Ю.С.^{2,3}*

¹ ГБУЗ МО МОНИКИ ИМ М.Ф.ВЛАДИМИРСКОГО,
Москва, Россия

² ФГАОУ ВО Первый МГМУ им. И.М.Сеченова
Минздрава России, Москва, Россия

³ Академия постдипломного образования ФГБУ
ФНКЦ ФМБА России, Москва, Россия

Саркома Капоши (СК) – мультицентричный неопластический процесс, развивающийся из эндотелия кровеносных и лимфатических сосудов, главным образом дермы. Этиология этого заболевания связана с вирусом герпеса человека 8-го типа (HHV-8), который является необходимым, но недостаточным фактором для развития заболевания; в основе патогенеза СК лежит иммуносупрессия. При ограниченных

формах болезни применяются методы, направленные на локальную деструкцию очагов поражения (лучевая терапия, хирургическое иссечение и др.). Часто ограниченные очаги СК располагаются в области лица и головы (ушные раковины, нос, веки и др.), а также на половых органах, что не позволяет применять хирургическое иссечение и лучевую терапию. В таких случаях методом выбора является фотодинамическая терапия (ФДТ) с различным путем введения фотосенсибилизатора (ФС) – внутривенный, внутриочаговый, наружный. Метод основан на повреждении опухолевых клеток за счет образования синглетного кислорода и других высокоактивных радикалов введении в организм ФС и последующем локальном лазерном облучении новообразования. Причем противоопухолевый эффект ФДТ складывается из комбинации прямого фототоксического повреждения опухолевых клеток с непрямими механизмами подавления опухолевой васкуляризации и активации иммунного ответа на опухолевые антигены. Комбинация ФС и света в присутствии кислорода приводит не только к селективному разрушению ткани (путем некроза и /или апоптоза), но и к долгосрочному контролю над последующей клеточной пролиферацией. ФДТ для лечения злокачественных новообразований кожи в России применяется с 1992 г. Положительный эффект ФДТ при СК связан с некрозом клеток-мишеней, увеличением скорости вирусных мутаций в 15-20 раз, а также окислительным разрушением белка капсидов, что делает вирионы не способными к репарации и, соответственно, способствует вирусному лизису и потере инфекционности. Эти механизмы оказывают фотовирулицидное действие на вирусы, в том числе и на HHV-8.

Приводим случай эффективного использования ФДТ при идиопатическом типе СК.

Больной Т., 70 лет, поступил в отделение дерматовенерологии ГБУЗ МО МОНИКИ имени М.Ф.Владимирского 27.04.2018 г. с жалобами на высыпания на коже лица в области левой щеки, за левой ушной раковиной. В сентябре 2017 года появился узелок вишневого цвета на коже левой щеки. Начало заболевания ни с чем не связывается. Обратился в поликлинику по м/ж, образование было удалено. Результат гистологии не известен. По типу феномена Кебнера, появились новые элементы в этой области. А также появились узелки на коже за левой ушной раковиной в декабре 2017

года. Обратился в поликлинику по м/ж и был направлен в МОНИКИ. При поступлении общее состояние удовлетворительное, в легких дыхание везикулярное, тоны сердца ритмичные, пульс 76 уд/мин, АД 130/80 мм рт. ст., живот при пальпации мягкий, безболезненный во всех отделах. При осмотре на коже левой щеки, за левой ушной раковиной рассеянные единичные полушаровидные папулы размером от 0,4 до 0,7 см в диаметре, с четкими границами, с гладкой поверхностью, фиолетово-вишневого цвета. Слизистые свободны от высыпаний. Периферические лимфоузлы не увеличены. При обследовании: общие анализы крови, мочи в пределах нормы; биохимический анализ крови – повышение холестерина 6,15 ммоль/л. Гистологическое исследование с патологического очага: фрагмент кожи с опухолью из веретеновидных клеток и примитивных сосудов, формирующие в дерме нодулярные структуры. Заключение: саркома Капоши, узловая стадия. На УЗИ органов брюшной полости данных за очаговое поражение паренхиматозных органов не выявлено. На основании анамнестических данных, клинической картины и результатов гистологического исследования больному был установлен диагноз саркома Капоши, идиопатический тип. Проведено следующее лечение: ФДТ 4 папулезных элементов. ФДТ проводилась на лазерном аппарате «ЛАМИ» с внутриочаговым введением фотосенсибилизатора. Деструкция очагов проведена при следующих параметрах: интенсивность излучения 600 Дж, диаметр поля облучения 1 см, количество полей 4, плотность мощности 0,141 Вт/см². На 2-3 сутки начиналось формирование некротических корок, которые самостоятельно отторгались на 14-18 сутки, обнажая здоровую кожу. Таким образом, ФДТ является эффективным методом лечения изолированных очагов СК.

ПАРАНЕОПЛАСТИЧЕСКАЯ ПУЗЫРЧАТКА У ПАЦИЕНТКИ С ПАПИЛЛЯРНЫМ РАКОМ ЩИТОВИДНОЙ ЖЕЛЕЗЫ

*Петрова М.С.¹, Хлебникова А.Н.¹,
Молочкова Ю.В.¹, Куприянова А.Г.¹,
Сухова Т.Е.¹, Габанукаева А.А.¹, Мартино Е.А.¹,
Оганян Е.Р.², Романко Ю.С.^{3,4}*

¹ ГБУЗ МО МОНИКИ им. М.Ф. Владимирского, Москва, Россия

² ФГБУ Нмиц онкологии им. Н.Н.Блохина МЗ России, отделение опухолей головы и шеи, Москва, Россия

³ ФГАОУ ВО Первый МГМУ им. И.М. Сеченова Минздрава России, Москва, Россия

⁴ Академия постдипломного образования ФГБУ ФНКЦ ФМБА России, Москва, Россия

Паранеопластическая пузырчатка – это аутоиммунное заболевание, которое в большинстве случаев связано с неопластическим процессом и является результатом сложных взаимодействий между опухолевыми клетками, иммунной системой и специфическим генетическим фоном. Критериями паранеопластической пузырчатки являются: клинические проявления (полиморфные кожные высыпания, также возможно наличие болезненных эрозий на слизистых оболочках); гистологическая картина (интраэпидермальный акантолиз, некроз кератиноцитов и воспалительная инфильтрация вблизи базальной мембраны); иммуноморфологические изменения (наличие депозитов IgG, IgA, C3 компонента комплемента на поверхности кератиноцитов и/или на базальной мембране) при исследовании методом прямой иммунофлюоресценции; присутствие в сыворотке крови аутоантител класса IgG к белкам семейства плакинов и энвоплакину – компонентам многослойного плоского эпителия, всех типов однослойного и переходного эпителия (реакции ИФА непрямого, непрямого РИФ, прямой РИФ). В мировой литературе имеются единичные публикации о случаях паранеопластической пузырчатки на фоне рака щитовидной железы. Мы также наблюдали развитие пузырчатки у больной раком щитовидной железы.

Приводим клинический случай. Пациентка А., жен., 67 лет, больна с августа 2021 г. Дебют болезни связывала с нервным стрессом и инсоляцией. Наследственный анамнез отягощен наличием онкологического заболевания: у матери рак кишечника. Жалобы при поступлении: на высыпания на коже головы, шеи, туловища, верхних и нижних конечностей, непостоянный неинтенсивный зуд. Акантолитические клетки обнаружены.

Status localis. Патологический кожный процесс полиморфный, подостровоспалительный, распространенный, симметричный. Локализуется на коже головы (волосистой части головы, лба, лица), шеи, туловища (в том числе в подмышечных складках,

складке живота, пупочной области), верхних и нижних конечностей. Представлен эрозиями на гиперемированном фоне, округлых очертаний, с относительно четкими границами, диаметром от 1 до 2-3 см; большинство эрозий покрыты плотносидящими плоскими желтоватыми полупрозрачными корками; свежие эрозии – с гладким блестящим красноватым дном. Симптом Никольского истинный и краевой положительный. Видимые слизистые – серозные сухие корки на красной кайме нижней губы.

Данные лабораторного исследования. ОАК: лейкоцитоз до $13,9 \times 10^9/\text{л}$; относительный и абсолютный нейтрофилез до $10,7 \times 10^9/\text{л}$ (77,1%); относительная эозинопения до 0,6 %; лимфопения до 16%; повышение с/яд нейтрофилов до 78%. Б/хАК: гипергликемия до 7,0 ммоль/л; гипопропротеинемия: общий белок 53 г/л, альбумин 33 г/л; повышение ГГТП до 63 ед/л; гипокалиемия до 3,8 ммоль/л/

Результаты гистологического исследования. Эпидермис с акантолизом в верхних отделах шиповатого слоя, акантозом. В верхних отделах дермы периваскулярные лимфогистиоцитарные инфильтраты. Заключение: гистологические изменения могут наблюдаться при листовидной и эритематозной пузырчатках.

Результаты иммуногистохимического анализа биоптата видимо непоражённой кожи (прямая иммунофлюоресценция). IgG- четкая линейная фиксация в МСС базального и шиповатого слоев эпидермиса; IgA - цитоплазма КЦ верхних отделов эпидермиса; С3 – МСС базального и шиповатого слоев эпидермиса (+-). Заключение: результаты исследования подтверждают диагноз Пузырчатка. Выявленные в инфильтрате атипичные клетки свидетельствуют о возможном паранеопластическом процессе.

Установлен диагноз Вульгарная пузырчатка, по витальным показаниям назначена стандартная доза системных глюкокортикостероидов в комплексном лечении. На фоне лечения отмечалась эпителизация эрозий, однако некоторые эрозии сохранялись. Одновременно проводился онкопоиск.

УЗИ щитовидной железы и паращитовидной железы, шейных лимфатических узлов. УЗ-признаки узлового образования правой доли щитовидной железы TI-RADS 4, узлового образования левой доли TI-RADS 3, лимфоаденопатии на шее слева.

Цитологическое исследование материала пункции щитовидной железы (левая доля, правая доля).

Цитограмма может иметь место при папиллярном раке. TBSRTC – V категория «Подозрение в отношении злокачественного новообразования».

Консультация хирурга-эндокринолога. Диагноз: Рак щитовидной железы, папиллярный вариант cT1bN0M0, I стадия.

УЗИ органов брюшной полости, почек и забрюшинных лимфатических узлов. УЗ-признаки диффузных изменений печени и поджелудочной железы. При УЗИ мягких тканей передней брюшной стенки в области пупка определяется свищевой ход размерами не менее 13×54 мм с неоднородным содержимым с гиперэхогенными включениями.

Консультация хирурга. Киста урахуса с формированием свища? Дивертикулярная болезнь толстой кишки. Долихосигма. Паранеопластический синдром? Эзофагогастродуоденоскопия. Заключение: эндоскопическая картина умеренно выраженного гастрита, атрофии слизистой желудка (Kimura-Takemoto C2), образование нижней трети тела желудка 0-II с? Результаты гистологического исследования различных участков слизистой оболочки желудка исключили наличие новообразований в желудке.

На фоне снижения дозы преднизолона в соответствии с клинической картиной кожных проявлений проведено хирургическое лечение в объеме тиреоидэктомии с микрохирургической пластикой.

По совокупности гистологических и ИГХ данных изменения соответствуют папиллярному раку щитовидной железы pT1b, pNx, pMx, R0; без прорастания капсулы органа, сосудистой и периневральной инвазии. В краях резекции опухолевого поражения нет.

ИГХ: Для проведения дифференциального диагноза между папиллярным раком и гиалинизированной опухолью щитовидной железы выполнено ИГХ исследование с парафинового блока с тиреоглобулином и Ki 67. Мембранное окрашивание с Ki67, характерное для гиалинизирующей трабекулярной опухоли отсутствует, при положительном ядерном окрашивании в контроле в клетках опухоли отмечается экспрессия тиреоглобулина.

Параллельно было продолжено обследование желудка и кишечника, малигнизации дивертикулёзных участков исключена.

Спустя 2 недели после операции кожный процесс разрешился полностью. Системные глюкокортикостероиды были отменены. На этом фоне обострения пузырного дерматоза не наблюдалось.

Данный случай демонстрирует развитие паранеопластического процесса – возникновение вульгарной пузырчатки на фоне рака щитовидной железы. Проведённое иммуноморфологическое исследование выявило полиморфизм антител, подозрительный на наличие паранеоплазии, а параллельно проводимое обследование органов и систем подтвердило данные ПИФ и первично выявило папиллярный рак ЩЖ. Полный регресс высыпаний на фоне оперативного лечения и отсутствие обострения на фоне отмены системных кортикостероидов демонстрируют особенность течения паранеопластической пузырчатки.

ЗОЗИНОФИЛЬНАЯ ГРАНУЛЁМА ЛИЦА

Петрова М.С.¹, Молочкова Ю.В.¹,

Хлебникова А.Н.¹, Селезнёва Е.В.¹,

Оганян Е.Р.², Сухова Т.Е.¹, Романко Ю.С.^{3,4}

¹ ГБУЗ МО МОНИКИ им. М.Ф. Владимирского, Москва, Россия

² ФГБУ Нмиц онкологии им. Н.Н.Блохина МЗ России, отделение опухолей головы и шеи, Москва, Россия

³ ФГАОУ ВО Первый МГМУ им. И.М. Сеченова Минздрава России, Москва, Россия

⁴ Академия постдипломного образования ФГБУ ФНКЦ ФМБА России, Москва, Россия

Эозинофильная гранулёма лица (ЭГЛ) или Гранулёма лица (ГЛ) является редким доброкачественным воспалительным заболеванием кожи, преимущественно ограничена кожей головы (участками, подверженными инсоляции), проявляется, в основном, изолированными, единичными, с чёткими границами красновато-коричневыми, фиолетовыми очагами (папулами, бляшками с телеангиэктазиями), протекает бессимптомно. Выявляется преимущественно у мужчин 20–70-летнего возраста. Впервые заболевание «эозинофильная гранулёма» было описано в 945г. В возникновении ЭГЛ помимо повреждающего фактора инсоляции не исключается роль травматизации, укусов насекомых, лучевой терапии. ЭГЛ имеет хроническое прогрессирующее течение, при этом гистологически отмечаются как признаки острого, так и хронического воспаления. В крови может быть незначительная эозинофилия. Имеются данные о схожести или идентичности ЭГЛ

с лейкокластическим васкулитом, кожным васкулитом, эозинофильным ангиоцентрическим фиброзом, IgG4-ассоциированным склерозирующими заболеваниями. ЭГЛ отличается персистирующим течением, часто рецидивирует и требует лечения. Дифференциальный диагноз проводится между базально-клеточным раком, актиническим кератозом, лимфомой кожи, красной волчанкой, розацеа, саркоидозом. В терапии используют топические кортикостероиды и ингибиторы кальциневрина для длительного применения, внутриаочаговое введение кортикостероидов, гель дапсона; описаны также единичные случаи внутриаочагового введения ритуксимаба. В системной терапии используют дапсон, системные кортикостероиды, клофаземин. Рекомендованы также хирургическое иссечение (с пластикой), лазеротерапия, криотерапия, фотодинамическая терапия.

Приводим клинический пример первичного выявления ЭОГ. Пациент Р., 71 год, пенсионер (ранее работал сварщиком), поступил в отделение дерматовенерологии ГБУЗ МО МОНИКИ в феврале 2023 г с жалобами на наличие высыпаний на коже головы и правой голени для верификации диагноза и определения тактики терапии. У пациента имелась выраженная сопутствующая патология сердечно-сосудистой системы (Гипертоническая болезнь 1 ст, риск-3, НК-1б, ИБС, стабильная стенокардия 2 ф.к., постинфарктный инфарктный кардиосклероз (09.04г., 06.05г.), состояние после стентирования ПМЖА от 24.09.04 г., АКШ-1 (ПКА), МКА (ПМЖВ) от 13.09.07 г. НК-1б.). Около 1 года назад пациент отметил появление округлых красновато-синюшных пятен на коже теменной и правой височной области головы. Обратился к онкологу, было выполнено цитологическое исследование, которое показало наличие клеток воспаления. Высыпания продолжали увеличиваться в размерах, в центре появился синюшный оттенок. Субъективных ощущений не отмечал. При пальпации в центре очагов появилось небольшое размягчение. После пребывания на солнце во время отпуска пятна увеличились в размере. Также около 2-х лет назад на коже левой височной области хирургически было удалено образование, при гистологическом исследовании которого был установлен диагноз Актинический кератоз, и в течение 8 лет на коже голени существовала бляшка, для лечения которой периодически использовал кортикостероидные мази без эффекта.

При осмотре у пациента наблюдается адрогенетическая алопеция, на коже теменной части головы – три пятна с четкими границами, округлой формы, размером 1,5х1,5 см, 0,5х1,0 см, 1,5х2,0 см. Пятна имеют строение мишени: в центре – синюшно-красный цвет, по периферии – тонкий венчик красного цвета. При пальпации пятна умеренно болезненные, определяется западение в центре. На коже лба, теменной области также определяются пятна светло-коричневого цвета, округлой формы, с чешуйками на поверхности, симптом «наждачной бумаги» положительный. На коже правой голени – бляшка овальной формы, с четкими границами, размером 4,0 см, незначительно инфильтрированная, розового цвета, с чешуйками и корочками на поверхности.

Было проведено дерматоскопическое исследование при увеличении х20:

1. Мишеневидные пятна – линейные, ветвящиеся сосуды, расширенные фолликулярные отверстия, коричневые глобулы.
2. Пятна светло-коричневого цвета – расширенные несфокусированные сосуды, красная псевдосеть, белые чешуйки, картина «клубничный узор».
3. Бляшка в области голени – равномерно распределенные клубочковые сосуды.

Дерматоскопическая картина мишеневидных очагов была неспецифичной. Дерматоскопическая картина светло-коричневых пятен соответствовала актиническому кератозу, бляшки на голени – болезни Боуэна. Дополнительно проведено высокочастотное ультразвуковое исследование датчиком 75 МГц бляшки на голени, при котором эпидермис утолщен, хорошо контурирован, имеет зигзагообразную форму, в дерме широкая гипэхогенная зона. Подобная ультразвукографическая картина может отмечаться при болезни Боуэна.

Для подтверждения болезни Боуэна было выполнено гистологическое исследование, при котором отмечался эпидермис с орто-и парагиперкератозом, папилломатозом, акантозом, участками с отсутствием стратификации, укрупнением и плеоморфизмом ядер кератиноцитов, в верхних отделах дермы выраженный лимфоцитарный инфильтрат. Морфологическая картина соответствует плоскоклеточной карциноме *in situ* (болезни Боуэна).

Для уточнения заболевания, проявляющегося в виде мишеневидных пятен, также было выполнено гистологическое исследование. Морфологически эпидермис с незначительным акантозом, в дерме муфтообразные

периваскулярные лимфогистиоцитарные с примесью нейтрофилов и эозинофилов инфильтраты, фибриноидный некроз стенок отдельных сосудов, явления лейкоцитоклазии, что соответствует эозинофильной гранулемы лица.

Для лечения ЭГЛ была рекомендована 0,1% мазь такролимуса 2 раза в день 2-3 месяца, хирургическое иссечение очага болезни Боуэна, криодеструкция очагов актинического кератоза.

Таким образом, у пациента с 1–2 фототипом кожи по Фицпатрику были диагностированы ЭГЛ, актинический кератоз и болезнь Боуэна. Вероятно длительный профессиональный контакт с ультрафиолетовым и инфракрасным излучением явился причиной развития всех трех заболеваний, в этиопатогенезе которых излучение занимает ведущую позицию. В диагностике актинического кератоза и болезни Боуэна вспомогательную роль имеют дерматоскопическое и ультразвукографическое исследования, однако для подтверждения диагноза ЭГЛ необходимо гистологическое исследование. Нами были установлены присущие этому заболеванию в большинстве случаев лимфогистиоцитарные, нейтрофильные, эозинофильные инфильтраты, выявлен редко встречающийся лейкоцитоклазия и фибриноидный некроз вокруг стенок сосудов. Морфологические находки в данном случае подтверждают схожесть лейкоцитокластического васкулита и ЭГЛ.

К ЛАЗЕРОИНДУЦИРОВАННОЙ ТЕРМОТЕРАПИИ АКТИНИЧЕСКОГО КЕРАТОЗА В СРАВНЕНИИ С ФОТОДИНАМИЧЕСКОЙ ТЕРАПИЕЙ

Чанглян К.А.^{1,2}, Пронина А. И.³, Сухова Т.Е.⁴, Молочкова Ю.В.⁴, Петрова М.С.⁴, Романко Ю.С.^{5,6}

¹ *Медицинский институт реабилитации и косметологии им. З.М. Никифоровой, Москва, Россия*

² *ГБУЗ ГKB им. Ф. И. Иноземцева ДЗМ, Москва, Россия*

³ *ГБУЗ МНПЦДК ДЗМ, Москва, Россия*

⁴ *ГБУЗ МО МОНИКИ им. М. Ф. Владимирского, Москва, Россия;*

⁵ *ФГАОУ ВО Первый МГМУ им. И.М. Сеченова Минздрава России, Москва, Россия*

⁶ *Академия постдипломного образования ФГБУ ФНКЦ ФМБА России, Москва, Россия*

Актинический кератоз (АК) – новообразование кожи с высоким потенциалом злокачественной трансформации, относится к наиболее частому предраковому поражению кожи, для которого характерно развитие локальной интраэпидермальной атипии кератиноцитов на открытых для солнечного воздействия участках кожи головы, шеи, кистей и предплечий. Лечение АК, в том числе и с применением медицинских лазерных технологий, обеспечивает, как правило, высокие показатели ближайшего и отдаленного ответа организма на лечение, приемлемые косметические результаты, способствующие сохранению качества жизни пациента, а также играет существенную роль в профилактике плоскоклеточного рака.

В течение последних 15 лет в отделении дерматовенерологии ГБУЗ МО МОНИКИ им. М. Ф. Владимирского проводятся исследования результатов лазероиндуцированной термотерапии (ЛИТТ) АК в сравнительном аспекте с фотодинамической терапией (ФДТ) с локальным, аппликационным способом пентрации фотосенсибилизатора (ФС) в очаг поражения.

Под нашим наблюдением с 2012 по 2021 год было 70 больных (из них 51 женщина и 19 мужчин) с цитологически и гистологически подтвержденным диагнозом АК. В зависимости от применяемого метода лечения больные АК были разделены на 2 группы.

I группа ЛИТТ включала 30 больных (8 мужчин и 22 женщины) в возрасте от 56 до 80 лет (средний возраст $72,6 \pm 1,3$ лет) со 121 очагом АК. При проведении ЛИТТ в качестве источника светового излучения применялся полупроводниковый лазерный аппарат «ЛАМИ-Гелиос». Облучение проводилось с использованием линзового рассеивателя диаметром 0,5 см, при следующих параметрах: длина волны 1064 нм, мощность излучения на выходе 2,5 Вт, диаметр поля 0,5 см, время воздействия 15 мин на 1 поле, температура в очаге нагрева 43–44 °С. Продолжительность одного сеанса ЛИТТ у пациента составляла около 60 минут.

II группа ФДТ включала 40 больных (11 мужчин и 29 женщин) в возрасте от 54 до 84 лет (средний возраст $72,2 \pm 6,5$ лет) с 151 очагом АК. При проведении ФДТ в качестве источника светового излучения применялся полупроводниковый лазерный аппарат «ЛАМИ». Для подведения света использовались гибкие кварцевые моноволоконные световоды с линзовым рассеивателем. В качестве ФС применялся 0,5% гель «Фотодитазин». Облучение проводилось после

2-х часовой экспозиции 0,5% геля «Фотодитазин» в объеме 0,2–0,3 мл на 1 см², при следующих параметрах: длина волны излучения 662 нм, мощность излучения на конце световода 1,3 Вт, плотность энергии лазерного излучения – 200 Дж/см², плотность мощности – 0,14–0,48 Вт/см². Продолжительность облучения (Т, мин) определялась по формуле: $T = E / P_s$. Продолжительность одного сеанса ФДТ у пациента составляла в среднем- 3 часа 15 минут.

Оценка ближайших результатов ЛИТТ и ФДТ проводилась через 3 месяца. В I группе полный регресс очагов был достигнут у 28 (94%) больных в 117 (97%) очагах АК, во II – у 37 (92,5%) пациентов с 144 (95%) очагах АК. В случае неэффективности проводилось повторное лечение. При оценке отдаленных результатов лечения АК методами ЛИТТ и ФДТ и криодеструкции двухлетний безрецидивный период после их применения составлял 94 и 94,6%, соответственно. Отличные и хорошие косметические результаты через 24 месяца после лечения в обеих группах пациентов были примерно одинаковыми 92% в I группе, 90% – во II.

Лечение АК методами ЛИТТ и ФДТ показало сопоставимо высокую эффективность в отношении ближайших, отдаленных и косметических результатов, однако временные затраты при ЛИТТ были значительно меньше, чем при ФДТ, а отсутствие необходимости применения ФС также значительно снижало и материальные затраты на лечение при проведении ЛИТТ.

УХУДШЕНИЕ ТЕЧЕНИЯ БУЛЛЕЗНОГО ПЕМФИГОИДА НА ФОНЕ ПЛОСКОКЛЕТОЧНОГО РАКА КОЖИ

*Молочков В.А.¹, Кунцевич Ж.С.¹,
Молочкова Ю.В.¹, Куприянова А.Г.¹,
Монаенкова М.К.¹, Гусева А.А.¹,
Романко Ю.С.^{4,5}*

¹ ГБУЗ МО МОНИКИ им. М. Ф. Владимирского, Москва, Россия

² ФГАОУ ВО Первый МГМУ им. И.М. Сеченова Минздрава России, Москва, Россия

³ Академия последипломного образования ФГБУ ФНКЦ ФМБА России, Москва, Россия

Буллезный пемфигоид (БП) – это аутоиммунный буллезный дерматоз, патогенез которого связан с формированием аутоантител к белкам базаль-

ной мембраны (БМ) ВР180 и ВР230, вследствие чего формируются субэпидермальные пузыри. БП чаще всего встречается у пациентов старше 60 лет, тем не менее дерматоз также может развиваться и у пациентов молодого возраста, редко – в детском возрасте. На сегодняшний день, этиология БП остаётся предметом дискуссий, однако определен ряд триггерных факторов БП, к которым относится приём лекарственных препаратов, травмы кожных покровов (оперативные вмешательства, лучевая и фотодинамическая терапия и пр). Отдельного внимания заслуживает паранеопластический БП. Сформулированы 2 основные гипотезы, по которым развитие БП патогенетически может быть связано с существующим у пациента онкологическим процессом: 1) образующиеся в ответ на опухолеспецифические антигены злокачественных клеток антитела, вероятно, перекрестно атакуют БМ 2) возможно, опухолевые клетки продуцируют специфические гормон-подобные вещества, способные напрямую повредить БМ. Среди онкологических заболеваний, наиболее часто сочетающихся с БП, можно выделить хронический лимфоцитарный лейкоз, злокачественные опухоли (к пр., аденокарцинома) толстого кишечника, яичников, поджелудочной железы, плоскоклеточный рак полости рта, рак шейки матки, рак почки. В таких клинических ситуациях прогноз при БП напрямую зависит от прогноза онкологической патологии, так как в подавляющем большинстве случаев вместе с регрессом опухолевого процесса разрешается БП.

Клинический случай

Больная И., 83 лет, обратилась в отделение кожных и венерических болезней ГБУЗ МО МОНИКИ им. М.Ф. Владимирского с жалобами на зудящие высыпания, локализующиеся на коже туловища, верхних и нижних конечностей.

Пациентка считает себя больной в течении 6 лет, когда впервые, в 2017 году, отметила появление единичных волдырей на коже внутренних поверхностей обеих предплечий, сопровождающихся зудом. Самостоятельно применяла топические глюкокортикостероиды с положительным эффектом в виде уменьшения зуда и разрешения высыпаний, к дерматовенерологу не обращалась. Примерно через 6 месяцев после начала появления высыпаний на коже, пациентка обратила внимание на бугорок на коже правой щеки на поверхности которого постепенно

появлялась корочка, которую пациентка самостоятельно удаляла и отмечала отхождение сукровичного содержимого. В течение 3-х лет очаг неуклонно рос, стал подкравливать, по периферии начала формироваться валикообразная зона.

Осенью 2022 года пациентка отметила ускоренное появление новых элементов – 3–4 волдыря в день; в неделю появлялось до 20-ти новых элементов, однако больная расценивала данные проявления как аллергическую реакцию. Через месяц – впервые отметила появление множественных буллезных элементов, до 3 см в диаметре с серозным содержимым, при вскрытии образующие обширные эрозивные поверхности.

При осмотре: В течение 5 лет у пациентки на коже лица в правой подглазничной области отмечается плотная лакуна, покрытая с трудом отделяющимися чешуйками. В центре – кровоточащая язва с желто-коричневой некротической коркой до 3,5 см, по периферии гиперемированная валикообразная зона.

На коже туловища и конечностей, множественные уртикарные элементы, на поверхности некоторых пузыри с плотной, гладкой и напряженной крышкой и серозно-геморрагическим содержимым, диаметром от 0.4 до 7 см. На месте вскрывшихся пузырей – множественные эрозии от 0.5 до 3 см в диаметре, некоторые из них с серозно-геморрагической коркой на поверхности. Феномен Никольского отрицательный. Видимые слизистые оболочки, ногти, волосы не изменены.

Из сопутствующих заболеваний пациентки: хроническая болезнь почек 4 ст., СКФ=52 мл/мин в исходе нефропатии смешанного генеза (гипертонической, ишемической); ИБС, стентирование КА в 2017г., гипертоническая болезнь III ст., контролируемая, риск ССО 4.

Пациентке с целью верификации диагноза была проведена диагностическая биопсия кожи, а также реакция ПИФ, в заключении: IgG – выявлена линейная фиксация в хоне БМ эпидермиса(+); диффузные отложения в дерме; IgA – очагово-линейно в зоне БМ(+; дно пузыря); С3 – тонкая линейная фиксация в зоне БМ эпидермиса(+); С4d – чётко линейно в зоне БМ эпидермиса(+); линейно в МСС базального слоя эпидермиса. Выявленные иммуноморфологические изменения свидетельствуют в пользу диагноза буллезный пемфигоид. Необходимо исключить паранеопластический процесс.

Проведено гистологическое исследование с новообразования на коже лица: Высокодифференцированный плоскоклеточный ороговевающий рак кожи (I ст. по BRODERS). В дерме отмечаются пластинчатые эпителиальные комплексы со злокачественным дискератозом, гиперкератозом с формированием “жемчужин” с неполной кристаллизацией. В строме – выраженная лимфоидноклеточная инфильтрация.

Большая проконсультирована онкологом: выбрана тактика хирургического лечения в объеме широкого иссечения новообразования с реконструктивно-пластическим компонентом в плановом порядке. В нашем отделении пациентке было проведено лечение БП дапсоном. На фоне терапии уменьшилось количество новых элементов, но тем не менее сохранилось появление до 10 новых булл ежедневно. Затем, пациентка была направлена к онкологам для оперативного лечения.

После хирургического иссечения новообразования у пациентки отмечен значительный регресс высыпаний в виде ускоренной эпителизации эрозий, отсутствия новых пузырных элементов. При контрольном осмотре через 1 месяц у пациентки наблюдалось прекращение появления новых высыпаний. Особенностью данного клинического случая является сочетание БП и злокачественного новообразования кожи лица и именно параллельное лечение кожного и онкологического заболеваний позволило достичь полного регресса буллезных высыпаний и прекращения появления новых.

Заключение. Учитывая, что в мировой литературе на данный момент можно обнаружить достаточно противоречащие результаты различных исследований, направленных на выявление повышенного риска БП у пациентов с онкопатологией, необходимо сохранять настороженность по отношению ко всем пациентам с буллезными дерматозами. Т.Б. Решетниковой и О.В. Панариным были выявлены следующие особенности клинического течения, которые должны быть учтены у пациентов для ранней диагностики онкологических процессов: жалобы на слабость, недомогание, отсутствие аппетита, снижение массы тела, распространённый характер высыпаний, присоединение вторичной инфекции, изменения в лабораторных анализах и малоэффективность традиционных методов лечения.

ПИГМЕНТНАЯ КСЕРОДЕРМА

*Молочков В.А.¹, Молочкова Ю.В.¹,
Сухова Т.Е.¹, Романко Ю.С.^{2,3}*

¹ ГБУЗ МО МОНИКИ им. М. Ф. Владимирского,
Москва, Россия

² ФГАОУ ВО Первый МГМУ им. И.М. Сеченова
Минздрава России, Москва, Россия

³ Академия последипломного образования ФГБУ
ФНКЦ ФМБА России, Москва, Россия

Пигментная ксеродерма (ПК) – редкое наследственное аутосомно-рецессивное заболевание, соотношение полов 1:1. Отличается клинической и генетической гетерогенностью. Выделяют 7 комплементарных групп ПК: от А до G и так называемый вариант: XPV или пигментный ксеродермоид.

Заболевание характеризуется повышенной фоточувствительностью, развитием пигментации и атрофии кожи, фотофобией, неврологической симптоматикой, прогрессирующим течением с очень высоким риском развития кожных опухолей. Заболевание характеризуется обусловленным нарушением репарации ДНК повышением чувствительности клеток кожи к ультрафиолетовым лучам, а также подавлением активности естественных киллеров и продукции интерферона.

Самый ранний клинический признак ПК – фотодерматит открытых участков кожи, возникающий даже при минимальной инсоляции. Обычно эти изменения, соответствующие I-й стадии болезни, возникают в период новорожденности или раннем детстве (до 2–3 лет) и в дальнейшем во II стадии прогрессируют с развитием, сухости кожи, чешуек, гипо- и гиперпигментации по типу лентиго и веснушек, рубцевания, телеангиэктазий и атрофии, что создаёт картину койлодермии. Возможны также бородавчатые разрастания, трещины, изъязвления. Атрофия кожи лица сопровождается истончением кожи носа, ушных раковин, деформацией естественных отверстий, эктропионом, выпадением ресниц, изъязвлением слизистой оболочки. Заболевание нередко характеризуется неврологическими нарушениями, варьирующими от умеренных, определяемых только с помощью тестирования, до тяжёлых нарушений двигательных функций и задержки умственного развития или деменции.

III стадия болезни характеризуется кожными раками. Частота их развития в 5000 раз выше, чем в общей

популяции. С первой опухолью обычно обращаются в детстве. При ПК развиваются все типы кожных раков: меланома (часто множественная), плоскоклеточный рак кожи, базалиома и др. Их анатомическая локализация подобна таковой в общей популяции, однако их течение неблагоприятно и отличается высокой смертностью от метастазов. Среди доброкачественных опухолей наиболее часты: фибромы, кератоакантомы, ангиомы, кератомы, нейрофибромы, невромы, обызвествлённая эпителиома Малерба, атипичная фиброксантома и др..

Гистологически в ранней стадии процесса изменения кожи аналогичны старческому истончению эпидермиса, базофильная дистрофия коллагена, участки гиперкератоза) с высокой частотой признаков малигнизации.; на опухолевой стадии гистологические изменения соответствуют типу новообразования.

Диагноз устанавливается на основании клинической картины и клинико-гениалогического анамнеза заболевания. Возможна ДНК-диагностика у плода.

Дифференциальный диагноз проводится с наследственным лентиго, врожденным дискератозом, синдромом Ротмунда-Томсона.

Для профилактики развития рака кожи назначают интерфероны. Любые опухоли, в том числе доброкачественные, следует удалять на самых начальных этапах развития. Помимо хирургического удаления применяют криодеструкцию, удаление опухоли лучами лазера, назначают внутрь ароматические ретиноиды, аппликации мазей с цитостатиками (5-фторурацилом и др.) или 5% крема имиквимод.

Профилактика заключается в недопущении кровных браков. Для предотвращения развития кожных раков важно раннее выявление заболевания и защита от воздействия на кожу ультрафиолетовых лучей (солнцезащитные кремы и др.); рекомендуется также длительный прием ретиноидов.

СИНДРОМ МЮИР–ТОРРЕ (АДЕНОМЫ САЛЬНЫХ ЖЕЛЕЗ, КЕРАТОАКАНТОМА, БАЗАЛИОМА, АДЕНОКАРЦИНОМА ПРЕДСТАТЕЛЬНОЙ ЖЕЛЕЗЫ)

*Молочков В.А.¹, Молочкова Ю.В.¹,
Кунцевич Ж.С.¹, Сухова Т.Е.¹, Романко Ю.С.^{2,3}*

*¹ ГБУЗ МО МНИКИ им. М. Ф. Владимирского,
Москва, Россия*

*² ФГАОУ ВО Первый МГМУ им. И.М. Сеченова
Минздрава России, Москва, Россия*

*³ Академия последипломного образования ФГБУ
ФНКЦ ФМБА России, Москва, Россия*

Синдром Мюир-Торре (СМТ) – редкий генодерматоз, характеризующийся множественными опухолями сальных желез (гиперплазия, аденома, рак), кератоакантомой, множественными злокачественными новообразованиями внутренних органов. Он является частью синдрома Линча (передающегося аутосомно-доминантно врожденного неполоидного рака толстого кишечника), характеризующегося не только предрасположенностью к раку толстого кишечника, но и к ракам эндометрия, яичников, желудка, которые нередко бывают множественными и развиваются в раннем возрасте. Диагноз СМТ устанавливается при наличии хотя бы одной опухоли сальных желез, кератоакантомы (КА) в сочетании с раками внутренних органов или ретикулоэндотелиальной системы.

Таким образом, больные с опухолями сальных желез в сочетании с КА нуждаются в тщательном обследовании для исключения СМТ, важной особенностью которого является необычно длительное и «доброкачественное» течение рака внутренних органов без метастазирования (в связи с чем продолжительность жизни при нем выше, чем при спорадическом раке той же локализации). С другой стороны, целым рядом авторов описывалось их метастазирование после удаления КА.

Мы наблюдали 8 случаев СМТ у мужчин в возрасте от 45 до 65 лет (средний возраст 46,5±9,6 лет). СМТ ассоциировался с множественным раком (почки в 3 случаях, желудка- в 4 случаях, прямой кишки- в 3 случаях, пищевода- в 3 случаях, гортани- в 2 случаях, в одном случае – рак предстательной железы). Сроки от начала болезни до установления диагноза варьировал от 6 мес до 2,5 лет (в среднем 1,2±0,6 лет). Кожные проявления в каждом случае характеризовались опухолями лица – кератоакантомой и аденомой сальных желез. Все больные после установления диагноза злокачественного новообразования получали лечение у онколога. В каждом из 8 случаев кератоакантомы после иссечения злокачественного новообразования регрессировали спонтанно. В 6 случаях они рецидивировали после рецидива злокачественных новообразований внутренних органов.

Приводим клинический пример СМТ.

Больной К., 62 лет, рабочий, поступил в отделение дерматовенерологии МОНИКИ с жалобами на новообразование в области лба.

Болен с конца 2009 г., когда после механической травмы на этом месте появился безболезненный узелок розового цвета размером с чечевицу. Быстро увеличиваясь, он к моменту поступления в клинику достиг максимального размера с 15-коп монету.

Около 30 лет назад получал близкофокусную рентгенотерапию по поводу рака щитовидной железы. 4 года назад получал лучевую терапию по поводу базалиомы волосистой части головы и ушной раковины. В период от 3 до 5 лет в области правой щеки появились последовательно три узелка полушаровидной формы, цвету которых не отличающиеся от окружающей кожи. Страдает также язвенной болезнью 12-перстной кишки, хроническим гастритом. 3 года назад перенес инфаркт миокарда

При осмотре в области лба у границы с волосистой частью головы узел полушаровидной формы диаметром 2,2 см. в центре его «псевдоязва», покрытая серо-коричневыми роговыми массами, легко удаляемыми пинцетом без признаков кровотечения; по периферии от нее узкая валикообразная зона, покрытая растянутым эпителием розового цвета с телеагизтациями, консистенция элемента плотно-эластическая.

На правой щеке три узелка полушаровидной формы диаметром от 0.5 до 1 см, кожа над ними не отличается от окружающей кожных покровов, консистенция плотно-эластическая.

В области спины (у левой лопатки и на пояснице) две шелушащиеся бляшки розового цвета округлой формы диаметром 0,4-1,0 см с нитевидным ободком по периферии.

При цитологическом исследовании с очагов поражения в области спины обнаружены злокачественные базалоидные клетки.

При трансректальной ультрасонографии предстательная железа несколько увеличена (46x 45x58 см), структура ее однородная, без очагов патологической плотности. При гистологическом исследовании биоптата предстательной железы обнаружены разрастания мелкоацинарной аденокарциномы (7(3+4) по Гиссону.

Диагноз: синдром Мюир-Торре (гигантская кератоакантома лба, множественные поверхностные базалиомы спины, аденомы сальных желез лица, аденокарцинома предстательной железы).

На фоне оперативного лечения и лучевой терапии рака предстательной железы произошел спонтанный регресс КА.

СМТ – паранеопластический синдром, при котором успех в своевременном выявлении связанного с ним злокачественного процесса во внутренних органах зависит от консолидированных усилий дерматологов и онкологов.

ВОЗМОЖНОСТЬ МОДЕЛИРОВАНИЯ ОСТРОГО УФ-ПОВРЕЖДЕНИЯ У ЭКСПЕРИМЕНТАЛЬНЫХ ЖИВОТНЫХ

*Гуреева М.А.¹, Рогаткин Д.А.¹,
Разницына И.А.¹, Глазкова П.А.¹,
Молочков А.В.¹, Куликов Д.А.², Сухова Т.Е.¹,
Карташова М.Г.¹, Романко Ю.С.^{3,4}*

¹ ГБУЗ МО МОНИКИ им. М.Ф. Владимирского,
Москва, Россия

² ФГБОУ Государственный институт
просвещения МГОПУ

³ ФГАОУ ВО Первый МГМУ им. И.М. Сеченова
Минздрава России, Москва, Россия

⁴ Академия постдипломного образования ФГБУ
ФНКЦ ФМБА России, Москва, Россия

В настоящее время фототерапия является одним из важнейших методов лечения в дерматовенерологии и используется при многих дерматозах: псориазе, параспориазе, атопическом дерматите, локализованной склеродермии, некоторых неопластических процессах и других заболеваниях кожи. Наиболее часто для проведения фототерапии используются различные варианты ультрафиолетового (УФ) излучения с длинами волн 320–400 нм (УФ типа А) и 290–320 нм (УФ типа Б). При этом, для начала курса фототерапевтического лечения необходимо определить стартовую дозу УФ-излучения. На современном этапе не существует «золотого стандарта» расчета стартовой дозы. Применяют 2 метода: с определением минимальной эритемной дозы (МЭД) или в ряде случаев минимальной фототоксической дозы (МФД) и без него (по фототипу кожи). Определение оптимальной дозы является краеугольным камнем, определяющим не только эффективность, но и безопасность фототерапии. Кроме того, неверное определение стартовой дозы не редко является причиной возникновения

локальных осложнений и как следствие приводит к прерыванию курса фотолечения, увеличению сроков госпитализации и связанных с этим экономических затрат. Таким образом, существует потребность в разработке объективных методов оценки эритемы и пигментации после фотовоздействия, что позволит объективизировать определение МЭД и как следствие улучшит результаты фототерапии широкого круга заболеваний кожи.

Для разработки подходов к объективному определению минимальной эритемной дозы при проведении УФ-облучения необходимо создание модели острого УФ-повреждения у экспериментальных животных, что и явилось целью настоящего исследования.

Проведено экспериментальное исследование на самцах мышей ICR (N=39) в возрасте 1 год (N=14) и 6-8 недель (N=25) массой 29-35 грамм. Всем экспериментальным животным было инициировано острое УФБ-индуцированное повреждение кожи. Через 24 часа после облучения кожа мышей подвергалась визуальному осмотру и фотографировалась. Кроме того, лабораторные животные выводились из эксперимента через 0,5, 3, 6 и 24 часа после облучения для проведения биопсии кожи спины (забор лоскута кожи 1,0 см на 1,0 см) и гистологического (с использованием красителей гематоксилин-эозин и толуидиновый синий) исследования с последующей проводкой материала по стандартному протоколу.

При воздействии на мышей доз УФБ-излучения в диапазоне от 210 до 640 мДж/см² через 24 часа не удалось зафиксировать каких-либо признаков УФ-эритемы и отека. Между тем, при дозе 700 мДж/см² через 24 часа после облучения отмечалась эритема и незначительный отек кожи спины (по сравнению с интактными животными). Установлено, что интенсивность флюоресценции и индекс тканевого содержания порфиринов, изменялась через 24 после УФ-воздействия по сравнению с кожей до облучения. На следующем этапе оценивались оптические изменения и патоморфологическая картина, наблюдаемые при формировании УФ-эритемы и необходимые для верификации воспалительных изменений при данном уровне дозы.

В результате проведенного исследования, опираясь на полученные визуальные данные (эритема и отек кожи через 24 часа), результаты оптической диагностики (увеличение флюоресценции порфиринов через 24 часа, зависящее от дозы) и данные гистологического исследования, можно сделать вывод о том,

что доза УФБ 311 нм 700 мДж/см² может считаться минимальной эритемной дозой, необходимой для индукции острого УФ-повреждения у мышей ICR. Полученная модель может использоваться в дальнейших экспериментах. Кроме того, была показана ценность лазерной флюоресцентной диагностики в оценке воспалительных изменений кожи после УФ-облучения.

ОБЪЕКТИВАЦИЯ ОПРЕДЕЛЕНИЯ МИНИМАЛЬНОЙ ЭРИТЕМНОЙ ДОЗЫ ПРИ ПРОВЕДЕНИИ ФОТОТЕРАПИИ ДЕРМАТОЗОВ

Гуреева М.А.¹, Рогаткин Д.А.¹, Разницына И.А.¹, Глазкова П.А.¹, Молочков А.В.¹, Куликов Д.А.², Молочкова Ю.В.¹, Сухова Т.Е.¹, Карташова М.Г.¹, Романко Ю.С.^{3,4}

¹ ГБУЗ МО МОНИКИ им. М.Ф. Владимирского, Москва, Россия

² ФГБОУ Государственный институт просвещения МГОПУ

³ ФГАОУ ВО Первый МГМУ им. И.М. Сеченова Минздрава России, Москва, Россия

⁴ Академия постдипломного образования ФГБУ ФНКЦ ФМБА России, Москва, Россия

Актуальность. В отечественной и зарубежной литературе накоплен определенный опыт объективного определения МЭД, МФД и пигментации с использованием различных вариантов спектрофотометрии (колориметрия, хромометрия), конфокальной лазерной микроскопии, лазерной доплеровской флоуметрии (ЛДФ), лазерной доплеровской визуализации (ЛДВ) и других более редких методик. Основным сдерживающим фактором, препятствующим широкому внедрению этих методик в клиническую практику, являются методологические недостатки: недостаточное изучение выраженности влияния сопутствующих вмешивающихся факторов (которые не представляют непосредственного интереса, но потенциально могут вносить существенные погрешности), отсутствие четкой стандартизации проведения измерений, и, главным образом, клинической интерпретации полученных оценочных данных. Некоторые из перечисленных технологий трудоемки и сложны в освоении, операторозависимы. В результате полученные оценки нередко оказываются трудновоспроизводимыми. Кроме

того, для проведения этих методов используется дорогостоящая аппаратура. Вместе с тем, оптические методики определения минимальной эритемной дозы обладают рядом потенциальных преимуществ: неинвазивность, малое время измерений, возможность оценки эффекта от терапии в динамике и др., что позволит повысить эффективность и безопасность лечения на основе объективных, воспроизводимых показателей, а не субъективной клинической оценки.

Цель исследования. Разработка подходов к объективному определению минимальной эритемной дозы при проведении УФ-облучения с использованием методов неинвазивной оптической диагностики.

Материалы и методы. Настоящее исследование проводилось на самцах мышей ICR (N=39) в возрасте 1 год (N=14) и 6–8 недель (N=25) массой 29–35 грамм. Животные содержались в стандартных условиях вивария: при температуре 21–23°C, влажности 50–65% и 14-часовом дневном освещении. Все измерения проводились на многофункциональном лазерном диагностическом комплексе «ЛАКК – М» (ООО НПП «Лазма», Россия).

Результаты. По итогам анализа полученных в эксперименте *in vivo* оптических и патоморфологических данных можно сделать вывод, что критерием развития УФ-повреждения является увеличение индекса тканевого содержания (η) порфиринов в коже в 1,2 раза по сравнению таковым в интактной коже (без облучения).

Мы не рассматривали в качестве критериев сдвиги в параметрах флуоресценции липофусцина и коллагена/эластина после УФ-воздействия т.к в данной работе не удалось обнаружить патогенетической взаимосвязи между этими оптическими маркерами и гистологической картиной.

Стоит отметить, что остальные оптические параметры (ПМ, данные ОКТ) не оказались информативными. ПМ продемонстрировал лишь тенденцию к изменениям в разных точках после УФ-воздействия, но был менее чувствительным к УФ-индуцированным изменениям в коже мышей. Вероятно, у человека ПМ и другие характеристики местного кровотока могут быть более информативными из-за различий в толщине кожи.

Выводы. Установлено, что интенсивность флуоресценции и индекс тканевого содержания порфиринов, изменялись через 24 после УФ-воздействия по сравнению с кожей до облучения. В ходе экспе-

риментов мы не обнаружили каких-либо изменений аутофлуоресценции порфиринов в красном свете. Учитывая тот факт, что ультрафиолетовое повреждение кожи является типовым патологическим воспалительным процессом, можно предположить, что изменения параметров флуоресценции порфиринов отражают его выраженность. Флуоресценция порфиринов и показатель микроциркуляции, оцененные при помощи оптической неинвазивной спектроскопии, имеют клинически значимую связь с такими гистологическими паттернами как выраженность воспалительного инфильтрата и толщина эпидермиса при УФ-индуцированном повреждении кожи.

СПОСОБ ХИРУРГИЧЕСКОГО ЗАКРЫТИЯ ПЕРФОРАЦИИ ПЕРЕГОРОДКИ НОСА

*Морозов И.И., Горбунова Н.В. Широкая А.В.
ФКУЗ Главный клинический госпиталь МВД
России, Москва, Россия*

Основной причиной недостаточной эффективности хирургического лечения перфораций перегородки носа (ППН) является полное или частичное отторжение трансплантата и лоскутов слизистой оболочки (СО), которое наблюдается в 7–37% случаев. При несостоятельности пластики значительно затрудняется выполнение повторных реконструктивных операций на перегородке носа (ПН).

Цель исследования. Повышение эффективности хирургического лечения перфораций ПН посредством разработки оптимального хирургического способа.

Материалы и методы. По оригинальной методике оперировано 26 пациентов, критерием оценки эффективности способа закрытия ППН являлось отсутствие реперфорации как на раннем этапе послеоперационного периода, так и в течении года после операции. Техническим результатом предлагаемого способа (патент RU 2705268) является повышение эффективности лечения стойких ППН за счет использования двух лоскутов слизистой оболочки (СО) на питающих ножках одной половины полости носа с интерпозицией между лоскутами фрагмента височной аутофасции.

Указанный технический результат достигается путем выполнения вертикального разреза скальпелем по СО ПН отступая кзади 0,5–1,0 см от проекции места прикрепления средней носовой раковины, разрез про-

должают на дно полости носа по границе твердого и мягкого неба до основания нижней носовой раковины, далее разрез продолжают по латеральной стенке до переднего конца нижней носовой раковины и доводят до нижнего края ППН, продолжают на задний край перфорации и поднимают вверх до спинки носа; СО отсепааровывают поднадхрящницей, выделенный лоскут на решетчатых артериях смещают на область ППН и вшивают в ее края. Другой лоскут получают из верхних отделов ПН, ротируют в другую половину носа через верхний край ППН, лоскут на решетчатых артериях имеет размер достаточный для закрытия не только перфорации, но и донорской зоны первого лоскута, полученного из верхних отделов ПН, между лоскутами осуществляют интерпозицию фрагмента височной аутофасции, превышающей размеры дефекта вдвое. При наличии в верхних отделах ПН хряща ротацию первого лоскута можно осуществлять вместе с мобилизованным хрящом, что позволяет дополнительно укрепить остов ПН в зоне ППН.

Результаты. Мы отмечали стойкое закрытие ППН у 26 пациентов и 1 рецидив ППН в течении года.

Выводы. Метод является физиологичным и сочетает в себе восстановление анатомических взаимоотношений структур. Технично-экономическим улучшением следует считать сокращение сроков реабилитации, за счет меньшей травматизации тканей, что позволяет снизить послеоперационные риски в виде флотации в области закрытия септального дефекта. Предлагаемый способ позволил достигнуть результата, заключающегося в повышении эффективности пластики стойких ППН.

РЕЗУЛЬТАТЫ ЛЕЧЕНИЯ ЮНОШЕСКОЙ АНГИОФИБРОМЫ НОСОГЛОТКИ В РЕСПУБЛИКЕ БЕЛАРУСЬ

Кузьмин Е.Н.¹, Акинфеев В.В.²

¹ Минский городской клинический онкологический центр, Минск, Республика Беларусь

² ГУ «Республиканский научно-практический центр онкологии и медицинской радиологии им. Н.Н. Александрова», Минск, Республика Беларусь

Введение. Юношеская ангиофиброма носоглотки (ЮАН) – редкое гиперваскулярное новообразование

назофарингеальной локализации. В общей структуре новообразований головы и шеи составляет 0,05%. Встречается преимущественно у юношей в возрасте 14–25 лет. По гистологической структуре является доброкачественной опухолью сложного строения. Обладает агрессивным местнодеструктивным ростом с распространением в полость носа, придаточные пазухи, глазницу, деструкцией хрящевой и костной ткани. Частота рецидивов после радикального хирургического лечения достаточна высока и составляет до 30–50%. Особенности топографического расположения опухолей и варибельность их пространственной конфигурации, а также угроза массивной интраоперационной кровопотери ограничивают возможность выполнению радикального хирургического вмешательства.

Цель работы. Изучить отдаленные результаты лечения ЮАН.

Материалы и методы. За период с 2001 по 2021 гг. в Республике Беларусь диагноз ЮАН был установлен у 53 пациентов мужского пола в возрасте от 4 до 29 лет, средний возраст составлял 15,5 лет. У 79% пациентов диагноз установлен во II–IIIa стадии заболевания. Основным клиническим проявлением ЮАН в 100% случаев была заложенность носа. Рецидивирующие носовые кровотечения отмечены только у 41,6% пациентов. Время от начала заболевания до постановки диагноза варьировало от 1 до 35 месяцев, в среднем составляло почти 7,8 месяцев. Хирургическое лечение произведено 47 (88,7%) пациентам, из них: наружным доступом – 42 (89,4%) пациентам, эндоназальным – 5 (10,6%) пациентам (данный метод начал применяться с 2020 года). Основным хирургическим вмешательством являлась ринотомия по Денкеру, выполнена у 33 (70,2%) пациентов, остеотомия по Ле Фор I – у 5 (10,6%), ринотомия по Веберу – Фергюссону – 3 (6,4%), по Ружу – 1 (2,2%). Опухоль удалялась единым блоком. Лучевая терапия проведена 6 (11,3%) первичным пациентам с опухолями больших размеров и 1 (7,7%) в связи с рецидивом ЮАН с вовлечением ВСА. 7 (53,8%) пациентам выполнено удаление рецидива опухоли хирургическим методом (из них двум эндоназальным доступом). До проведения запланированного хирургического лечения, с целью снижения ожидаемой интраоперационной кровопотери, 50 (94,3%) пациентам выполнялась эмболизация питающих опухоль сосудов. Выполнено 63 эмболизации.

Результаты. Осложнений при выполнении оперативных вмешательств не наблюдалось, у 2 (3,3%) пациентов после эмболизации питающих опухоль сосудов были преходящие ишемические осложнения со стороны сосудов головного мозга. Гемотрансфузии в интраоперационном и раннем послеоперационном периоде не проводились. Медиана интраоперационной кровопотери при операциях после предоперационной эмболизации составляла 190,0 мл (Q1 = 80,0; Q3 = 400,0). Сроки наблюдения варьировали от 18 месяцев до 20 лет. Рецидив заболевания выявлен у 13 (24,5%) пациентов в сроки от 6 месяцев до 3-х лет после проведенного лечения. Из них, у 5 (38,5%) пациентов при динамическом наблюдении отмечен спонтанный регресс опухоли после достижения половой зрелости.

Выводы. Хирургическое удаление ЮАН является основным методом лечения этой редкой патологии. Проведение предоперационной эмболизации позволяет выполнять хирургическое лечение в условиях минимальной интраоперационной кровопотери, без гемотрансфузии. Остаётся проблемой высокая частота рецидивов опухоли после хирургического лечения, а также длительный срок до установки правильного диагноза. Исходя из этого лечение пациентов с ЮАН должно включать междисциплинарный подход и проводиться в специализированных учреждениях, оснащенных необходимым оборудованием и имеющих опыт выполнения данных оперативных вмешательств.

МЕТАСТАТИЧЕСКОЕ ПОРАЖЕНИЕ ЛИМФАТИЧЕСКИХ УЗЛОВ ПРИ ПАПИЛЛЯРНОМ РАКЕ ЩИТОВИДНОЙ ЖЕЛЕЗЫ НА ФОНЕ АУТОИММУННОГО ТИРЕОИДИТА

Рябченко Е.В.

Краевая клиническая больница №2, отделение эндокринной хирургии

Целью данного исследования было изучение факторов риска метастазирования в центральные и латеральные лимфатические узлы шеи при папиллярной карциноме щитовидной железы (ПКЩЖ) и мультифокальной папиллярной карциноме щитовидной железы (МПКЩЖ) особенно на фоне тиреоиди-

та Хашимото (ТХ). Был проведен ретроспективный анализ 763 пациентов после тиреоидэктомии с двусторонней центральной лимфаденэктомией (ЦЛЭ) в межтерриториальном центре эндокринной хирургии г. Краснодара в период с октября 2011 по октябрь 2021 года. У всех пациентов были официальные гистологические диагнозы ТХ. Для выявления факторов риска метастазирования (Mts) в лимфатические узлы шеи был проведен многофакторный логистический регрессионный анализ. В нашем исследовании 277 пациентов с ПКЩЖ на фоне ТХ показало сравнительно низкие показатели Mts в центральные лимфатические узлы (ЦЛУ) по сравнению с пациентами с ПКЩЖ без ТХ (37,2% против 54,7%, $P < 0,001$). Не было статистически значимых различий Mts в латеральные лимфатические узлы (ЛЛУ) ($P=0,656$). Mts в лимфатические узлы (ЛУ) шеи были гистологически подтверждены у 127 (45,8%) пациентов с ПКЩЖ на фоне ТХ, включая 103 с Mts в ЦЛУ и 24 ЛЛУ. Не было выявлено существенных различий Mts в латеральные ЛУ на фоне ТХ и классическими случаями МПКЩЖ; на фоне ТХ наблюдалось значительное снижение риска Mts в ЦЛУ по сравнению со случаями с МПКЩЖ (35,7% против 72,4% соответственно, $P < 0,001$). В многофакторном анализе ТХ был идентифицирован как независимый фактор, облегчающий течение после лимфаденэктомии в центральную зону всех пациентов с ПКЩЖ (отношение шансов 0,369; 95% доверительный интервал (ДИ) 0,261–0,521; $P < 0,001$) и у пациентов с МПКЩЖ (отношение шансов 0,227; 95% ДИ 0,126–0,406; $P < 0,001$). Уровень антител к тиреоидной пероксидазе (АТ-ТПО) >140 МЕ/мл был установлен как наиболее чувствительный и специфичный уровень для прогнозирования МПКЩЖ на основе проведенного исследования. Антитела к АТ-ТПО, возраст, размер опухоли и мультифокальная форма опухоли продемонстрировали способность прогнозировать Mts в ЦЛУ у пациентов с ПКЩЖ на фоне ТХ с вероятностью 81,1% на основе многомерной модели. ТХ был связан с повышенной распространенностью мультифокальной опухоли с инвазией в капсулу железы. Напротив, на фоне ТХ снижения риска и метастазирования в ЦЛУ у пациентов с ПКЩЖ и МПКЩЖ указывало на потенциальный защитный эффект. Мы обнаружили, что прогностическая модель применима для прогнозирования мультифокальной опухоли и метастазирования в ЦЛУ у пациентов с ПКЩЖ на фоне ТХ.

ИСПОЛЬЗОВАНИЕ МЕТОДОВ РЕНТГЕНОВАСКУЛЯРНОЙ ХИРУРГИИ В ЛЕЧЕНИИ ЗЛОКАЧЕСТВЕННЫХ ОПУХОЛЕЙ ОРГАНОВ ГОЛОВЫ И ШЕИ

Енгибарян М.А., Решетов И.В., Кит О.И.
ФГБУ НМИЦ онкологии МЗ РФ, Москва, Россия

Хирургический метод лечения лежит в основе комбинированного подхода к лечению превалирующего числа новообразований органов головы и шеи. Интенсивное кровоснабжение в области головы и шеи предопределяет широкие возможности использования эндоваскулярных методик, активно применяющихся в различных областях медицины, для лечения патологий органов головы и шеи, в том числе и онкологических процессов.

Целью работы являлась оптимизация стандартного подхода к проведению радикального хирургического лечения за счет использования методик эндоваскулярной хирургии в качестве подготовительного этапа.

Исследование проведено у 188 больных. Первая группа объединила 130 пациентов с местнораспространенным раком языка. Вторую группу составили 52 человека с местнораспространенными опухолями полости носа и придаточных пазух. В третью группу включено 6 человек со злокачественными опухолями языка и полости рта с наличием сопутствующей патологии, обусловившей развитие стеноза сонных артерий. В зависимости от использования методик эндоваскулярной хирургии в предоперационном периоде пациенты 1 и 2 группы подразделены на основную и контрольную подгруппы. В основной группе хирургическое лечение проводилось после проведения подготовительного этапа с использованием внутриартериальной эмболизации и/или химиоперфузии, в контрольной использован стандартный подход к проведению операции.

Всем пациентам была выполнена радикальная операция по удалению местнораспространенной опухоли в объеме адекватном распространенности опухолевого процесса.

Результаты лечения: в 1 группе основным изучаемым фактором являлось количество рецидивов и продолжительность безрецидивного периода. У пациентов основной группы двухлетняя безрецидивная выживаемость составила 83,8%, тогда как в контрольной – 52,1%.

Во 2 группе – основным фактором, определяющим целесообразность использования разработанного подхода являлся объем кровопотери в процессе операции. У пациентов основной подгруппы объем операционной кровопотери колебался от 100 до 400 мл, составив в среднем $231,9 \pm 100,58$ мл. У пациентов контрольной подгруппы объем операционной кровопотери колебался от 300 до 1000 мл, составив в среднем $630,97 \pm 190,23$ мл. Пациентам 3 группы проведение симультанной операции позволило осуществить радикальное хирургическое лечение без развития нарушений мозгового кровообращения, восстановив полноценный кровоток в системе сонных артерий.

Выводы: таким образом, анализ полученных результатов убедительно продемонстрировал эффективность предлагаемого подхода, позволившего достоверно улучшить результаты лечения пациентов с местнораспространенным раком языка, уменьшить более чем в 2,5 раза объем интраоперационной кровопотери у пациентов со злокачественными новообразованиями придаточных пазух и полости носа ($p < 0,005$), выполнить радикальное хирургическое лечение, нивелировав нарушения кровотока в системе сонных артерий.

ИНТРАОПЕРАЦИОННАЯ ФОТОДИНАМИЧЕСКАЯ ТЕРАПИЯ В КОМПЛЕКСНОМ ЛЕЧЕНИИ БОЛЬНЫХ МЕСТНО-РАСПРОСТРАНЕННЫМ РАКОМ СЛИЗИСТОЙ ОБОЛОЧКИ ПОЛОСТИ РТА

Енгибарян М.А.¹, Комарова Е.Ю.¹,
Комарова Е.Ф.^{1,2}, Ульянова Ю.В.¹,
Волкова В.Л.¹, Чертова Н.А.¹,
Баужадзе Б.М.¹, Пустовая И.В.¹

¹ ФГБУ «Национальный медицинский исследовательский центр онкологии» Минздрава России, Ростов-на-Дону, Россия

² ФГБОУ ВО «Ростовский государственный медицинский университет» Минздрава России, Ростов-на-Дону, Россия

После комбинированного и комплексного лечения у пациентов с местно-распространенным раком органов полости рта повышается процент локальных рецидивов. Продолжается поиск методов воздействия, повышающих эффективность лечения

таких пациентов. Целью явилась разработка методики интраоперационной фотодинамической терапии (ИФДТ) для улучшения результатов лечения первичного местно-распространенного рака СОПР. 12 пациентам первичным плоскоклеточным местно-распространенным раком слизистой оболочки полости рта (СОПР) T3-4aN0-2M0 после удаления опухоли проводили ИФДТ с использованием прибора «Латус-Т Фара», длиной волны 662 нм, плотностью мощности 45 мВт, доза 200-300 Дж/см² и фотосенсибилизатор «Хлорин Е6», который вводился в/в капельно в дозе 1,4 мг на 1 кг массы тела пациента. Воздействие производилось на хирургическое ложе перед устранением раневого дефекта. В 8,3% случаев в послеоперационном периоде наблюдалась частичная несостоятельность кожно-жирового лоскута. В среднем к 3-им суткам все пациенты были деканулированы, на 10-е были сняты швы и удален носо-пищеводный зонд. Через 12 месяцев после комплексного лечения с применением разработанного способа у 100% больных данных за локальный рецидив и метастазирование выявлено не было. Разработан способ ИФДТ у больных местно-распространенным раком СОПР, безопасность и эффективность которого подтверждена неосложненным течением послеоперационного периода у большинства пациентов и отсутствием локальных рецидивов и метастазов в течении 12 месяцев после проведенного комплексного лечения в 100% случаев.

Введение. Рак слизистой оболочки полости рта в России в 2021 году диагностирован у 30,8 человек на 100 тыс. населения, при этом смертность от данного заболевания составила 27,58 человек. Из них, у 27% и 37,6% рак данной локализации выявлен на III и IV стадиях заболевания соответственно (1). Учитывая распространенность опухолевого процесса, одной из проблем после проведенного комбинированного/комплексного лечения у таких пациентов являются локальные рецидивы (2,3). В настоящее время, востребован поиск методов воздействия, которые могли бы повысить эффективность лечения при местно-распространенных опухолях слизистой оболочки полости рта. Одним из таких методов является применение ФДТ, к преимуществам которой относят: селективность воздействия, стимуляция неспецифического иммунного ответа, возможность многократного применения метода без отрицательного влияния на здоровые органы

и ткани, отсутствие резистентности опухоли при воздействии (4,5).

Цель исследования. Оценка результатов комплексного лечения первичного местно-распространенного рака слизистой оболочки полости рта, дополненного интраоперационной фотодинамической терапией.

Материалы и методы. 12-ти пациентам первичным местно-распространенным раком слизистой оболочки полости рта T3-4aN0-2M0 проводили радикальное удаление опухоли с применением интраоперационной ФДТ. Гистологически все опухоли были представлены умеренно и высококодифференцированным плоскоклеточным раком. Для проведения ФДТ использовали прибор «Латус-Т Фара» со следующими параметрами: длина волны 662 нм, плотность мощности 45 мВт, световая энергия в дозе 200-300 Дж/см² и фотосенсибилизатор. Предварительно, за 3-3,5 часа до предполагаемого завершения этапа удаления опухоли полости рта, внутривенно вводился «Хлорин Е6» в дозе 1,4 мг на кг массы пациента. Далее выполняли операцию на лимфоколлекторе шеи, по показаниям накладывали превентивную трахеостому, удаляли опухоль в полости рта в пределах видимых здоровых тканей. После чего осуществляли фотодинамическое воздействие на хирургическое ложе перед устранением раневого дефекта. Продолжительность воздействия рассчитывали исходя из размера ложа удаленной опухоли. Следующим этапом проводилась пластика послеоперационной раны. Все пациенты, после выписки из хирургического стационара и полного заживления послеоперационной раны, согласно клиническим рекомендациям, получали химиолучевую терапию. Время наблюдения за пациентами составило 12 месяцев.

Результаты. У 1 из 12 пациентов (8,3%) в послеоперационном периоде была отмечена частичная несостоятельность кожно-жирового лоскута, использованного для пластики дна полости рта. У всех больных наблюдался выраженный отек мягких тканей щёк, губ, дна полости рта в течении 3 суток после хирургического вмешательства с использованием интраоперационной фотодинамической терапии. На 3-4 сутки, после регресса отека и восстановления достаточной подвижности языка, пациенты были деканулированы. К 9-11 суткам снимали швы, удаляли носо-пищеводный зонд для питания. Поздних осложнений не наблюдалось. Через 12 месяцев после проведенного

комплексного лечения с дополнением интраоперационной ФДТ у 100% больных данных за локальный рецидив и метастазирование выявлено не было.

Обсуждение. Неосложненное течение раннего послеоперационного периода у большинства больных местно-распространенным раком слизистой оболочки полости рта после проведенного комплексного лечения, дополненного интраоперационной ФДТ дает основания полагать, что разработанный способ безопасен. Анализируя ближайшие результаты при применении разработанного способа ИФДТ и последующего химиолучевого лечения, можно предположить эффективность его в отношении развития локальных рецидивов и метастазирования у больных первичным местно-распространенным раком слизистой оболочки полости рта.

Заключение. Оценка непосредственных и ближайших результатов комплексного лечения первичного местно-распространенного рака слизистой оболочки полости рта не дает исключить, что разработанный способ интраоперационной фотодинамической терапии безопасен и может быть использован для профилактики развития рецидивов и метастазирования.

Литература

- Каприн А.Д., Старинский В.В., Шахзадова А.О. Злокачественные новообразования в России в 2021г. – М: МНИОИ им. П.А. Герцена – филиал ФГБУ «НМИЦ радиологии» Минздрава России. 2022г., 252 с.
- Задеренко И.А., Алиева С.Б., Дробышев А.Ю., Азизян Р.И. Рецидивы рака слизистой оболочки полости рта и ротоглотки: клиника, диагностика, лечения. Клиницист. 2013. №1. с. 48-55
- Светицкий П.В. Радикальное удаление распространенного рака полости рта и ротоглотки. Южно-Российский онкологический журнал. 2021; 2(2): 15-21. DOI: <https://doi.org/10.37748/2686-9039-2021-2-2-2>
- Коршунова О.В., Плехова Н.Г. Фотодинамическая терапия в онкологии: настоящее и будущее. Тихоокеанский медицинский журнал. 2020;4:15–9. DOI: <https://doi.org/10.34215/1609-1175-2020-4-15-19>;
- Дунаевская В.В., Церковский Д.А., Татарчук Т.Ф., Гончарук И.В. Фотодинамическая терапия в клинической онкологии (аналитический обзор и собственный опыт). Клиническая онкология. 2020, Т. 10, No 3 (39): 1–8. DOI: <https://doi.org/10.32471>;

КЛИНИЧЕСКОЕ НАБЛЮДЕНИЕ ЛЕЙОМИОСАРКОМЫ ГОРТАНИ ПОСЛЕ ХИРУРГИЧЕСКОГО ЛЕЧЕНИЯ С ДЛИТЕЛЬНОЙ БЕЗРЕЦИДИВНОЙ ВЫЖИВАЕМОСТЬЮ

*Кожанов Л.Г., Кожанов А.Л., Коновалова Е.Н.
ГБУЗ ГКОБ №1 ДЗ г. Москвы, Москва, Россия
ФБОУ ВО «РНИМУ им. Н.И. Пирогова» МЗ РФ,
Москва, Россия*

Введение. Среди злокачественных опухолей гортани наиболее часто встречается плоскоклеточный рак, который составляет 95% случаев. Лейомиосаркома гортани составляет менее 1%. Редкость локализации этой опухоли в гортани послужила причиной описания этого клинического наблюдения.

Цель. Представить клиническое наблюдение лейомиосаркомы гортани после хирургического лечения с длительной безрецидивной выживаемостью.

Материал и методы. Больной К. 48 лет поступил в ОКД№1 ДЗМ 26.02.2007г. с жалобами на охриплость. Болен в течение 8 месяцев.

При осмотре: массив гортани не увеличен, крепитация сохранена. Регионарная зона свободна.

При эндоскопическом исследовании определяется опухоль округлой формы розового цвета с гладкой поверхностью, занимающая правую голосовую складку, гортанный желудочек с распространением в подскладковый отдел. Правая половина гортани ограниченно подвижна.

При эхосонаграфии гортани отмечается асимметрия элементов органа, черпаловидные хрящи располагаются на разных уровнях – правый расположен ниже левого. При КТ исследовании: правая голосовая складка утолщена, гортанный желудочек справа не визуализируется. Рентгенологическое исследование грудной клетки – без патологии.

Выполнена биопсия опухоли гортани. При иммуногистохимическом исследовании D319-30/07 лейомиосаркома.

План лечения обсужден на консилиуме, рекомендовано хирургическое лечение. Учитывая распространенность опухолевого процесса 13.03.2007 г.

выполнено оперативное вмешательство в объёме – ларингэктомия с трахеопищеводным шунтированием и установкой отечественного голосового протеза. Послеоперационный период протекал без осложнений. Рана зажила первичным натяжением. Голосовая функция восстановлена.

Гистологическое заключение N8983-91/07 лейомиосаркома G 1-2 с проращением в глубокие отделы стенки гортани. Границы резекции без опухолевого роста. При иммуногистохимическом исследовании подтверждена лейомиосаркома.

Больной консультирован радиологом. Учитывая объем операции и данные гистологического исследования, проведение послеоперационной лучевой терапии не показано.

Результаты. Больной постоянно находится под динамическим наблюдением в течение 16 лет. Данных за рецидив заболевания не выявлено.

Вывод. В описанном клиническом наблюдении представлена редкая опухоль гортани – лейомиосаркома с 16-летней безрецидивной выживаемостью.

ПСОРИАЗ И КОМОРБИТНЫЕ ЗАБОЛЕВАНИЯ. ЭПИДЕМИОЛОГИЧЕСКИЕ АСПЕКТЫ

Корнев С.В.¹, Молочкова Ю.В.², Карзанов О.В.², Гуреева М.А.², Петрова М.С.², Молочков В.А.², Сухова Т.Е.², Молочков А.В.², Романко Ю.С.^{3,4}

¹ ФГАОУ ВО «БФУ им. И. Канта»,

Калининград, Россия

² ГБУЗ МО МОНИКИ им. М.Ф. Владимирского, Москва, Россия

³ ФГАОУ ВО Первый МГМУ им. И.М. Сеченова Минздрава России, Москва, Россия

⁴ Академия постдипломного образования ФГБУ ФНКЦ ФМБА России, Москва, Россия

Именно на голове появляются часто самые первые псориазные проявления. В дальнейшем патологический процесс распространяется по всему телу больного.

Псориаз представляет собой хронический неконтагиозный дерматологический процесс, развивающийся у человека с наследственной предрасположенностью. Причины появления псориаза на голове и механизм его развития полностью не известны. Тем не менее установлено, что патологический процесс развивается

на фоне нарушения обменных процессов и иммунитета. При этом организм теряет контроль над делением клеток кожного эпителия, которые начинают делиться намного быстрее. Быстро появляются и признаки ороговения, проявляющиеся в виде шелушения. Одновременно в коже развиваются воспалительные процессы.

Псориаз является довольно распространенным хроническим воспалительным заболеванием, поражающим примерно 125 миллионов человек во всем мире. Эта патология оказывает значительное влияние на физическое и эмоциональное качество жизни, связанное со здоровьем. За последнее десятилетие был достигнут огромный прогресс в углублении нашего понимания генетики, патофизиологии и лечения псориаза. Эпидемиологические и фундаментальные научные данные, дополняющие наши знания о естественном течении и биологии псориаза, привели к признанию псориаза как заболевания с важными последствиями для здоровья, выходящими за пределы кожи. Современные эпидемиологические исследования показывают, что псориаз связан с повышенной смертностью и бременем сопутствующих заболеваний.

Получены убедительные эпидемиологические данные, подтверждающие связь между псориазом и кардиометаболическими заболеваниями, желудочно-кишечными заболеваниями, заболеваниями почек, злокачественными новообразованиями, инфекциями, псориазическим артритом, расстройствами настроения и другими возникающими сопутствующими заболеваниями. Установлено, что распространенность рака у больных псориазом составляет около 5%. Признание бремени сопутствующих заболеваний, связанных с псориазом, имеет важное значение для комплексной медицинской помощи пациентам с этим хроническим кожным заболеванием.

Патогенез коморбидных заболеваний у больных псориазом остается неизвестным; однако предполагается, что общие воспалительные пути, клеточные медиаторы, генетическая предрасположенность и общие факторы риска являются способствующими элементами при развитии этой патологии.

Поскольку с каждым днём появляются всё больше данных о связи псориаза с другими коморбидными заболеваниями, приобретает всё более важное значение подготовка и образование клиницистов и фармацевтов для обеспечения высокоэффективной комплексной медицинской помощи пациентам с этой тяжелой патологией.

ФОТОБИОМОДУЛЯЦИОННАЯ ТЕРАПИЯ ПОБОЧНЫХ ЭФФЕКТОВ И ОСЛОЖНЕНИЙ, ВЫЗВАННЫХ ЛЕЧЕНИЕМ РАКА ГОЛОВЫ И ШЕИ

Решетов И.В.^{1,2}, Корнев С.В.³, Молочкова Ю.В.⁴, Фатьянова А.С.^{1,2}, Бабаева Ю.В.¹, Карзанов О.В.⁴, Молочков В.А.⁴, Сухова Т.Е.⁴, Молочков А.В.⁴, Романко Ю.С.^{1,2}

¹ ФГАОУ ВО Первый МГМУ им. И.М. Сеченова Минздрава России, Москва, Россия.

² Академия постдипломного образования ФГБУ ФНКЦ ФМБА России, Москва, Россия, ЧОУВО «МУ им. С.Ю. Витте», Москва, Россия

³ ФГАОУ ВО «БФУ им. И. Канта», Калининград, Россия

⁴ ГБУЗ МО МОНКИ им. М.Ф. Владимирского, Москва, Россия

В настоящее время имеется значительный объем данных, подтверждающих эффективность профилактического и терапевтического воздействия фотобиомодуляционной терапии (ФБМТ) на побочные эффекты противораковой терапии, включая лучевую терапию, химиотерапию и трансплантацию гемопоэтических стволовых клеток.

Успехи ФБМТ получили признание и поддержку у международной междисциплинарной группы клиницистов и исследователей, обладающих опытом в области поддерживающей терапии при раке и/или клиническом применении ФБМТ.

Результаты многочисленных рандомизированных контролируемых исследований по изучению эффективности ФБМТ были представлены и обсуждены на международном совещании под эгидой Всемирной ассоциации ФБМТ (WALT) в 2018 году при участии ведущих экспертов: онкологов, радиологов, радиотерапевтов, физиков и инженеров. Были оценены потенциальный механизм действия ФБМТ и доказательства её эффективности.

Большое количество доказательств, демонстрирующих эффективность ФБМТ для предотвращения орального мукозита (ОМ) у определенных групп онкологических пациентов, стали основой для подготовки рекомендаций Многонациональной ассоциации поддерживающей терапии при раке и Международного общества оральной онкологии (MASCC и ISOO). Группа WALT описывает доказательства и предписанные параметры

ФБМТ для профилактического и терапевтического использования в поддерживающей терапии оральных и дерматологических заболеваний, радиодерматита, дисфагии, ксеростомии, дисгевзии, тризма, некроза слизистых оболочек и костей, алопеции, изменения голоса, периферической невропатии и позднего постлучевого фиброза.

На основании убедительных доказательств эффективности ФБМТ при профилактике и лечении широкого спектра осложнений при лечении рака появившиеся впоследствии клинические руководства и рекомендации экспертов будут способствовать улучшению клинического использования ФБМТ в поддерживающей терапии рака, повышению результативности лечения, качества жизни пациентов, приверженности назначенной терапии рака при одновременном снижении стоимости лечения рака и продвижению дальнейших исследований в этой области.

АГЕНТЫ ДОСТАВКИ БОРА ДЛЯ НЕЙТРОНЗАХВАТНОЙ ТЕРАПИИ ЗЛОКАЧЕСТВЕННЫХ ОПУХОЛЕЙ

Романко Ю.С.^{1,2}, Клинов Д.А.³, Кураченко Ю.А.³, Молочкова Ю.В.⁴, Сухова Т.Е.⁴, Молочков В.А.⁴, Кравец С.В.³, Молочков А.В.⁴, Решетов И.В.^{1,2,5}

¹ ФГАОУ ВО Первый МГМУ им. И.М. Сеченова Минздрава России, Москва, Россия

² Академия постдипломного образования ФГБУ ФНКЦ ФМБА России, Москва, Россия

³ АО ГНЦ РФ-ФЭИ, Обнинск, Россия

⁴ ГБУЗ МО МОНКИ им. М.Ф. Владимирского, Москва, Россия

⁵ ЧОУВО «МУ им. С.Ю. Витте», Москва, Россия

В настоящее время при лечении злокачественных опухолей головы и шеи применяется бор-нейтронзахватная терапия (БНЗТ), имеющая потенциально огромные перспективы. БНЗТ представляет собой бинарный радиотерапевтический метод, основанный на реакциях ядерного захвата и деления, которые происходят во время облучения нейтронами стабильного изотопа ^{10}B с образованием альфа-частиц высокой энергии.

Одним из главных вопросов в области БНЗТ является разработка новых более эффективных агентов доставки бора, нацеленным на опухоль, которые являются важным компонентом этой бинарной сис-

темы. На сегодняшний день в клинике нашли применение два низкомолекулярных борсодержащих препарата: борфенилаланин (BPA) и боркапнат натрия (BSH). Хотя они далеки от идеала, их терапевтическая эффективность была продемонстрирована у пациентов с глиомами высокой степени злокачественности, рецидивирующими опухолями области головы и шеи, кожными и внекожными меланомами.

За последние десятилетия были затрачены большие усилия на разработку новых агентов доставки бора, которые имеют более благоприятное биораспределение и усвоение для клинического применения. К ним относятся борсодержащие порфирины, хлорины, аминокислоты, полиамины, нуклеозиды, пептиды, моноклональные антитела, липосомы, наночастицы различных типов, кластерные соединения и сополимеры бора. Однако в настоящее время ни один из них не продемонстрировал достаточно убедительных данных, чтобы при клинических исследованиях гарантировать требуемое биораспределение бора.

Таким образом, пока ещё лучшим способом дальнейшего повышения клинической эффективности БНЗТ остается оптимизация режимов дозирования и доставки BPA и BSH, по отдельности или в комбинации.

Тем не менее, есть все основания полагать, что в недалеком будущем в последующих исследованиях будут определены новые и более эффективные агенты доставки бора для клинического использования. И благодаря усилиям специалистов различных дисциплин БНЗТ в кратчайшие сроки займёт ведущую позицию в противоопухолевом лечении онкологических больных.

БОР-НЕЙТРОНЗАХВАТНАЯ ТЕРАНОСТИКА

Романко Ю.С.^{1,2}, Клинов Д.А.³, Кураченко Ю.А.³, Молочкова Ю.В.⁴, Сухова Т.Е.⁴, Молочков В.А.⁴, Кравец С.В.³, Молочков А.В.⁴, Решетов И.В.^{1,2,5}

¹ ФГАОУ ВО Первый МГМУ им. И.М. Сеченова Минздрава России, Москва, Россия

² Академия постдипломного образования ФГБУ ФНКЦ ФМБА России, Москва, Россия

³ АО ГНЦ РФ-ФЭИ, Обнинск, Россия

⁴ ГБУЗ МО МОНИКИ им. М.Ф. Владимирского, Москва, Россия

⁵ ЧОУВО «МУ им. С.Ю. Витте», Москва, Россия

В недалеком будущем бор-нейтронзахватная терапия (БНЗТ) способна стать ведущей медицинской технологией в области лечения злокачественных опухолей головы и шеи. И для оптимального использования БНЗТ необходимо найти способы как можно точнее оценить концентрацию бора в опухоли и органах риска в прямой временной зависимости от облучения. Тераностика даёт возможность достичь эту цель. Поэтому новые носители бора должны быть разработаны так, чтобы можно было определить их распределение в организме и концентрацию в конкретных тканях до и во время облучения.

В настоящее время ведутся исследования по выявлению новых кандидатов для БНЗТ, которые имеют лучшую избирательность накопления в опухоли, более длительное удержание в клетках, чье накопление во внутренних органах пациента можно контролировать с помощью различных методов, в частности, с использованием ПЭТ. 4-10B-Borono-2-18F-fluoro-l-phenylalanine ([¹⁸F]FBPA) был первым соединением, разработанным для мониторинга фармакокинетики 4-10B-borono-phenylalanine, который до сих пор используется в БНЗТ. В качестве альтернативы МРТ можно использовать для мониторинга опухоли до и после БНЗТ. В ряде доклинических исследований сообщалось о применении в качестве тераностических агентов БНЗТ нового поколения соединений, содержащих B, Gd или Fe. Флуоресцентная визуализация, в основном применяемая *in vitro*, нашла применение *in vivo* при БНЗТ с непептидным RGD-миметическим интегриновым лигандом и цианиновым красителем. Альтернативным подходом является конъюгация BSH (Sodium mercaptoundecahydrocloso-dodecaborate, Na₂10B₁₂H₁₁SH) с CPPs (cell-penetrating peptides). Когда BSH, связанный с коротким олигоаргининовым пептидом, конъюгировали с 1,4,7,10-tetraazacyclododecane-1,4,7,10-tetraacetic acid (DOTA) и метили эмиттером позитронов ⁶⁴Cu, с помощью ПЭТ проводили мониторинг соединения *in vivo* у мышей с опухолью головного мозга U87ΔEGFR. Белки, факторы роста, антитела и наночастицы были конъюгированы для повышения селективности и доставки большого количества ¹⁰B. Когда малеимид-клозо-додекаборат был связан с остатками лизина альбумина и цистеина Cys34, соединение избирательно накапливалось у мышей с опухолью colon-26. Конъюгат boronate-mAb conjugate (BD-C225) продемонстрировал *in vitro* специфическое накопление в опухолевых клетках, экспрессирующих EGFR. Наночастицы - комплексы бори-

рованного порфирина с изотопом ^{64}Cu или липосома для карборансодержащего производного холестерина, содержащего комплекс GdIII также использовались для БНЗТ, но без удовлетворительного поглощения опухолью. Эти результаты указывают лишь на необходимость дальнейшей оптимизации формы и размера наночастиц золота. БНЗТ может использовать методологические установки молекулярного профилирования для улучшения понимания эффектов новых соединений при использовании с нейтронным излучением.

Таким образом, создание новых тераностических агентов, несомненно, может помочь создать прорыв в области БНЗТ.

НЕЙТРОЗАХВАТНАЯ ТЕРАПИЯ РАКА ГОЛОВЫ И ШЕИ

*Романко Ю.С.^{1,2}, Клинов Д.А.³, Кураченко Ю.А.³,
Молочкова Ю.В.⁴, Сухова Т.Е.⁴, Молочков В.А.⁴,
Кравец С.В.³, Молочков А.В.⁴, Решетов И.В.^{1,2,5}*

¹ ФГАОУ ВО Первый МГМУ им. И.М. Сеченова
Минздрава России, Москва, Россия

² Академия постдипломного образования
ФГБУ ФНКЦ ФМБА России, Москва, Россия

³ АО ГНЦ РФ-ФЭИ, Обнинск, Россия

⁴ ГБУЗ МО МОНИКИ им. М.Ф. Владимирского,
Москва, Россия

⁵ ЧОУВО «МУ им. С.Ю. Витте», Москва, Россия

Рак головы и шеи (РГШ) является одним из наиболее распространенных видов рака в мире и с трудом поддается лечению. К настоящему времени у клиницистов сложилось четкое представление, что излечить РГШ с помощью одного метода лечения весьма трудно и часто невозможно. При этом большие надежды возлагаются на развитие нейтронзахватной терапии (НЗТ), при которой происходит селективное физическое уничтожение опухолевых клеток.

Анализируя клинические результаты, полученные в клиниках мира, можно с уверенностью утверждать, что НЗТ в будущем станет ведущим методом лечения больных с РГШ, и различных других локализаций. Бор-нейтронзахватная терапия (БНЗТ) убедительно продемонстрировала свою эффективность при лечении тяжелых онкологических заболеваний, когда общепринятые в клинической практике методы лечения показывали неудовлетворительные резуль-

таты. Так, была продемонстрирована эффективность L-боронофенилаланин-опосредованной БНЗТ при лечении пациентов с местно-рецидивирующим плоскоклеточным раком головы и шеи, несмотря на имеющееся в анамнезе этих больных проведение ранее традиционной лучевой терапии. При этом максимальная доза, полученная при БНЗТ, обычно ограничивается толерантностью соседних критических тканей, особенно слизистой оболочки полости рта и глотки. При проведении БНЗТ спинной мозг редко является первичным лимитирующим радиочувствительным органом.

Высокая минимальная доза облучения и небольшой объем злокачественной опухоли являются предикторами ответа на лечение и выживаемости. И данные параметры независимо друг от друга влияют на увеличение продолжительности жизни пациентов с данной патологией.

Связанные с проведением БНЗТ побочные эффекты, в целом, напоминают таковые при выполнении традиционной лучевой терапии. Наиболее распространенными из них являлись оральный мукозит, боль в полости рта и развитие утомляемости.

В тоже время рандомизированные исследования, сравнивающие БНЗТ с другими методами лучевой терапии, пока не проводились. Поэтому большую важность имеет проведение таких работ с целью позиционирования БНЗТ в арсенале лечения пациентов со злокачественными опухолями головы и шеи.

БОР-НЕЙТРОЗАХВАТНАЯ ТЕРАПИЯ: ТЕКУЩЕЕ СОСТОЯНИЕ И ПРОБЛЕМЫ

*Клинов Д.А.³, Кураченко Ю.А.³, Кравец С.В.³,
Молочкова Ю.В.⁴, Карзанов О.В.⁴,
Молочков В.А.⁴, Сухова Т.Е.⁴, Молочков А.В.⁴,
Романко Ю.С.^{1,2}*

¹ ФГАОУ ВО Первый МГМУ им. И.М. Сеченова
Минздрава России, Москва, Россия

² Академия постдипломного образования
ФГБУ ФНКЦ ФМБА России, Москва, Россия

³ АО ГНЦ РФ-ФЭИ, Обнинск, Россия

⁴ ГБУЗ МО МОНИКИ им. М.Ф. Владимирского,
Москва, Россия

Терапия захвата нейтронов бором (БНЗТ) способна избирательно убивать опухолевые клетки. После того, как агенты доставки бора проникают в опухо-

левую ткань и обогащают опухолевые клетки, тепловые нейтроны вызывают деление атомов бора, что приводит к высвобождению атомов бора, а затем к высвобождению α -частиц (^4He) и частиц лития (^7Li), наряду с производством в этой области большого количества энергии. Благодаря преимуществам таргетной терапии и низкой токсичности БНЗТ уже стала уникальным методом в области лучевой терапии. С начала прошлого века БНЗТ развивается во всем мире и постепенно превратилась в технологию лечения мультиформной глиобластомы, рака головы и шеи, злокачественной меланомы и других видов злокачественных опухолей.

БНЗТ может стать лучшим выбором для клинической диагностики и лечения злокачественных опухолей. В частности, БНЗТ показала замечательные результаты для решения клинических проблем, с которыми трудно справиться обычными средствами.

Тем не менее, на сегодняшний день имеются и определенные трудности с развитием данной технологии. Так, недостаточно направленная способность агентов доставки бора затрудняет получить желаемое различие распределения бора между опухолевой и нормальной тканью, а также отсутствуют технического решения по источникам нейтронов, которые с одной стороны удовлетворяли бы медицинские требования, а с другой стороны способные были бы просты в изготовлении и эксплуатации. При протекании ядерных реакций неизбежно образование высокоэнергетических γ -лучей, которые трудно игнорировать, которые легко вызовут радиоактивное поражение окружающих тканей. Кроме того, из-за относительно небольшого числа пациентов, получающих в настоящее время БНЗТ, долгосрочное наблюдение все еще недостаточно. Существует и острая необходимость в оптимизации использования боркаптата натрия (BSH) и борфенилаланина (BPA) по отдельности или в комбинации, или в разработке новых носителей бора, которые улучшат поглощение опухолевыми клетками и их микрораспределение, особенно для различных субпопуляций опухолевых клеток. Кроме того, необходимо проведение рандомизированных клинических исследований для оценки безопасности и эффективности БНЗТ.

Несмотря на то, что БНЗТ в настоящее время пока еще широко недоступна, в ближайшем будущем БНЗТ может потенциально стать ведущей технологией в области онкологии.

О НЕОБХОДИМОСТИ РАЗРАБОТКИ МАЛОГАБАРИТНЫХ КЛИНИЧЕСКИХ ЯДЕРНЫХ РЕАКТОРОВ

Кураченко Ю.А.³, Кравец С.В.³, Молочкова Ю.В.⁴, Молочков В.А.⁴, Сухова Т.Е.⁴, Молочков А.В.⁴, Клинов Д.А.³, Романко Ю.С.^{1,2}

¹ ФГАОУ ВО Первый МГМУ им. И.М. Сеченова Минздрава России, Москва, Россия

² Академия постдипломного образования ФГБУ ФНКЦ ФМБА России, Москва, Россия

³ АО ГНЦ РФ-ФЗИ, Обнинск, Россия

⁴ ГБУЗ МО МОНИКИ им. М.Ф. Владимирского, Москва, Россия

В терапии злокачественных новообразований используются как быстрые нейтроны с энергией от долей МэВ до десятков МэВ (так называемая нейтронсоударная терапия – НСТ), так и эпитепловые нейтроны с энергией в диапазоне от нескольких эВ до десятков кэВ (нейтронзахватная терапия – НЗТ). НЗТ в настоящее время представляется наиболее перспективной, поскольку она ориентирована на лечение таких видов злокачественных опухолей, которые практически не поддаются лечению другим методам, например, опухолей мозга (мультиформной глиобластомы и анапластической астроцитомы) и меланомы. Оценки показывают, что во всем мире от этих болезней страдают несколько сотен тысяч человек и им показана НТЗ.

Нейтронзахватная терапия опухолей представляет собой сложную, многокомпонентную медицинскую технологию, предъявляющую высокие требования к параметрам нейтронного пучка, используемого для облучения, в особенности к его интенсивности. В наибольшей степени этим требованиям удовлетворяют пучки нейтронов, выведенные из активной зоны ядерного реактора. Энергии нейтронов, выведенных из активной зоны ядерного реактора, находятся в очень широком интервале – от долей эВ до нескольких МэВ. Энергетический спектр нейтронов в пучке возможно изменять с помощью специальных фильтров и замедлителей, например повышать среднюю энергию, убирая низкоэнергетическую компоненту (для НСТ) или оставляя эпитепловые нейтроны (для НЗТ). К числу преимуществ реакторных нейтронов для лучевой терапии по сравнению с другими источниками нейтронов относятся: высокая энергетическая и пространственно-временная стабильность нейтронных

пучков; большие геометрические сечения пучков и равномерность потока по сечению; близкое к мононаправленному распространению нейтронов.

Широкомасштабное внедрение нейтронной терапии в клиническую практику онкологических диспансеров и радиологических центров страны в настоящее время полностью зависит от комплектования этих медицинских учреждений интенсивными источниками нейтронов.

Поэтому разработка малогабаритных ядерных реакторов, ориентированных на генерацию нейтронов для лучевой терапии, представляется, несомненно, весьма актуальной задачей. Потребность в таких реакторах только для Российской Федерации можно оценить в несколько десятков.

РЕАКТОРНЫЙ ИСТОЧНИК НЕЙТРОНОВ ДЛЯ БОР-НЕЙТРОНОЗАХВАТНОЙ ТЕРАПИИ: ИСТОРИЧЕСКИЕ АСПЕКТЫ И ПЕРСПЕКТИВЫ РАЗВИТИЯ

*Клинов Д.А.³, Кураченко Ю.А.³, Кравец С.В.³,
Молочкова Ю.В.⁴, Сухова Т.Е.⁴, Молочков В.А.⁴,
Молочков А.В.⁴, Романко Ю.С.^{1,2}*

¹ ФГАОУ ВО Первый МГМУ им. И.М. Сеченова
Минздрава России, Москва, Россия

² Академия постдипломного образования ФГБУ
ФНКЦ ФМБА России, Москва, Россия

³ АО ГНЦ РФ-ФЭИ, Обнинск, Россия

⁴ ГБУЗ МО МОНИКИ им. М.Ф. Владимирского,
Москва, Россия

Во многих случаях облучение злокачественных опухолей головы и шеи фотонами и электронами оказываются малоэффективными. Доля таких больных по различным оценкам составляет от 10 до 30% всех больных, которым показана лучевая радиотерапия. Этой категории больных может помочь бор-нейтронзахватная терапия (БНЗТ), обладающими значительными радиобиологическими преимуществами по сравнению с фотонами и электронами.

Клинические исследования БНЗТ злокачественных опухолей начались в Брукхейвенской национальной лаборатории (BNL) и Массачусетском технологическом институте (MIT) в сотрудничестве с Массачусетской больницей общего профиля (MGH) примерно 60 лет назад.

Первоначальные испытания для лечения глиом высокой степени злокачественности проводились с использованием пучков тепловых нейтронов, генерируемых реактором деления. Недостаточное проникновение тепловых нейтронов в ткани, составлявшее 3-4 см, побудило клиническую группу в исследованиях MIT ввести интраоперационное облучение черепа с помощью баллона, наполненного воздухом и введенного в хирургическую полость, чтобы увеличить проникновение нейтронов и избежать подведения чрезмерной дозы на кожу головы пациента.

После почти 25-летнего перерыва в начале 1990-х годов в MIT и BNL были начаты более поздние клинические испытания, в которых впервые использовались нейтроны с более высокой энергией в эпитепловом диапазоне энергий ($\sim 0,4 \text{ эВ} \leq E \leq 10 \text{ кэВ}$). Эти нейтроны с более высокой энергией устранили необходимость в интраоперационной БНЗТ при лечении глубоко расположенных злокачественных новообразований. Например, эпитепловые нейтроны могут достигать опухолей по средней линии головного мозга на глубине $\sim 8 \text{ см}$ с терапевтическим соотношением > 1 .

В настоящее время при БНЗТ обычно используются эпитепловые нейтроны, хотя все еще выполняются и интраоперационное облучение тепловыми нейтронами.

Реакторные установки способны производить различные смеси спектров тепловых и эпитепловых нейтронов, что может быть выгодно при лечении злокачественных опухолей головы и шеи, где глубокое проникновение луча может не потребоваться.

Поэтому так востребовано проведение дальнейших исследований в области разработки медицинских реакторов, которые могут осуществлять свою работу непосредственно на территории клинического учреждения.

ТРЕБОВАНИЯ К ХАРАКТЕРИСТИКАМ КЛИНИЧЕСКОГО РЕАКТОРНОГО ИСТОЧНИКА НЕЙТРОНОВ ДЛЯ НЕЙТРОНОЗАХВАТНОЙ ТЕРАПИИ

*Клинов Д.А.³, Кураченко Ю.А.³, Кравец С.В.³,
Молочкова Ю.В.⁴, Сухова Т.Е.⁴, Молочков В.А.⁴,
Молочков А.В.⁴, Романко Ю.С.^{1,2}*

¹ ФГАОУ ВО Первый МГМУ им. И.М. Сеченова
Минздрава России, Москва, Россия

² Академия постдипломного образования ФГБУ ФНКЦ ФМБА России, Москва, Россия

³ АО ГНЦ РФ-ФЭИ, Обнинск, Россия

⁴ ГБУЗ МО МОНИКИ им. М.Ф. Владимирского, Москва, Россия

В ближайшем будущем нейтронзахватная терапия (НЗТ) может потенциально стать ведущей технологией в области лечения различных злокачественных новообразований головы, шеи и других локализаций.

Прорыв в этом направлении сможет осуществить создание специализированного медицинского реактора. Самой главной проблемой строительства такого реактора является реализация требований по размещению реактора непосредственно в клинике, что требует решения задачи по «абсолютной безопасности» реактора. Это может быть достигнуто, в частности, за счет минимального оперативного запаса реактивности и минимальных изменений технологических параметров на всех стадиях эксплуатации медицинского реактора.

Экологические требования к реакторной установке формулируются, как минимальное количество радиоактивных отходов (отработавшего топлива и радиоактивных материалов) на один нейтрон в терапевтической пучке. В частности, этому способствует старт-стопный режим работы реактора и минимально возможная мощность реактора.

Специализированный медицинский реактор должен быть достаточно универсальным, поскольку требования к характеристикам нейтронного пучка при разных вариантах нейтронной терапии могут заметно отличаться.

Нейтронные пучки должны обладать такими свойствами, чтобы можно было достигать максимальный терапевтический эффект, который определяется отношением дозы облучения злокачественной опухоли к дозе облучения здоровой ткани.

Реакторная установка должна иметь экономическую привлекательность – минимальная стоимость нейтрона. Это может достигаться за счет простоты устройства, максимально целесообразного запаса реактивности, надежности в течении длительной (не менее 20-30 лет) эксплуатации и минимального штата обслуживающего персонала. При этом капитальные вложения реактора за всю историю его работы и текущие затраты должны быть компенсированы стоимостью лечения с использованием нейтрон-захватной терапии. Это экономическое требование возникает в силу того, что реактор используется только, как

источник нейтронов и только для медицинских целей, а именно, для лечения онкологических заболеваний.

Таким образом, конструкция и параметры медицинского реактора должны удовлетворять следующим основным условиям, а именно:

1. обеспечение медицинских требований к нейтронным пучкам в полном объеме;
2. возможность установки в клинике и эксплуатации при минимуме затрат и минимальном штате;
3. принципиальной невозможности аварии, приводящей к необходимости эвакуации персонала клиники больных;
4. не выходящее за пределы установленных норм воздействие на население при максимальной аварии любого масштаба.

ЭПИДЕМИОЛОГИЯ И БРЕМЯ ОРАЛЬНОЙ ИНФЕКЦИИ ВПЧ

Решетов И.В.^{1,2,5}, Молочкова Ю.В.⁴, Карзанов О.В.⁴, Фатьянова А.С.^{1,2}, Бабаева Ю.В.¹, Молочков В.А.⁴, Сухова Т.Е.⁴, Корнев С.В.³, Молочков А.В.⁴, Романко Ю.С.^{1,2}

¹ ФГАОУ ВО Первый МГМУ им. И.М. Сеченова Минздрава России, Москва, Россия.

² Академия постдипломного образования ФГБУ ФНКЦ ФМБА России, Москва, Россия, ЧОУВО «МУ им. С.Ю. Витте», Москва, Россия

³ ФГАОУ ВО «БФУ им. И. Канта», Калининград, Россия

⁴ ГБУЗ МО МОНИКИ им. М.Ф. Владимирского, Москва, Россия

⁵ ЧОУВО «МУ им. С.Ю. Витте», Москва, Россия

Вирус папилломы человека (ВПЧ) является одной из основных причин рака, связанной с инфекцией и у женщин, и у мужчин. Типы ВПЧ высокого риска ответственны не только за все случаи рака шейки матки и части случаев рака другой локализации урогенитальной области. ВПЧ является также причиной развития рака головы и шеи, и рецидивирующего респираторного папилломатоза. Такие опухоли проявляются иначе, чем традиционные виды рака слизистых оболочек головы и шеи. У пациентов часто отсутствуют классические факторы риска, такие как употребление табака и алкоголя.

ВПЧ является причиной 4,5% (630 000) всех новых случаев рака во всем мире. Сохраняющаяся в течение

последних десятилетий субклиническая форма оральной ВПЧ-инфекции может предшествовать развитию рака головы и шеи. Обнаруженная в образцах ротовой полости ДНК вируса папилломы человека типа 16 (ВПЧ16) идентифицируется в настоящее время как фактор риска некоторых видов рака ротоглотки.

Показатель распространенности оральной ВПЧ-инфекции очень отличается в различных исследованиях. На этот показатель значительно влияют различия в методах исследований и изучаемой популяции. Оральная ВПЧ-инфекция встречается редко и значительно различается по полу. Её более высокая распространенность наблюдается у мужчин. Два метаанализа 4581 и 3762 здоровых людей сообщили о распространенности ВПЧ в ротовой полости на уровне 4,5% (3,9–5,1) и 7,5% (6,7–8,4) соответственно. Но в данных исследованиях сообщалось о высокой гетерогенности. Крупнейшее популяционное исследование, проведенное в США, показало, что распространенность ВПЧ в полости рта составляет 6,9% со значительной разницей между мужчинами (10,1%) и женщинами (3,6%).

Большое количество сексуальных партнеров на протяжении всей жизни, курение сигарет и пожилой возраст увеличивают риск инфицирования ВПЧ орально. Среди здоровых людей распространенность ВПЧ16 в полости рта низка (1,3–1,6%), и значительно ниже, чем обычно наблюдается в аногенитальной области.

При наличии множества профилактических стратегий связанный с ВПЧ рак остается ведущей причиной смертности во всем мире. В связи с этим огромное значение имеет анализ глобального бремени заболеваний, связанных с ВПЧ, и совершенствование профилактической помощи данной категории больных.

МЕЖДИСЦИПЛИНАРНЫЙ ПОДХОД В ДИАГНОСТИКЕ ЛИМФОПРОЛИФЕРАТИВНОГО СИНДРОМА У ДЕТЕЙ МЛАДШЕГО ВОЗРАСТА

*Дроздова М.В., Ларионова С.Н., Тырнова Е.В.
ФГБУ «Санкт-Петербургский научно-исследовательский институт уха, горла, носа и речи» Минздрава России,
Санкт-Петербург, Россия*

Аксиомой педиатрии и оториноларингологии считают отрицательное влияние аденоидных вегетаций

на растущий детский организм и необходимость своевременного устранения этого влияния [Русецкий 2015]. Учитывая риск операционных и послеоперационных осложнений, всестороннее обследование имеет решающее значение для определения тактики лечения пациентов младшего возраста (2-3 лет) с гипертрофией глоточных и небных миндалин. На этот период приходится увеличение социальных контактов ребенка с возбудителями респираторных заболеваний и первичным инфицированием, в том числе, лимфотропными вирусами. Иммунные реакции, развивающиеся при заражении вирусом Эпштейна-Барр (ВЭБ) и другими герпесвирусными инфекциями (ГВИ), могут служить основными детерминантами тяжести гипертрофии аденоидов и хронического экссудативного среднего отита, требующих хирургического вмешательства [Arslan 2018]. Первичная инфекция и эндогенная реактивация вируса герпеса человека 6 типа (ВГЧ-6) у детей раннего возраста при недостаточности клеточного иммунитета могут иметь серьезные клинические манифестации, поражающие центральную нервную систему, печень, легкие и др. [Agut 2015].

Цель работы: совершенствование клинко-этиологической диагностики хронического лимфопролиферативного синдрома ЛОР-органов у детей младшего возраста (2-3 лет) на основании оценки результатов клинко-инструментальных, функционально-диагностических, бактериологических, лабораторно-диагностических исследований.

Проведено комплексное обследование 68 детей в возрасте от 2 лет до 3 лет 11 месяцев с гипертрофией глоточной и/или глоточной и небных миндалин и регионарным лимфаденитом, продолжительность лимфоидной гиперплазии превышала 3 месяца. Дизайн исследования включал сбор анамнеза, эндоскопию носоглотки, отомикроскопию, импедансометрию, ультразвуковое исследование (УЗИ) лимфатических узлов шеи и органов брюшной полости, цитологическое и бактериологическое исследование носоглоточных мазков, иммуноферментный анализ (ИФА) маркеров вируса Эпштейн-Барр, цитомегаловируса (ЦМВ), ВГЧ-6 в крови; ПЦР в соскобах глоточной миндалины и крови.

При инструментальном обследовании определен выраженный лимфопролиферативный синдром. При эндоскопическом обследовании большинство детей имели гипертрофию 2–3 (65%) и 3 степени (21%), в сочетании с гипертрофией небных миндалин в 28%

случаев. УЗИ шейных и подчелюстных лимфатических узлов выявило увеличение лимфоузлов шеи более 16 мм, в том числе пакеты лимфоузлов зарегистрированы у 28% детей, УЗИ органов брюшной полости обнаружило реактивную гепатоспленомегалию в 18% случаев. Микробиологическое обследование (цитологические и культуральные бактериологические исследования носоглоточных мазков) детей выявило условно-патогенную микробиоту в 63% случаев, чаще других детектирован *Staphylococcus aureus* 53%, реже обнаружены *Streptococcus pneumoniae* 20%, *Haemophilus influenzae* 12%, *Moraxella catarrhalis* 18%. Методами серологической и молекулярно-генетической диагностики (ИФА, ПЦР) установлена высокая степень инфицированности детей герпесвирусными инфекциями: ВГЧ-6 88,2% детей, ЦМВ 62%, ВЭБ 44%. У 83% пациентов выявлено сочетание двух или трех ГВИ. Активные стадии инфекционного процесса герпетических инфекций детектированы у 30,8% пациентов, чаще всего имела место активность ВЭБ-инфекции (у 26% детей). При диаметре лимфатических узлов свыше 16 мм (по результатам УЗИ регионарного шейного лимфаденита) значимо чаще выявлены УЗИ-признаки гепатолиенального синдрома ($p < 0,001$); серологические маркеры инфицирования и активной ВЭБ-инфекции ($p < 0,001$), высокие степени гипертрофии аденоидов и небных миндалин ($p < 0,001$).

Таким образом, применение междисциплинарного подхода с использованием клинично-инструментальных, функционально-диагностических, бактериологических, лабораторно-диагностических исследований позволило усовершенствовать клинично-этиологическую диагностику хронического лимфопролиферативного синдрома ЛОР-органов у детей младшего возраста. Выполненное комплексное обследование позволило охарактеризовать фенотип выраженного лимфопролиферативного синдрома у детей 2-3 лет: аденоидные вегетации 2-3 степени и 3 степени, регионарный шейный лимфаденит с диаметром лимфатических узлов шеи более 16 мм, реактивное увеличение печени и селезенки, положительные серологические и молекулярно-генетические маркеры инфицированности детей вирусом герпеса человека 6 типа, вирусом Эпштейна-Барр, цитомегаловирусом, высокая частота герпесвирусных микст-инфекций, активные стадии инфекционного процесса герпесвирусной этиологии у трети детей. Возможно, у детей младшего возраста

с ослабленным иммунитетом герпесвирусные инфекции вызывают избыточные реакции иммунной системы, реализующиеся в патогенезе выраженной гипертрофии аденоидов.

ХИРУРГИЧЕСКОЕ ЛЕЧЕНИЕ МЕСТНОРАСПРОСТРАНЕННОГО РАКА ГОРТАНИ, ГОРТАНОГЛОТКИ И ШЕЙНОГО ОТДЕЛА ПИЩЕВОДА: ЛАРИНГОФАРИНГОЗООФАГЭКТОМИЯ

*Рудык А.Н.^{1,2,3}, Сигал Е.И.¹, Шарапов Т.Л.¹,
Хамидуллин Р.Г.¹*

¹ ГАУЗ «Республиканский клинический онкологический диспансер Министерства здравоохранения Республики Татарстан имени профессора М.З. Сигала», Казань, Россия

² Казанская государственная медицинская академия – филиал ФГБОУ ДПО РМАНПО Минздрава России, Казань, Россия

³ Институт фундаментальной медицины и биологии ФГАОУ ВО «Казанский (Приволжский) федеральный университет», Казань, Россия

Введение. Актуальные клинические рекомендации не содержат точных указаний на оптимальную тактику лечения пациентов с местнораспространенными опухолями поражающими шейный отдел пищевода, гортаноглотку и гортань. Наиболее часто данная категория пациентов получает лучевую (ЛТ) или химиолучевую терапию (ХЛТ), при этом результаты лечения пациентов остаются неудовлетворительными. Некоторым пациентам возможно выполнение ларингофарингозоофагэктомии (ЛФЭЭ) с целью улучшения непосредственных и отдаленных результатов, повышения качества жизни.

Цель исследования. Влияние вида лечения, патоморфоза опухоли при выполнении ЛФЭЭ на выживаемость пациентов с местнораспространенным плоскоклеточным раком гортани, гортаноглотки и шейного отдела пищевода.

Материалы и методы: В ГАУЗ РКОД МЗ РТ им. проф. М.З. Сигала с 1992 по 2022 гг. превосходно проведено лечение 126 пациентов с местнораспространенным плоскоклеточным раком шейного отдела пищевода, гортаноглотки и гортани. Хирургическое

вмешательство в объеме ларингофарингоэзофагэктомии после ЛТ и ХЛТ выполнено 71 пациенту (37/52,1% пациентов – рак пищевода, 28/39,4% – рак гортаноглотки, 6/8,5% пациентов – рак гортани). ЛТ и ХЛТ в самостоятельном варианте проведена 55 пациентам с раком шейного отдела пищевода. Проанализированы результаты лечения в зависимости от вида терапии, показаний к оперативному вмешательству, степени патоморфоза опухоли у пациентов с опухолями шейного отдела пищевода.

Результаты. Выполнение ларингофарингоэзофагэктомии при рецидиве рака шейного отдела пищевода демонстрирует лучшие показатели средней продолжительности жизни, по сравнению с предоперационным характером лечения и продолженным ростом опухоли после ЛТ/ХЛТ: 46,0мес., 31,8мес. и 8,5 мес. соответственно ($p=0,771$). Проведение ХЛТ с последующей ЛФЭЭ демонстрирует лучшие показатели средней выживаемости в сравнении с предоперационной ЛТ: 51,2мес. против 29,0мес. ($p=0,043$). Степень патоморфоза опухоли статистически достоверно связана с показателями средней выживаемости – чем выше степень патоморфоза, тем лучше показатели выживаемости: патоморфоз 0 ст – 6,8 мес., патоморфоз 4 ст – 74,0 мес. ($p=0,03$). Показатели средней выживаемости после ЛТ либо ХЛТ без выполнения ЛФЭЭ составляют 14,1 мес. и 17,5 мес. соответственно ($p=0,007$).

Выводы. Не смотря на травматичность и высокий риск развития послеоперационных осложнений, ларингофарингоэзофагэктомии с одномоментной пластикой стеблем желудка показана ряду пациентов с местнораспространенными формами рака гортани, гортаноглотки и шейного отдела пищевода, особенно при прогрессировании заболевания после ЛТ/ХЛТ. При раке шейного отдела пищевода после ЛФЭЭ выполненной по поводу рецидива наблюдаются наилучшие показатели выживаемости – 46,0 мес. ($p=0,771$).

ХЛТ при раке шейного отдела пищевода в предоперационном варианте приводит к увеличению средней выживаемости в отличии от ЛТ ($p=0,043$).

Показатели средней выживаемости при раке шейного отдела пищевода возрастают с увеличением степени лечебного патоморфоза опухоли – чем выше степень патоморфоза после ЛТ/ХЛТ, тем выше показатели средней выживаемости.

Ларингофарингоэзофагэктомия при лечении рака шейного отдела пищевода после ДЛТ/ХЛТ значи-

тельно улучшает результаты выживаемости пациентов по сравнению с ДЛТ/ХЛТ в самостоятельном варианте ($p=0,007$).

ВЫБОР МЕТОДА РЕКОНСТРУКЦИИ ПОЛОСТИ РТА У ОНКОЛОГИЧЕСКИХ ПАЦИЕНТОВ. НЕПОСРЕДСТВЕННЫЕ РЕЗУЛЬТАТЫ

Кравцов С.А., Ильина М.А., Кириллов Н.В., Галкин В.Н.

ГБУЗ «Городская клиническая онкологическая больница № 1 ДЗМ», Москва, Россия

Актуальность. Злокачественные новообразования являются основной причиной выполнения обширных хирургических вмешательств на органах полости рта, в результате которых формируются функционально значимые дефекты. Для обеспечения качества жизни и социальной реабилитации используются различные методы устранения дефектов. Выбор оптимального пластического материала представляет сложную задачу.

Цель. Оценить частоту и эффективность использования основных методов реконструкции тканей полости рта после выполнения обширных орорфациальных резекций пациентам со злокачественными опухолями.

Материалы и методы. В исследование включены 412 пациентов, проходивших лечение в клинике хирургии опухолей головы и шеи ГБУЗ «ГКОБ №1 ДЗМ» г. Москвы с 2011г. по 2022г. Характеристика пациентов: мужчины – 273, женщины – 139; возраст от 31 до 73 лет. У 85% пациентов наблюдалась сопутствующая патология: заболевания сердечно-сосудистой системы (гипертоническая болезнь, ИБС, нарушения ритма сердца, атеросклероз сосудов), эндокринной системы (сахарный диабет 2 типа), ЖКТ (хронический гастрит, хронический панкреатит, желчекаменная болезнь). Распространенность опухолевого процесса была следующей: cT1 – 4, N0-2, M0 – 191 пациент, рецидивные опухоли – 178, остаточные опухоли после консервативного лечения – 29. Дополнительно – 14 пациентам были выполнены отсроченные реконструктивные операции в случаях стойкой ремиссии. Во всех случаях морфологическая структура опухоли была представлена плоскоклеточным раком: языка

– 121, ретромолярной области – 10, дна полости рта – 156, слизистой оболочки щеки – 28, альвеолярного отростка верхней челюсти – 24, нижней челюсти – 43, твердого неба – 8, верхнечелюстной пазухи – 9, ротоглотки – 12 и слизистой нижней губы – 1.

Объем орофациальной резекции включал полное или частичное удаление органов полости рта с резекцией лицевого скелета. В ряде случаев дополнительно удалялись мягкие ткани лица, шеи, различные отделы глотки, гортань.

Применяемые способы реконструкции: микрохирургический – 36 (8,7%), из них – 26 одномоментно и 10 – отсрочено; перемещенными регионарными лоскутами (подбородочный перфорантный, подчелюстной перфорантный, FAMM лоскут) – 66 (16%) из них одномоментно – 66; лоскутом с включением m. Pectoralis Major – 98 (23,8%), из них 96 одномоментно и 2 – отсрочено; слизисто-мышечными лоскутами полости рта – 204 (49,5%), все – одномоментно; протезирование – 8 (2%).

Результаты. Эффективность реконструкции составила 98,3%. Некротические осложнения, которые привели к потере пластического материала, отмечены у 7 пациентов. Из них, после микрохирургической аутоотрансплантации – 1 тромбоз микрососудистого анастомоза (2,8%); при реконструкции с m. Pectoralis Major – полный некроз кожного фрагмента – 2 (2,04%); при реконструкции слизисто-мышечными лоскутами – 4 частичных некроза (1,96%); при использовании регионарных перемещенных лоскутов некротических осложнений не наблюдалось. При протезировании некротические осложнения в ближайшем послеоперационном периоде не зафиксированы. Однако, у 7 пациентов спустя 3,5–4 месяца после эндопротезирования возникало образование свищевого хода или происходила дислокация протеза, что в итоге приводило к вынужденному удалению эндопротеза через 5 месяцев в среднем. Можно предположить, что это связано с трофическими нарушениями тканей в результате проведенной послеоперационной лучевой терапии.

Выводы: Основным вариантом пластического материала в рутинной клинической практике после орофациальных резекций являются слизисто-мышечные лоскуты полости рта. Данный вид лоскутов применим у пациентов с выраженной сопутствующей патологией независимо от распространенности опухолевого процесса.

ВЗАИМОСВЯЗЬ ТОТАЛЬНОЙ АЛОПЕЦИИ И СОСУДИСТОЙ МАЛЬФОРМАЦИИ: СЛУЧАЙНОСТЬ ИЛИ ЗАКОНОМЕРНОСТЬ?

Ф.А. Соловьев¹, И.Ю. Голоусенко¹,

А.М. Соловьев¹, В.А. Рогозина²

¹ ФГБОУ ВО «Московский государственный медико-стоматологический университет им. А. И. Евдокимова» МЗ РФ, Москва, Россия

² ФГАОУ ВО «Первый Московский государственный медицинский университет им. И. М. Сеченова» МЗ РФ, Москва, Россия

Актуальность. Гнездная алопеция (ГА) – хроническое органоспецифическое рецидивирующее аутоиммунное воспалительное заболевание, характеризующееся поражением волосных фолликулов, стойким или временным нерубцовым выпадением волос. В развитии заболевания выделяют генетические факторы и различные экзогенные причины.

ГА является достаточно распространенным видом облысения. Заболеванию подвержены лица всех возрастов, полов и рас. Частота встречаемости составляет примерно 1:1000. ГА в равной степени встречается как у мужчин, так и у женщин. Одной из типичных клинических форм ГА является тотальная алопеция (ТА), проявляющаяся полной утратой волос в области свода черепа.

Капиллярная мальформация (КМ) (синонимы: окципитальная гемангиома, затылочный пламенеющий невус, гигантский голубой невус) является пороком развития сосудов, возникает у 25–40% новорожденных, наследуется по аутосомно-доминантному типу и локализуется преимущественно в области затылка или задней поверхности шеи. Представляет собой бледно-розовые пятна неправильной формы, размеры которых варьируют от миллиметров до десятков сантиметров.

Цель. Определить связь тотальной алопеции и капиллярной мальформации в затылочной области.

Материалы и методы. Объект исследования – 18 пациентов с ТА (5 мужчин и 13 женщин). Средний возраст $35,3 \pm 8,32$ года, длительность заболевания в среднем составляла $16,13 \pm 9,39$ лет. В качестве группы контроля выступали 90 больных со сходным распределением по полу и возрасту, обратившихся к дерматовенерологу по иным причинам, чем выпадение волос.

Результаты. У 17 из 18 пациентов с ТА наблюдались высыпания в области затылка в виде пятен бледно-розового цвета, с неровными очертаниями, размерами от 0,5 до 10 см. При надавливании пятна исчезали. Таким образом, у 17 (94,4%) пациентов была диагностирована капиллярная гемангиома. В контрольной группе КМ встречалась у 9 человек (10%).

У всех больных ГА, помимо тяжелого характера заболевания (тотальная форма алопеции), наблюдалось раннее начало в детском и подростковом возрасте, длительное течение (в среднем 16 лет), отмечалась неэффективность стандартной терапии.

Выводы. Результаты данного наблюдения позволяют говорить о наличии достоверной связи КМ и ТА. КМ может быть ценным маркером и прогностическим фактором, который указывает на развитие более тяжелых форм ГА.

ОТОРИНОЛАРИНГОЛОГИЯ

ОТДАЛЕННЫЕ РЕЗУЛЬТАТЫ ТРАХЕОПИЩЕВОДНОГО ШУНТИРОВАНИЯ С ПРОТЕЗИРОВАНИЕМ В РЕСПУБЛИКЕ БЕЛАРУСЬ

Е.Н. Кузьмин

Минский городской клинический онкологический центр, Минск, Республика Беларусь

Введение. В Республике Беларусь рак гортани (РГ) занимает 2-е место среди новообразований головы и шеи. В 2019 году абсолютное количество пациентов, которым впервые в жизни был установлен данный диагноз, составило 688 случаев, более половины из них (52%) приходится на трудоспособный возраст. У 53,8% пациентов диагностированы 3-4 стадии заболевания. Основным видом радикального хирургического лечения местно-распространенных форм РГ остается ларингэктомия (ЛЭ), приводящая к потере голоса. Пятилетняя выживаемость после радикального лечения составила 50,3%. Трахеопищеводное шунтирование с протезированием (ТПШП) является приоритетным направлением восстановления голосовой функции.

Цель исследования. Изучить отдаленные результаты ТПШП после стандартной и расширенной ЛЭ.

Материалы и методы. Материалом для исследования послужили данные 99 пациентов, которым после проведенного радикального хирургического лечения выполнялось ТПШП, сроки наблюдения за пациентами после протезирования превышали десять лет. Средний возраст составил 57 лет и варьировал от 32 до 82 лет, из них более $\frac{3}{4}$ приходилось на трудоспособный возраст. 59% пациентам ТПШП произведено после стандартной ЛЭ, а 41% – после расширенной (дополнительно резецируется более 3-х колец трахеи, корень языка, боковая стенка глотки и др.). Из них в 23% протезирование выполнялось одномоментно с ЛЭ, в 58% – отсрочено (через 4–34 мес.), в 9% – одномоментно с фарингопластикой кожно-мышечным пекторальным лоскутом (КМПЛ) и в 10% – в промежутке от 2-х мес. до 11-ти лет после фарингопластики. Лучевая терапия (ЛТ) проведена 97 пациентам (двоим не проводилась в связи с отказом): 29% пациентам проведен неполный курс ЛТ в СОД 40–50 Гр, включающий предоперационный у 18% и послеоперационный у 11% пациентов, а 69% – ЛЭ выполнена в связи с рецидивом опухоли после проведенного полного курса ЛТ по радикальной программе в СОД 70 Гр. Для оценки голосовой функции использовались объективные методы акустического анализа голоса, включающие мультипараметровое исследование голоса путем фонетогрфии, определение времени максимальной фонации в секундах; скорости речи (слов/минуту). Определено время функционирования 253 голосовых протезов, которые подверглись замене в связи с нарушением функции защитного клапана. Изучена микробиологическая флора 100 удаленных голосовых протезов в связи с нарушения функции защитного клапана у 52 пациентов. Причем, у 25% пациентов было произведено 3 и более замены, что позволило установить персистирующую микрофлору на голосовых протезах и определить возможные сроки их использования.

Результаты. 93,9% пациентам удалось восстановить удовлетворительный голос в сроки от 2-х до 17 дней, из них у 93% пациентов после стандартной ЛЭ и у 95% – после расширенной, в том числе у всех пациентов после фарингопластики КМПЛ. 10-летняя вероятность использования голосовых протезов составляла 71,7% (95% ДИ [48,8; 100,0]), статистически значимых различий в зависимости от метода протезирования

($p = 0,224$) не выявлено. ЛТ, проведенная пациентам по поводу рака гортани, независимо от времени проведения и суммарной очаговой дозы не влияла на 10-летнюю вероятность использования голосовых протезов ($p = 0,865$), срок службы одного протеза до момента его замены ($p = 0,088$), акустические характеристики голоса. Акустический анализ голоса у пациентов после ЛЭ с ТПШП близок к показателям голоса здорового человека. Медиана времени максимальной фонации практически соответствовала показателю голоса здорового человека (18-20 секунд) и составляла 17,3 с (QI = 13,7; Qu = 22,9), а медиана скорости речи – несколько ниже показателя голоса здорового человека (170-175 слов/мин) – 120,0 слов/минуту (QI = 105,0; Qu = 138,0). Медиана частоты основного тона для нормального режима разговора составляла 195,0 Гц (QI = 156,8; Qu = 238,5), при 115-225 Гц у здорового человека. Медиана силы голоса для нормального режима разговора – 69,0 дБ (QI = 66,5; Qu = 74,5), при 70–75 дБ у здорового человека. Результаты микробиологического исследования пищевода фланца 100 удаленных голосовых протезов показали, что в посевах среди бактериальной флоры преобладала микст-инфекция (64,0%). При этом микроорганизмы в монокультуре были выявлены в 19%, в бактериальной ассоциации – 18% и грибково-бактериальной ассоциации – 63%. Всего было выделено 228 микроорганизмов. Условно-патогенные бактерии выявлялись в 68% случаях, грибковая флора – в 32% случаях. Структура бактериальных возбудителей была представлена бактериями группы кишечной палочки: – 28%; стафилококками – 21%; неферментирующими бактериями – 7,0%; стрептококками – 7,0%. Среди грибковой флоры в структуре возбудителей преобладали дрожжевые грибы рода *Candida* – 37,0%. Из них *S. Albicans* составляли 52%.

Учитывая полученные данные, был разработан комплекс лечебно-профилактических мероприятий, направленный на снижение микробной контаминации в дыхательных и пищеводных путях, включающий применение антимикотических препаратов и антибиотика широкого спектра действия фторхинолонового ряда, что позволило увеличить медиану общего срока службы протеза до 512 дней.

Выводы. Полученные результаты свидетельствуют о том, что применение ТПШП является эффективным и быстрым методом восстановления голосовой функции у пациентов после ЛЭ и фарингопластики

КМПЛ. Голосовые протезы можно использовать на протяжении всей жизни пациента. ЛТ, независимо от подведенной дозы, не влияла на результаты ТПШП. Функциональные характеристики голоса не отличались от показателей голоса здорового человека. Для увеличения сроков функционирования голосовых протезов, необходимо назначать комплекс лечебно-профилактических мероприятий, включающий применение антимикотических препаратов и антибиотика широкого спектра действия фторхинолонового ряда.

РЕЗУЛЬТАТЫ ЛЕЧЕНИЯ ЮНОШЕСКОЙ АНГИОФИБРОМЫ НОСОГЛОТКИ В РЕСПУБЛИКЕ БЕЛАРУСЬ

Кузьмин Е.Н.¹, Акинфеев В.В.²

¹ Минский городской клинический онкологический центр, Минск, Республика Беларусь

² ГУ «Республиканский научно-практический центр онкологии и медицинской радиологии им. Н.Н. Александрова», Минск, Республика Беларусь

Введение. Юношеская ангиофиброма носоглотки (ЮАН) – редкое гиперваскулярное новообразование назофарингеальной локализации. В общей структуре новообразований головы и шеи составляет 0,05%. Встречается преимущественно у юношей в возрасте 14-25 лет. По гистологической структуре является доброкачественной опухолью сложного строения. Обладает агрессивным местодеструктивным ростом с распространением в полость носа, придаточные пазухи, глазницу, деструкцией хрящевой и костной ткани. Частота рецидивов после радикального хирургического лечения достаточна высока и составляет до 30-50%. Особенности топографического расположения опухолей и вариабельность их пространственной конфигурации, а также угроза массивной интраоперационной кровопотери ограничивают возможность выполнению радикального хирургического вмешательства.

Цель работы. Изучить отдаленные результаты лечения ЮАН.

Материалы и методы. За период с 2001 по 2021 гг. в Республике Беларусь диагноз ЮАН был установлен у 53 пациентов мужского пола в возрасте от 4 до 29 лет, средний возраст составлял 15,5 лет. У 79% пациентов

диагноз установлен во II – IIIa стадии заболевания. Основным клиническим проявлением ЮАН в 100% случаев была заложенность носа. Рецидивирующие носовые кровотечения отмечены только у 41,6% пациентов. Время от начала заболевания до постановки диагноза варьировало от 1 до 35 месяцев, в среднем составляло почти 7,8 месяцев. Хирургическое лечение произведено 47 (88,7%) пациентам, из них: наружным доступом – 42 (89,4%) пациентам, эндоназальным – 5 (10,6%) пациентам (данный метод начал применяться с 2020 года). Основным хирургическим вмешательством являлась ринотомия по Денкеру, выполнена у 33 (70,2%) пациентов, остеотомия по Ле Фор I – у 5 (10,6%), ринотомия по Веберу–Фергюссону – 3 (6,4%), по Ружу – 1(2,2%). Опухоль удалялась единым блоком. Лучевая терапия проведена 6 (11,3%) первичным пациентам с опухолями больших размеров и 1 (7,7%) в связи с рецидивом ЮАН с вовлечением ВСА. 7 (53,8%) пациентам выполнено удаление рецидива опухоли хирургическим методом (из них двум эндоназальным доступом). До проведения запланированного хирургического лечения, с целью снижения ожидаемой интраоперационной кровопотери, 50 (94,3%) пациентам выполнялась эмболизация питающих опухоль сосудов. Выполнено 63 эмболизации.

Результаты. Осложнений при выполнении оперативных вмешательств не наблюдалось, у 2 (3,3%) пациентов после эмболизации питающих опухоль сосудов были преходящие ишемические осложнения со стороны сосудов головного мозга. Гемотрансфузии в интраоперационном и раннем послеоперационном периоде не проводились. Медиана интраоперационной кровопотери при операциях после предоперационной эмболизации составляла 190,0 мл (QI = 80,0; Qu = 400,0). Сроки наблюдения варьировали от 18 месяцев до 20 лет. Рецидив заболевания выявлен у 13 (24,5%) пациентов в сроки от 6 месяцев до 3-х лет после проведенного лечения. Из них, у 5 (38,5%) пациентов при динамическом наблюдении отмечен спонтанный регресс опухоли после достижения половой зрелости.

Выводы. Хирургическое удаление ЮАН является основным методом лечения этой редкой патологии. Проведение предоперационной эмболизации позволяет выполнять хирургическое лечение в условиях минимальной интраоперационной кровопотери, без гемотрансфузии. Остаётся проблемой высокая частота рецидивов опухоли после хирургического лечения, а также длительный срок до установки правильного

диагноза. Исходя из этого лечение пациентов с ЮАН должно включать междисциплинарный подход и проводиться в специализированных учреждениях, оснащенных необходимым оборудованием и имеющих опыт выполнения данных оперативных вмешательств.

РАСПРОСТРАНЕННОСТЬ И СТРУКТУРА ДОБРОКАЧЕСТВЕННЫХ НОВООБРАЗОВАНИЙ ЛОР-ОРГАНОВ У ДЕТЕЙ СТАВРОПОЛЬСКОГО КРАЯ

Нечаева М.Н., Молнар С.М.,

Гладкобородова О.А., Рахманкулова Г.Г.

ГБУЗ АО «Северодвинская городская клиническая больница № 2 скорой медицинской помощи», Северодвинск, Россия

ГБУ АО «Архангельский клинический онкологический диспансер», Архангельск, Россия

Актуальность. Улучшение качества оказываемой специализированной медицинской помощи детям является первоочередной задачей здравоохранения. В настоящее время отмечается рост числа новообразований у детей по наблюдениям российских и зарубежных оториноларингологов. В доступных нам литературных источниках отмечено, что распространенность доброкачественных новообразований ЛОР-органов составляет от 0,5% до 2,5% всех больных с ЛОР-патологией [1,2].

Диагностика данной патологии зависит от квалификации врача, а также возможности использования современных методов исследования: эндофиброскопии, компьютерной и магнитно-резонансной томографии, цитологического и гистологического исследований.

Клинические проявления напрямую связаны с локализацией новообразования, его размерами и клеточной структурой[1,2]. Доброкачественный характер новообразований зачастую имеет условный характер, так как некоторые из них имеют тенденцию к озлокачествлению, могут прорасти рядом расположенные органы, вызывая опасные для жизни осложнения.

Крюков А.И., Носуля Е.В. С со авторами, 2019 в своих работах отмечали, что несмотря на многочисленные методы лечения доброкачественных новообразований(хирургический, лучевой, криохирургический, электрохирургический, лазерный, ультраз-

вуковой, результаты оставляют желать лучшего, так как велик процент рецидивов опухолей и осложнений в процессе операции.

Распространенность новообразований ЛОР-органов у детей Ставропольского края изучена недостаточно. В доступных нам источниках мы не нашли информации о распространенности и структуре доброкачественных новообразований ЛОР-органов у детей Ставропольского края, что и определило цель нашего исследования.

Цель исследования. Описать частоту встречаемости и структуру заболеваемости доброкачественными новообразованиями ЛОР-органов детского населения Ставропольского края за период с января 2019г. по август 2022г. по данным госпитализаций в оториноларингологическое отделение ГБУЗ СК «КДКБ» г. Ставрополя.

Материалы и методы исследования. Мы провели ретроспективный анализ заболеваемости 5655 пациентов в возрасте от 0 до 18 лет Ставропольского края, находившихся на лечении в отделении оториноларингологии ГБУЗ СК «КДКБ» в указанный период времени. Проводился анализ этиологических факторов возникновения данной патологии. Всем детям проводился полный осмотр лор-органов, включая эндоскопический. При необходимости назначались КТ и МРТ исследования. Материал полученный во время операции отправлялся на гистологическое исследование.

Результаты. Всего было пролечено 5655 детей. из которых с доброкачественными новообразованиями было 40 пациентов. Это составляет 0.7% всех больных с патологией лор-органов. Из них 22 мальчика (55%), 18 девочек (45%).

По возрастным группам дети распределились следующим образом: от 0 до 3 лет – 5 детей, от 3 до 7 лет – 8, от 7–15 лет – 16, от 15 до 18 лет – 11.

По районам Ставропольского края пациенты распределились следующим образом: по 2 ребенка (по 5%) из Александровского, Грачевского, Красногвардейского, Ипатовского, Степновского, Туркменского. По 3 пациента (по 7.5%) из Минераловодского, Новоалександровского, Шпаковского, г. Невинномыска и г. Ставрополя. По одному (по 2,5%) из Труновского, Арзгирского, Изобильненского, Левокумского, Петровского, Предгорного, Буденновского.

Значимых этиологических факторов не было достоверно выявлено.

Все дети были прооперированы. В 2019 г. было прооперировано 17 детей (40%), среди них 10 мальчи-

(59%) и 7 девочек (41%). В 2020 г. – 6 детей (15%), мальчиков было 3 (50%) и 3 девочки (50%). В 2021 г. – 13 человек (32,5%), мальчиков 7 (54%) и 6 девочек (46%). С января по август 2022 г. всего прооперированы 4 ребенка (10%), два мальчика и две девочки (по 50%).

За исследуемый период времени отмечалось стабильное обращение пациентов с новообразованиями ЛОР-органов. Частота заболеваемости отмечена выше у мальчиков- 55% от общего количества детей.

Среди диагностированной патологии по результатам гистологического исследования получены следующие результаты. Ушные привески у 6 человек, фиброзный полип наружного слухового прохода и фиброзный полип носа у двоих, плоскоклеточная папиллома мягкого неба у 6, юношеская ангиофиброма носоглотки у двоих, эпителиома Малерба у двоих, полипы носа и придаточных пазух носа у 10, гемангиома носоглотки, кавернозная ангиома носоглотки, ангиофибросантома носа по одному пациенту. Переходноклеточный полип носоглотки и перегородки носа были найдены у одного ребенка. Среди новообразований уха диагностированы: фиброэпителиальный полип н.с.прохода, гемангиома кожи мочки уха, трихогенная придаточная опухоль (гамартома) мочки уха, пиломатриксомы кожи ушной раковины, меланцитарный невус по одному пациенту. Лимфоэпителиальный полип и переходноклеточный полипы у двоих детей.

Выводы:

- за последние годы отмечается стабильная частота обращаемости детей с доброкачественными новообразованиями ЛОР-органов.
- специализированная стационарная помощь детям с доброкачественными новообразованиями востребована среди пациентов Ставропольского края.
- частота заболеваемости доброкачественными новообразованиями детей Ставропольского края 0,7% от общего количества стационарных больных соотносима со статистическими данными по Российской Федерации.
- доброкачественные новообразования чаще встречаются у мальчиков (55%).
- структура доброкачественных новообразований разнообразна по гистологическим характеристикам
- онкологическая настороженность в раннем выявлении новообразований у детей актуальна и своевременна.

Литература

- 1.Крюков А.И., Носуля Е.В., Ким И.А., Перич Б. Доброкачественные опухоли и опухолеподоб-

ные заболевания синоназальной области у детей. Российская ринология. 2019;27(1):41-48.

2. Лопатин, А.В. Доброкачественные новообразования мягких тканей головы и шеи у детей. Head and Neck/ Голова и шея. Российское издание. Журнал Общероссийской общественной организации Федерация специалистов по лечению заболеваний головы и шеи. 2016. №4. С. 72.

РЕАЛИЗАЦИЯ ПРОИЗВОДСТВЕННОГО РИСКА ПОТЕРИ СЛУХА У РАБОТНИКОВ УРАНОДОБЫВАЮЩЕГО ПРОИЗВОДСТВА

Панкова В.Б., Федина И.Н. Серебряков П.В., Сааркоппель Л. М., Бомштейн Н.Г. ФГУП ВНИИЖГ Роспотребнадзора, ФГБНУ НИИ МТ им. Н.Ф. Измерова, ФГБУ НМИЦО ФМБА РФ, ГБОУ ДПО РМАНПО МЗ РФ, Москва, Россия

Обеспечение медицинской составляющей безопасности производства, сохранение здоровья и профессионального долголетия трудящегося контингента являются приоритетными задачами современной медицины труда. В этой связи здоровье работников организаций отдельных отраслей экономики с особо опасными условиями труда имеет большую медико-социальную и экономическую значимость.

Для реализации данных задач необходимы прогноз, определение, и профилактика производственного риска нарушений организма работающих лиц, подвергающихся воздействию вредных и неблагоприятных производственных факторов.

В современной структуре профессиональной заболеваемости работников страны наибольший удельный вес занимает профессиональная тугоухость, развивающаяся от воздействия производственного шума, превышающего допустимые санитарно-гигиенические параметры.

Работники основных подземных профессий уранодобывающих производств в процессе труда подвергаются воздействию производственного шума, источниками которого являются вентиляторы местного проветривания, погрузо-доставочные машины, перфораторы, лебёдки, выполнение крепёжных работ (распиловка лесоматериалов, работа отбойным молотком и пр.). В условиях интенсивного шума подземные проходчики и рабочие очистного забоя работают 60–70% рабочего времени. Рассчитанный среднесменный эквивалентный

уровень звука за смену составляет 104,3 дБА, (при ПДУ 80 дБА, что характеризует класс условий труда по данному фактору как вредный, обуславливающий априорный риск неблагоприятного специфического воздействия на орган слуха.

Показатели потери слуха, вызванных воздействием шума, среди работников изучаемого производства имели положительную динамику, от максимальных значений 55,4% в 1990-1994гг, до 9,7% в 2015-2019гг.

Таким образом, проводимые современные технические, организационные и санитарно-гигиенические мероприятия позволили снизить производственный риск шумового воздействия на орган слуха работников.

ФЛЕГМОНЫ ШЕИ. ДИАГНОСТИКА И ТАКТИКА ЛЕЧЕНИЯ

Аревина В.Е., Егоров В.И., Мустафаев Д.М. ГБУЗ МО МОНИКИ им. М.Ф. Владимирского, Москва, Россия

Актуальность. Флегмона шеи – острое разлитое гнойное воспаление клетчаточных пространств шеи, которое встречается в 10–12% среди всех гнойно-воспалительных оториноларингологических заболеваний. Число новых случаев остается на высоком уровне и имеет тенденцию к увеличению, что обусловлено рядом причин: изменилась патогенность и вирулентность микроорганизмов; возросла их резистентность к антибиотикам; в значительной мере изменилась иммунологическая реактивность макроорганизма; низкий уровень профилактики ЛОР-заболеваний и несвоевременная санация полости рта; позднее обращение за медицинской помощью.

Пациент с подозрением на флегмону шеи должен быть госпитализирован в ЛОР-отделение. В качестве диагностики проводятся следующие клинико-лабораторные исследования: общий анализ крови (где чаще всего выявляется лейкоцитоз); биохимический анализ крови (где выявляется повышение С-реактивного белка, наблюдается и на фоне нормального количества лейкоцитов); состояние кислотно-щелочного состава крови; уровень прокальцитонина в крови; компьютерная томография шеи и органов грудной клетки с контрастированием; при отсутствии возможности проведения компьютерной томографии, рентгенография (рентгенография шеи по Земцову и обзорная

рентгенография грудной клетки и средостения в двух проекциях). После того, как диагностирована флегмона шеи, проводится следующее комплексное лечение: хирургическое лечение с адекватным дренированием; антибактериальное лечение; дезинтоксикационное лечение; мероприятия, направленные на восстановление гомеостаза основных функциональных систем организма; иммунокорректирующая терапия (по показаниям); общеукрепляющее и стимулирующее лечение, включающее воздействие физическими факторами; адекватное ведение раны в послеоперационном периоде. Учитывая наличие у пациента с флегмоной шеи таких симптомов как, нарушение функции глотания, дыхания, тризм жевательных мышц, сужение просвета рото-и гортаноглотки, показана интубация трахеи врачом-эндоскопистом, при выраженном затруднении дыхания и невозможности интубации показана превентивная трахеостомия. Экстубация данных пациентов происходит в условиях реанимации под эндоскопическим осмотром, не ранее чем на вторые сутки.

Заключение: 1) Течение воспалительных заболеваний ЛОР-органов с осложнением в виде флегмоны шеи является показанием для лечения пациента в ЛОР-стационаре. 2) Флегмоны шеи тонзиллогенного генеза имеют глубокую локализацию, в связи с чем симптоматика тонзиллогенной флегмоны шеи маскируется клиникой течения первичного воспалительного заболевания. 3) Вскрытие флегмоны шеи рекомендуется проводить только под общей анестезией. 4) При вскрытии глубокой флегмоны шеи требуется проводить ревизию магистрального сосудисто-нервного пучка шеи. 5) Интубацию пациентов с затруднением дыхания выполняют под контролем фиброскопа, при невозможности выполняют превентивную трахеостомию. 6) Контроль эффективности лечения проводится на основании изучения динамики общих и местных клинических проявлений заболевания и изучения основных показателей гомеостаза.

РОЛЬ МРТ ПРИ ОДНОСТОРОННЕЙ СЕНСОНЕВРАЛЬНОЙ ТУГОУХОСТИ ДЛЯ ДИАГНОСТИКИ ВЕСТИБУЛЯРНОЙ ШВАННОМЫ

Полякова С.Д.¹, Некрасова Е.А.¹,
Емельянов Д.Д.², Батенева Н.Н.¹, Ларичева О.Б.²
¹ Воронежский государственный

медицинский университет им. Н.Н. Бурденко,
Воронеж, Россия

² Воронежская областная клиническая
больница №1, Воронеж, Россия

Актуальность. Различают два основных вида нарушений слуха: сенсоневральные и кондуктивные. Сенсоневральная тугоухость является распространенным заболеванием, которое возникает в результате повреждения внутреннего уха более чем в 95% всех случаев, однако ретрокохлеарные нарушения слуха встречаются редко и не могут быть дифференцированы от кохлеарных нарушений только по клиническим симптомам. Односторонняя тугоухость влечет за собой множество проблем со слухом на протяжении всей жизни больных. В большинстве случаев кондуктивная глухота имеет легко определяемую этиологию. Напротив, односторонняя сенсоневральная тугоухость требует более тщательного и обширного исследования. Этиологию асимметричной сенсоневральной тугоухости часто трудно определить, поскольку причиной потери слуха может быть широкий спектр патологических процессов. Наиболее частыми причинами односторонней сенсоневральной тугоухости могут быть внезапная глухота, болезнь Меньера и опухоли мостомозжечкового угла. Особого внимания требует ранняя диагностика вестибулярной шванномы или других поражений в области внутреннего слухового прохода или мостомозжечкового угла. Хотя протоколы скрининга асимметричной сенсоневральной тугоухости получили широкое распространение, показания к проведению МРТ для исследования одностороннего шума в ушах или асимметричной вестибулярной дисфункции четко не определены.

Цель исследования. Оценить диагностическую ценность МРТ для раннего выявления вестибулярных шванном.

Пациенты и методы исследования. В период с 2019 г. по 2022 г. в отделении отоларингологическом №2 ВОКБ№1 находилось 15 больных с односторонней идиопатической сенсоневральной тугоухостью, головокружением разной степени выраженности, в возрасте от 18 до 30 лет – 6 человек, от 30 до 40 лет – 5, от 40 до 60 лет – 4. Длительность заболевания у 11 пациентов составила от 3 до 5 дней, у 2 пациентов – 7-10 дней, у остальных – 1 месяц. Всем больным проводилось аудиометрическое обследование на аудиометре GSI 61 на частотах от 500 Гц до 12 кГц, тимпанометрия,

дуплексное сканирование брахиоцефальных артерий, МРТ головного мозга (области мосто-мозжечкового угла) на аппарате General Electric Signa Voyager 1.5 T. Больные консультированы неврологом.

Результаты. При аудиологическом обследовании повышение порогов восприятия костной проводимости I-II степени имело место у 13 обследованных, III-IV степени – у 2.

Дуплексное сканирование брахиоцефальных артерий: у 14 больных имело место нарушение кровотока контралатеральных сосудов, деформация позвоночных артерий с дефицитом кровотока по ним, у одного обследованного гемодинамически значимых поражений сонных и позвоночных артерий не выявлено.

Проведенное МРТ исследование области внутренних слуховых проходов у 13 больных патологии не выявило. Заключение невролога: дисциркуляторная энцефалопатия 1 ст., ангио-вестибулярный криз с выраженными вестибулярными нарушениями. У одного больного в полости внутреннего слухового прохода передняя нижняя мозжечковая артерия образовывала петлю, тесно прилегая к лицевому и преддверно-улитковому нерву (нейроваскулярный конфликт). У мужчины 24 лет, со случайно выявленной во время медицинского осмотра сенсоневральной тугоухостью, в области левого мостомозжечкового угла выявлено объемное образование, размером 30x31x23мм (рисунк1,2). Внутренний слуховой проход расширен до 10 мм. При вестибулярном обследовании – легкое снижение вестибулярной функции слева: спонтанный нистагм отсутствует, вестубулоокулярные рефлекссы сохранены, позиционные пробы отрицательные, координационные пробы выполняет, проба Хальмаги ± слева, PNuHS→4°1 ст., PNuHD←6°.

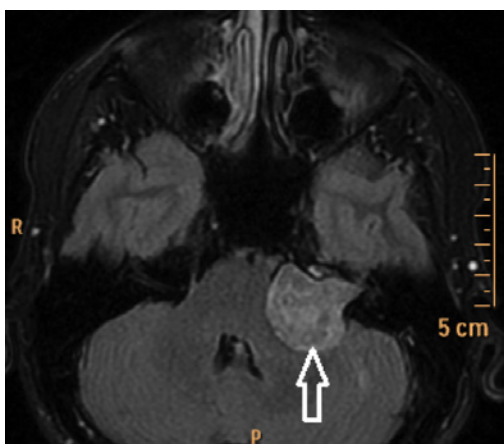


Рис. 1. Аксиальный срез

В области левого мостомозжечкового угла визуализируется объемное образование, исходящее из внутреннего слухового прохода, имеющее неоднородный, преимущественно гиперинтенсивный МР-сигнал по T2FLAIR.

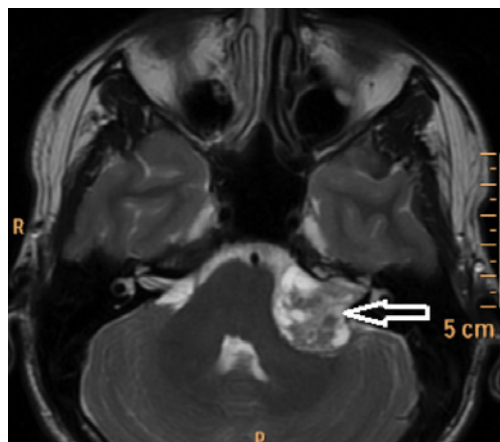


Рис. 2. Аксиальный срез.

В режиме T2ВИ прослеживаются гиперинтенсивные включения в объёмном образовании.

Выводы. Использование МРТ способствует выявлению патологических состояний во внутреннем ухе пациентов при оценке малозаметных микроструктурных аномалий центрального слухового тракта при идиопатической сенсоневральной тугоухости, что обосновывает необходимость МРТ обследования всех пациентов с односторонней потерей слуха.

ГЕАНГИОМЫ УШНОЙ РАКОВИНЫ В ДЕТСКОМ ВОЗРАСТЕ: КЛИНИЧЕСКИЙ СЛУЧАЙ

Вергасов А.М., Мещерякова Н.В.,
Кияшкин Р.С.
ГБУЗ СК «КДКБ», Ставрополь, Россия

Гемангиомы ушной раковины у детей являются достаточно редко встречаемым заболеванием.

Гемангиома (от греч. *haima* – кровь + *angeion* – сосуд + *-ома*) – это доброкачественная опухоль, состоящая из самостоятельно инволюционирующих эндотелиальных клеток кровеносных сосудов.

Гемангиомы занимают второе место по частоте встречаемости доброкачественных новообразований наружного уха у детей, после плоскоклеточных папиллом.

Образования наружного уха ведут к косметическому дефекту и могут нарушить правильное функционирование органа, в частности обтурируя наружный слуховой проход.

Пациенты с гемангиомами наружного уха часто предъявляют жалобы на кровотечение из опухоли, даже при малейшей травматизации. В ряде случаев имеют достаточно быстрый рост и ухудшают качество жизни пациента.

В данной работе нами представлено описание клинического случая пациента со смешанной (капиллярно-кавернозной) гемангиомой ушной раковины, подтвержденной гистологическим исследованием. Приводятся данные клинической картины заболевания, методы диагностики и лечения пациента.

СИНДРОМ КОСТЕНА У ДЕТЕЙ

*Маркова М.В., Таварткиладзе Г.А.
ФГБОУ ДПО Российская медицинская академия
непрерывного профессионального образования
Минздрава России, Москва, Россия*

Синдромом Костена принято считать дисфункцию височно-нижнечелюстного сустава, которая в большинстве случаев развивается при ослаблении связочного аппарата сустава, приводящего к деформации суставных головок, в результате чего образуется его тугоподвижность. Данное заболевание может быть вызвано неправильной зубной окклюзией, что в детском возрасте выражается изменением нагрузки на сустав, возникающей по причине кариеса, частичной или тотальной потери зубов, повышенной их стираемости или подвижности, особенно часто при дифиодонтии или травмах, а также в результате изменения прикуса или неправильной санации. При движениях измененной суставной головки возможны нарушения дренажной функции слуховой трубы, влияние на подвижность барабанной перепонки и давление на ушно-височный нерв и, как следствие, нарушения слуха.

В период 2017–2020 гг. под наблюдением детского оториноларинголога амбулаторно находились 26 детей в возрасте от 6 до 14 лет, которые предъявляли жалобы на ушную боль или нарушения слуха, в том числе с повторяющимися эпизодами, что служило поводом для ежедневного неоднократного обращения к специалисту. 100% детей четко указывали на ушную боль,

7 (27%) отмечали снижение слуха, 3 (11,5%) – временное головокружение. Все дети осмотрены оториноларингологом в день обращения, признаки катара отсутствовали, пальпация и перкуссия области ушной раковины и заушной области были безболезненны. Всем детям проведены тимпанометрия и регистрация задержанной вызванной отоакустической эмиссии – патологии не выявлено. Все обратившиеся осмотрены неврологом, невралгия лицевого нерва исключена. В дальнейшем диагностикой и лечением синдрома Костена занимались ортодонты. 20 детям произведена санация полости рта, пришлифованы пломбы, установлены пластины для коррекции прикуса, 6 человек получили лечение кинезиотерапевта с выздоровлением. У 77,9% детей были обнаружены патология опорно-двигательного аппарата, а также имелись преходящие функциональные изменения в среднем ухе, которые демонстрировали зависимость от позуры, тем самым подтверждали факт влияния миофасциальных связей на подвижность барабанной перепонки.

Отмеченная нами корреляция свидетельствует о взаимосвязи заболеваний ЛОР-органов не только с дисфункцией височно-нижнечелюстного сустава, но и с ортопедической патологией, что не позволяет говорить о синдроме Костена у детей как о случайности и требует дополнительных обследований.

ПЕРИЛИМФАТИЧЕСКИЕ ФИСТУЛЫ ОКОН ЛАБИРИНТА. НАШ ОПЫТ ЛЕЧЕНИЯ

*Пустовит О.М., Егоров В.И.
ГБУЗ МО «Московский областной
научно-исследовательский институт
им. М.Ф. Владимирского», Москва, Россия*

Перилимфатическая фистула лабиринта (ПФЛ) – аномальное сообщение между перилимфатическим пространством внутреннего уха и барабанной полостью, приводящее к нарушению гомеостаза лабиринта.

Данное состояние может быть врожденным или приобретенным в результате травм, операций, хронического воспаления, резкого повышения внутричерепного давления. Обычно ПФЛ расположены в окнах лабиринта (овальном или круглом), но бывают и другие локализации. Это отологическое расстройство сопряжено с появлением слуховых и/или вестибулярных симптомов. ПФЛ часто представляет диагностическую дилемму

из-за отсутствия окончательных критериев. Среди дифференциальных диагнозов ПФЛ – болезнь Меньера, доброкачественное пароксизмальное позиционное головокружение (ДППГ), воспалительные процессы внутреннего уха, опухоль, расстройства центральной нервной системы. Чтобы заподозрить ПФЛ необходимо проводить тщательный сбор жалоб и анамнеза. Проведение ряда проб: фистульная проба, симптом Хеннебера, симптом Туллио, – помогают навести на мысль о наличии ПФЛ. Могут быть полезны и ряд аудиологических приемов: тест Фразера, тест с наклоном (все тесты считаются положительными при изменении порогов слышимости не менее чем на 10 дБ и не менее чем на 2-х частотах). В литературе также описывают возможность обнаружения специфического для перилимфы белка – cochlin-tomoprotein у пациентов с ПФЛ. Большую диагностическую ценность имеет РКТ и МРТ. Однако, во всех случаях окончательное слово остается за эксплоративной тимпанотомией, которая имеет наиболее точный диагностический характер.

За 2015–2022 г.г. на базе оториноларингологического отделения МОНИКИ им. М. Ф. Владимирского мы обследовали и пролечили 12 пациентов с жалобами на эпизоды системных и смешанных головокружений, флюктуирующее сенсоневральное снижение слуха на одно ухо, шум в нем. У 8 пациентов был «травматический» анамнез, у 4-х явного провоцирующего фактора выявлено не было. Пациенты до обращения к нам прошли курс консервативной терапии без эффекта. На догоспитальном этапе этим пациентам были проведены аудиологические тесты, которые позволили заподозрить ПФОЛ. Также в предоперационном периоде всем пациентам была выполнена КТ височных костей. Всем пациентам была предложена диагностическая тимпанотомия. Цель – поиск наличия или отсутствия ПФОЛ. При ревизии барабанной полости у 7 пациентов мы обнаружили истечение перилимфы. Этим пациентам выполнена пластика ПФОЛ аутожировым трансплантатом. У 5 пациентов во время диагностической тимпанотомии перилимфа в барабанной полости не определялась. Однако, в области подножной пластинки в двух случаях визуализировался дефект костной структуры, покрытый тончайшей пленчатой мембраной, а у трех пациентов на фоне адгезивных процессов имелись небольшие спаечные образования, которые интимно покрывали незначительное выбухание слизистой оболочки над плоскостью подножной пластинки. Хирургические действия были однотипны: после максимально возможного освобо-

ждения стремени, практически- его дезэпителизации, при этом всегда начиналась перилимфоррея, на подножную пластинку помещался аутожировой трансплантат. По сути дела, в таких случаях мы ПФОЛ, во время операции, временно переводим из разряда «парадоксальных» в категорию открытых. Обоснование такой тактики заключается в том, что после пластики вместо уложенного трансплантата, в конечном итоге образуется рубцовая ткань, менее подверженная к смещению постоянным внутрилабиринтным гидродинамическим колебаниям и более устойчивая к проникновению через нее возможных инфекционных агентов.

В послеоперационном периоде все пациенты отметили исчезновение вестибулярной симптоматики. Два пациента отметили субъективное улучшение слуха. Срок наблюдения составляет от 6 до 18 месяцев.

АКТУАЛЬНОСТЬ ПРОБЛЕМЫ МИРИНГОПЛАСТИКИ

Цыдыпова Д.А., Исаченко В.С.

ФГБУ «Санкт-Петербургский НИИ уха горла носа и речи» Минздрава России, Санкт-Петербург, Россия

Актуальность. В настоящее время в отоларингологии применяют множество способов пластики дефектов барабанной перепонки и успешное выполнение мирингоплатики является важным завершающим этапом тимпанопластики. Выполнение мирингоплатики является ключевым этапом оперативного лечения хронического гнойного среднего отита для выполнения которой необходим комплексный подход. Однако следует отметить, что процесс заживления длительный, при рубцевании происходит рассасывание коллагеновых волокон. Выявляется неполное приживление трансплантата и стойкое закрытие дефекта наблюдается не всегда, что является актуальной проблемой.

Цель исследования. Повышение эффективности приживления тканей при пластике барабанной перепонки у больных с хроническим гнойным средним отитом.

Задачи исследования: произвести анализ литературных источников по методам пластики дефекта барабанной перепонки, вариантам перемещения лоскута кожи наружного слухового прохода, изучить особенности приживления тканей наружного слухового

прохода при мирингопластике, видов и длительности тампонад наружного слухового прохода, и применение местных лекарственных препаратов.

Материал и методы исследования. В процессе изучения данной проблемы при хроническом гнойном среднем отите и методов его более эффективного хирургического лечения были проанализированы результаты проведенных тимпанопластик.

Среди значительного количества хирургических доступов и вариантов пластик барабанной перепонки можно принципиально выделить: заушный и эндоуральный доступы; и два вида пластик дефектов барабанной перепонки: *underlay* и *overlay*. Метод *inlay* применяется в крайне ограниченных случаях, когда дефект барабанной перепонки не превышает 1–2 мм.

Задача мирингопластики – воссоздание тимпанальной мембраны, которая находится на границе двух воздушных пространств: среднего уха и слухового прохода, имеющего из всей площади порядка 9 мм очень ограниченную площадь контакта с костной стенкой слухового прохода и молоточком. В случае отсутствия слуховых косточек новая (неотимпанальная) перепонка может опираться на имплант слуховых косточек. Дефект возможно заместить различными ауто или аллотрансплантатами, также латерально размещаются или кожные лоскуты или кожные трансплантаты. Применяется длительная протекторная тампонада наружного слухового прохода минимум на четырнадцать суток.

Нами выявлен ряд ключевых факторов успешного выполнения мирингопластики: успешного замещения дефекта среднего слоя тканью, имеющую схожую структуру с фиброзным слоем; формирование условий для успешной васкуляризации кожных лоскутов или свободных кожных трансплантатов и поддержание в области неотимпанальной мембраны стерильных условий.

Перемещенная или пересаженная ткань проходит несколько стадий приживления: фаза плазменной циркуляции до 3-х суток; фаза ревазуляризации от 24 часов до 10 суток; фаза организации от 4-х до 4–6 недель. Таким образом, продолжительность периода тампонады составляет 14 суток. Для уменьшения этого периода видится перспективным, применение полимеров для профилактики послеоперационных осложнений, т.к. в большинстве случаев использования сорбентов приводит к нейтрализации токсических веществ, снижению интенсивности размножения микроорганиз-

мов в ране, к отчетливому дегидратационному эффекту, заметно снижающему отек окружающих тканей уже в первые часы после применения сорбента.

ЭФФЕКТИВНОСТЬ МАСТОИДОПЛАСТИКИ ПРИ ХИРУРГИЧЕСКОМ ЛЕЧЕНИИ ХРОНИЧЕСКОГО ГНОЙНОГО СРЕДНЕГО ОТИТА

Морозов И.И.^{1,2}, Горбунова Н.В.², Широкая А.В.²

*¹ Кафедра оториноларингологии Медицинского института непрерывного образования при ФГБОУ ВО «РОСБИОТЕХ», Москва, Россия
² ФКУЗ Главный клинический госпиталь МВД России, Москва, Россия*

Облитерация сосцевидного отростка проводится для уменьшения «мертвого» пространства в полости сосцевидного отростка, профилактики формирования ретрационных карманов и рецидива холестеатомы.

Цель исследования: оценка отдаленных результатов мастоидопластики костной стружкой у пациентов с ХГСО при первичных saniрующих операциях.

Материалы и методы: проведено хирургическое лечение 38 первичных пациентов с ХГСО и склеротическим типом строения сосцевидного отростка. Проводилась оценка анатомических и функциональных результатов по данным отоскопии, аудиометрии, МСКТ височных костей.

Результаты: удовлетворительный анатомический результат получен в 84% (32 пациента), неудовлетворительный в 16% (6 пациентов), среди них 1 рецидив холестеатомы, 3 случая частичного лизиса костно-пластического материала с формированием ретрационных карманов, 2 случая формирования частичной фиброзной атрезии наружного слухового прохода. По данным аудиометрии через 1 год у 16 пациентов (42%) костно-воздушный интервал на уровне 0–10 дБ, у 14 (36%) 10–20 дБ, у 4 (11%) 20–30 дБ, более 30 дБ у 4 пациентов (11%). Среднее значение воздушно-костного интервала до операции 26,7±10,9 дБ, после операции 20,8±10,8 дБ (P<0,05).

Заключение. Методика мастоидопластики с использованием костной стружки при первичных saniрующих операциях у пациентов со склеротическим строением сосцевидного отростка, ХГСО и холестеатомой показала высокую эффективность и позволяет в 84%

добиться удовлетворительных анатомических и функциональных результатов.

БАЛЛОННАЯ ДИЛАТАЦИЯ СЛУХОВОЙ ТРУБЫ ПРИ ИЗОЛИРОВАННОЙ ДИСФУНКЦИИ СЛУХОВОЙ ТРУБЫ

Морозов И.И.^{1,2}, Горбунова Н.В.², Широкая А.В.²

¹ Кафедра оториноларингологии Медицинского института непрерывного образования при ФГБОУ ВО «РОСБИОТЕХ», Москва, Россия

² ФКУЗ Главный клинический госпиталь МВД России, Москва, Россия

Баллонная дилатация слуховой трубы (БДСТ) является перспективным методом лечения дисфункции слуховой трубы (ДСТ). Частота встречаемости изолированной дисфункции слуховой трубы (СТ) у взрослых составляет 4,6%, поэтому в литературе представлены единичные исследования БДСТ при данной патологии.

Цель. Оценка эффективности БДСТ при изолированной ДСТ у взрослых пациентов.

Материалы и методы. Проведено лечение 14 взрослым пациентам с изолированной ДСТ (всего 18 случаев ДСТ) и клиническими проявлениями не менее 3 месяцев, при отсутствии при отсутствии эффекта от консервативной терапии. В 7 случаях (50%) пациентам ранее проводилось шунтирование барабанной полости. Пред- и послеоперационное обследование включало: отоскопию, тимпанометрию, аудиометрию, анкету ETDQ-7. Контрольные сроки осмотра пациентов составляли 2, 6 и 12 месяцев после БДСТ.

Результаты. Во всех 18 случаях через 2 месяца после БДСТ регистрировалась тимпанограмма типа А и отсутствие костно-воздушного интервала на аудиограмме. Результаты ETDQ-7 в пределах нормы выявлены у 14 из 18 случаев (77,7%) через 2 месяца после БДСТ, через 6 месяцев у 16 из 18 (88,9%), через 12 месяцев у 17 из 18 (94,4%), различие результатов до и после операции было статистически значимым ($P < 0,05$). Только 1 пациент отметил отсутствие изменений в своем состоянии. Осложнений БДСТ не отмечено.

Выводы. БДСТ продемонстрировала эффективность в 94,4%. Изолированная ДСТ является показанием для БДСТ при отсутствии эффекта от консервативной терапии более 3 месяцев, при наличии объективных

признаков отрицательного давления в среднем ухе и по данным анкеты ETDQ-7, а также при отрицательных результатах лечения ДСТ методом тимпанотомии или шунтирования барабанной полости.

МОЛЕКУЛЯРНО-РЕЗОНАНСНАЯ ХИРУРГИЯ В ОТОРИНОЛАРИНГОЛОГИИ

*Егоров В.И., Мустафаев Д.М., Кочнева А.О.
ГБУЗ МО МОНИКИ им М.Ф. Владимирского,
Москва, Россия*

Молекулярно-резонансный метод электрохирургии практически не оказывает термического эффекта, следовательно, может быть альтернативой существующим электро- и радиохирургическим способам воздействия в клинической медицине. Принцип молекулярного резонанса положен в основу серии аппаратов Vesalius. Цель: улучшение результатов хирургического лечения различной патологии ЛОР органов с использованием технологии – молекулярно-резонансного аппарата. Материалы и методы: В ЛОР-клинике ГБУЗ МО МОНИКИ им. М.Ф. Владимирского с 2021г проходит исследование эффективности применения МР-метода в лечении ЛОР патологии. С помощью МР метода пролечено: 10 больных вазомоторным ринитом, 10 – хроническим тонзиллитом, и 10 доброкачественными образованиями гортани. Контрольная группа – пациенты, прооперированные инструментальным способом. Всем пациентам из основной группы было проведено хирургическое вмешательство с помощью хирургического аппарата «Vesalius» (Quasar D1) с применением специализированных насадок: МР редукция нижних носовых раковин, МР тонзиллэктомия, и прямая микроларингоскопия с МР удалением доброкачественных образований гортани. В послеоперационном периоде у всех больных мы оценивали течение раневого процесса, выраженность тканевой реакции, сроки заживления ран, осложнения. При последующем наблюдении пациентов после МР редукции нижних носовых раковин, отмечался менее выраженный отек и послеоперационное воспаление слизистой оболочки, что способствовало более быстрому восстановлению носового дыхания и стойкому положительному эффекту от операции в течение 1 года и более. У пациентов, которым была выполнена МР тонзиллэктомия, в послеоперационном периоде не

наблюдалось кровотечений, был менее выраженный болевой синдром, а при мезофарингоскопии отек и гиперемия ткани уже на 7-е сут после операции были минимальными. У пациентов с доброкачественными образованиями гортани после выполнения прямой микроларингоскопии с МР удалением образований отмечались минимальные реактивные явления в послеоперационной области, без последующих рецидивов заболевания. Выводы: Применение МР метода при лечении патологии ЛОР органов позволяет значительно уменьшить послеоперационное воспаление и более чем в два раза сокращает сроки послеоперационного выздоровления.

ПОЛОЖИТЕЛЬНЫЙ ОПЫТ ПРОВЕДЕНИЯ КРАТКОСРОЧНЫХ ЦИКЛОВ ПОВЫШЕНИЯ КВАЛИФИКАЦИИ В ПОСЛЕДИПЛОМНОМ ОБРАЗОВАНИИ ВРАЧЕЙ-ОТОРИНОЛАРИНГОЛОГОВ

Шадыев Т.Х., Свистушкин В.М., Морозова С.В., Синьков Э.В.
ФГАОУ ВО «Первый Московский государственный медицинский университет им. И.М. Сеченова» Минздрава России (Сеченовский Университет), Москва, Россия

В период пандемии коронавирусной инфекции возросло значение дистанционной формы реализации постдипломных образовательных программ, в том числе программы повышения квалификации врачей-оториноларингологов. За основу берутся образовательные программы, утвержденные Министерством здравоохранения Российской Федерации, размещенные на портале непрерывного медицинского образования (<https://www.edu.rosminzdrav.ru/>).

На кафедре болезней уха, горла и носа Института клинической медицины им. Н.В. Склифасовского Первого Московского медицинского Университета им. И.М. Сеченова (Сеченовский Университет) внедрены в образовательный процесс ежегодные циклы по актуальным вопросам отохирургии с курсом диссекции височной кости. В преподавании помимо сотрудников кафедры принимали участие специалисты по хирургии среднего и внутреннего уха из Германии, коллеги с кафедр лучевой диагностики и топографической анатомии. Курсантам предостав-

ляется возможность посещения лекционного курса и непосредственного участия в диссекционных занятиях. По результатам прохождения полного цикла повышения квалификации выданы удостоверения более чем 200 врачам-оториноларингологам из разных регионов нашей страны, а также стран ближнего зарубежья.

Существенная роль отводится освоению курсантами новых методов хирургического лечения, что находится в соответствии с признанной и многократно подтвержденной на практике «пирамидой обучения». Важно подчеркнуть, что проведение данных циклов повышения квалификации позволяет курсантам в короткие сроки пополнить теоретические знания и выполнить самостоятельно под контролем куратора отохирургические операции на кадаверном материале в условиях, максимально приближенных к реальной клинической практике.

Положительный опыт и большая востребованность характерны также для квалификационных циклов по применению радиоволновой хирургии и высокоэнергетических лазеров в оториноларингологии. Эти программы уже освоили более ста оториноларингологов, которые активно применяют полученные знания в своей практической работе.

Таким образом, проведение краткосрочных циклов повышения квалификации представляется нам перспективной формой преподавания, соответствующей запросам современной практической оториноларингологии.

ДИФФЕРЕНЦИРОВАННОЕ ХИРУРГИЧЕСКОЕ ЛЕЧЕНИЕ БОЛЬНЫХ ПОЖИЛОГО И СТАРЧЕСКОГО ВОЗРАСТА С РУБЦОВЫМИ СТЕНОЗАМИ ТРАХЕИ

Цыденова А.Н.^{1,2}, Топольницкий Е.Б.^{1,2}, Четвериков Е.В.², Квасов А.В.²

¹ ФГБОУ ВО «Сибирский государственный медицинский университет» Минздрава России, Томск, Россия

² ОГАУЗ «Томская областная клиническая больница», Томск, Россия

Актуальность. В связи с развитием медицинской помощи увеличивается частота выявления рубцового стеноза трахеи (РСТ) у популяции людей пожилого

и старческого возраста. В настоящий момент до сих пор нет единого эффективного и безопасного метода хирургического лечения РСТ для данной категории больных.

Цель. Оценить непосредственные и отдаленные результаты хирургического лечения пациентов пожилого и старческого возраста с рубцовыми стенозами трахеи (РСТ).

Материалы и методы. В исследование включено 46 пациентов старше 60 лет с РСТ. Устанавливали причину, локализацию, степень РСТ и индекс коморбидности Charlson. Послеоперационные осложнения оценивали по классификации Thoracic Morbidity and Mortality System (ТММ).

Результаты. В исследуемую группу вошли больные от 61 года до 95 лет ($66,38 \pm 8,65$). Было установлено, что этиологически стеноз относился к постинтубационным у 7 (15,2%), к посттрахеостомическим – у 39 (84,8%) пациентов. Из них трахеопищеводный свищ (ТПС) выявлен у 2 (4,3%), а у 18 (39,1%) – трахеомаляция. Причиной для проведения искусственной вентиляции легких были черепно-мозговая и спинальная травмы в 6 случаях, неотложное хирургическое вмешательство – в 11 и терапевтическая патология – в 29. РСТ в подскладочном отделе гортани и шейном отделе трахеи зарегистрирован у 8 больных, шейного отдела – у 21 больного, на уровне шейно-верхнегрудного отдела – у 12, грудного отдела – у 3, мультифокальное поражение – у 2 пациентов. Индекс Charlson варьировал от 5 до 12 баллов. Циркулярную резекцию трахеи (ЦРТ) выполнили у 5 пациентов, этапное лечение в объеме ларинготрахеопластики – у 37. У 2 больных РСТ с ТПС было выполнено разобщение с ларинготрахеопластикой. Реканализация эндоскопическим способом была проведена как стартовый этап лечения у 8 пациентов. Послеоперационные осложнения были отмечены у 18 (39,1%) больных, летальность при этом составила 2,17%. При выполнении ЦРТ были отмечены осложнения I (20%) и IIIA (20%) класса ТММ. После этапных реконструктивно-пластических операций зарегистрированы осложнения II (18,9%), IIIA (8,1%), IIIB (2,7%), V (2,7%) классов. IIIB (50%) класс осложнений в виде рестеноза и миграции стента отмечали при использовании эндоскопических методов. В 21,7% случаев осложнения были связаны с трахеальным швом. Хорошие и удовлетворительные результаты хирургического лечения были зарегистрированы у 86,5% больных.

Заключение. Лечение РСТ в старшей возрастной группе требует участия междисциплинарной бригады, имеющей специальную подготовку в этом разделе хирургии. Последовательность выбора оперативных вмешательств у этих пациентов должна быть обоснована и критично взвешена. Двухэтапная ларинготрахеопластика с Т-образным стентированием является методом выбора у большинства пациентов пожилого и старческого возраста. ЦРТ имеет ограниченное применение, но выполнима при соблюдении строгих показаний. Эндоскопические технологии позволяют успешно корректировать послеоперационные осложнения, играя главенствующую роль.

ОПЫТ ПРИМЕНЕНИЯ ЭНДСКОПА С УГЛОМ ОБЗОРА ДО 90 ГРАДУСОВ ПРИ ХИРУРГИЧЕСКОМ ЛЕЧЕНИИ РАЗЛИЧНОЙ ПАТОЛОГИИ ВЕРХНЕЧЕЛЮСТНОЙ ПАЗУХИ

*Лебедева А.А.², Клименко К.Э.^{1,2,3},
Русецкий Ю.Ю.^{1,2}*

¹ ФГБУ «ЦКБ с поликлиникой» Управления делами Президента РФ, Москва, Россия

² Кафедра оториноларингологии ФГБУ ДПО «ЦГМА» Управления делами Президента РФ, Москва, Россия

³ ГБУЗ «Научно-исследовательский клинический Институт оториноларингологии им. Л.И. Свержевского» ДЗМ, Москва, Россия

Актуальность. Эндоскопическая синусотомия верхнечелюстной пазухи (ВЧП) через средний носовой ход является «золотым стандартом» хирургического лечения хронического верхнечелюстного синусита. Однако недостаточная визуализация переднемедиальных отделов ВЧП, сомнения хирурга в полной санации и ограниченный визуальный контроль инструмента являются факторами, из-за которых хирург в ряде случаев вынужден формировать дополнительный или изначально прибегать к альтернативному доступу.

Цель исследования. Улучшить степень визуализации ВЧП при эндоскопической синусотомии через средний носовой ход и сократить необходимость применения дополнительных или альтернативных доступов.

Материалы и методы. В исследование включены пациенты с односторонним или двусторонним хрони-

ческим верхнечелюстным синуситом с локализацией патологического процесса преимущественно в сложно доступных отделах с точки зрения визуализации через средний носовой ход – переднемедиальная зона и область альвеолярной бухты для инородных, грибковых тел и прикрепления оболочки ретенционной кисты или ножки антрохоанального полипа. Также мы включили грибковые тела, заполняющие весь объем синуса. Всем пациентам проводилась эндоскопическая операция на ВЧП через средний носовой ход с применением эндоскопа 70 градусов. Во время вмешательства определяли степень визуализации переднемедиальных отделов ВЧП с применением эндоскопа 90 градусов. При невозможности достижения инструментами патологии, выполняли дополнительный доступ.

Результаты. В исследование включен 31 пациент (33 ВЧП) со следующими нозологиями – грибковое тело (n = 13), ретенционная киста (n = 8), инородное тело (n = 9) и антрохоанальный полип (n = 5). У двух пациентов были сочетанные поражения (грибковое тело в сочетании с ретенционной кистой или антрохоанальным полипом). Применение эндоскопа 90 градусов при заключительной санации ВЧП в 14 случаях (42,4%) выявило резидуальное патологическое содержимое, которое было удалено антральными щипцами или методом ирригации. В 8 случаях (24,2%) патологию удалось визуализировать только при помощи эндоскопа 90 градусов (4 – место прикрепления ножки антрохоанального полипа, 3 – инородное тело, 1 – грибковое тело). Стоит отметить, что место прикрепления антрохоанального полипа только в 1 случае из 5 было идентифицировано с применением эндоскопа 70 градусов, а полная визуализация ретенционной кисты была достигнута без применения эндоскопа 90 градусов. В 32 случаях (96,7%) патологическое содержимое было полностью удалено через средний носовой ход. В одном случае (3,3%) в следствие невозможности захвата инородного тела инструментом, которое было визуализировано при помощи эндоскопа 90 градусов, был дополнительно сформирован прелакримальный доступ к ВЧП.

Выводы: эндоскоп с углом обзора 90 градусов позволяет снизить риск рецидива и необходимость формирования дополнительных или альтернативных доступов при инородных и грибковых телах, антрохоанальных полипах за счет улучшения визуального контроля. А в случае с ретенционной кистой является второстепенным диагностическим инструментом для уверенности в полной санации ВЧП.

ИММУНОГИСТОХИМИЧЕСКИЕ ОСОБЕННОСТИ СТРОЕНИЯ НЁБНЫХ МИНДАЛИН ПРИ КОНСЕРВАТИВНОМ ЛЕЧЕНИИ ХРОНИЧЕСКОГО ТОНЗИЛЛИТА

Голубева Л.И.¹, Крюков А. И.^{1,2}, Товмасын А.С.¹

¹ ГБУЗ «Научно-исследовательский

клинический институт оториноларингологии им. Л.И. Свержевского» ДЗМ, Москва, Россия

² Кафедра оториноларингологии им. академика Б.С. Преображенского лечебного факультета ФГАОУ ВО «Российский национальный исследовательский медицинский университет имени Н.И. Пирогова» МЗ РФ, Москва, Россия

Актуальность. При изучении проблемы хронического тонзиллита (ХТ) необходимо помнить о иммунокомпетентной функции нёбных миндалин (НМ), участвующих в формировании местного иммунитета. НМ, являясь составной частью MALT-системы (mucosa associated lymphoid tissue) – лимфоидной ткани, ассоциированной со слизистыми оболочками, представляют собой первую линию защиты организма от чужеродных антигенов. Лимфоидная ткань НМ в норме представлена двумя зонами: 1) фолликулярная, в которой сосредоточены В-лимфоциты герминативного центра фолликула, где при встрече с чужеродным антигеном происходит дифференцировка В-лимфоцитов в высокоспецифичные плазматические клетки, продуцирующие антитела; 2) парафолликулярная, где Т-лимфоциты располагаются в двух областях: еще не встречавшиеся с антигеном находятся в мантийной зоне фолликула, тогда как уже зрелые Т-клетки выходят в межфолликулярное пространство. При ХТ НМ, как известно, становятся источником очаговой инфекции, но при этом неизвестно, насколько изменяется их иммунокомпетентная функция, что ставит врача-оториноларинголога перед непростым выбором консервативной или хирургической тактики лечения таких пациентов. Данный факт объясняет актуальность проблемы хронической тонзиллярной патологии и диктует необходимость изучения проблемы ХТ с позиции иммуногистохимических (ИГХ) характеристик НМ.

Цель. Оценить и сравнить ИГХ-особенности строения НМ у пациентов с ХТ в зависимости от проведения курсов промывания лакун НМ.

Материалы и методы исследования. На базе ГБУЗ НИКИО им Л.И. Свержевского было обследовано

50 пациентов с ХТ токсико-аллергической формы (ТАФ) I и II степени, поступающих для проведения плановой двусторонней тонзиллэктомии по показаниям. Для достижения поставленной цели было сформировано 2 группы: в I группу вошли 25 пациентов с ХТ, которые получали минимум три курса промывания лакун НМ с применением антисептических средств из 8-10 процедур. Во II группу вошли 25 пациентов с ХТ, не получавшие консервативного лечения перед операцией. Помимо стандартного общеклинического обследования, мы проводили ИГХ-исследование удалённых НМ, в ходе которого использовались маркеры В-лимфоцитов (CD10, CD23, CD79a, CD138), Т-лимфоцитов (CD2, CD4, CD8) и моноцитарно-макрофагального ряда (CD68).

Результаты. При проведении ИГХ-исследования НМ при ХТ нами были получены данные, подтверждающие разделение лимфоидной ткани на В и Т-зависимые зоны. У всех пациентов обеих групп герминативный центр фолликула состоял в основном из CD10, CD23 В-клеток, с которых начиналась пролиферация и дифференцировка В-клеточного пула лимфоцитов, тогда как более зрелые CD79a и CD138 находились в мантийной зоне и на поверхности фолликула, что является маркером протекающего воспалительного процесса. Межфолликулярная диффузная лимфоидная ткань была представлена Т-клетками, среди которых определялись как Т-хелперы (CD4), так и Т-супрессоры (CD8). Работа макрофагальной системы при ХТ подтверждалась наличием CD68 клеток как в фолликулярной, так и в межфолликулярной лимфоидной ткани. Стоит отметить, что визуальная сравнительная оценка эффективности проводимых курсов промывания лакун НМ антисептическими средствами не показала значимых ИГХ-отличий гистологических препаратов пациентов обеих групп исследования. Проведённый статистический анализ числовых значений ИГХ-характеристик НМ у пациентов обеих групп также не показал достоверно значимых отличий (во всех случаях $p > 0,05$).

Выводы. 1. Проведённое исследование продемонстрировало сохранную иммунокомпетентную функцию НМ даже в условиях их хронического воспаления. 2. Анализ ИГХ-особенностей строения НМ пациентов ХТ ТАФ I и ТАФ II подтвердил отсутствие влияния промывания лакун НМ на морфофункциональную активность данного органа ($p > 0,05$). 3. Недостаточная эффективность консервативного метода лечения ХТ ТАФ I и ТАФ II, подтверждённая ИГХ-исследованием НМ, свидетельствует о том, что курсы промывания

лакун НМ могут быть применимы в практике врача-оториноларинголога в качестве так называемой гигиенической процедуры, но не в качестве основного метода лечения заболевания.

АНАЛИЗ АНАТОМИЧЕСКИХ РАЗМЕРОВ НОСОВОЙ ПОЛОСТИ, ВЛИЯЮЩИХ НА ОПТИМИЗАЦИЮ ФОРМЫ ВНУТРИНОСОВЫХ СТЕНТОВ (СПЛИНТОВ)

Товмасын А.С.¹, Чумаков П.Л.¹, Яновский В.В.^{1,2}, Кишиневский А.Е.¹, Шведов Н.В.¹

¹ ГБУЗ «Научно-исследовательский клинический институт оториноларингологии им. Л.И. Свержевского» ДЗМ, Москва, Россия

² ГБУЗ «Детская городская клиническая больница им. Г.Н. Сперанского» ДЗМ, Москва, Россия

Введение. Септопластика давно зарекомендовала себя как эффективный метод для улучшения носового дыхания. Существующие унифицированные стенты (сплинты) для перегородки носа (ПН) хорошо себя зарекомендовали в ведении послеоперационных больных. Однако у них существует ряд недостатков.

Цель исследования. Определение ключевых анатомических параметров полости носа, оказывающих потенциальное влияние на эффективность использования внутриносовых стентов.

Материалы и методы. С помощью мультипланарной реконструкции изображений в специализированном программном обеспечении нами был проведен анализ полости носа у 50 пациентов (25 женщин и 25 мужчин). Мы получили значения анатомических КТ-параметров ПН у европеоидных пациентов разного пола и возраста, а также провели их сравнение. Мы измеряли высоту полости носа на уровне переднего отдела носовой апертуры, высоту полости носа на уровне заднего отдела носовой апертуры, длину костного отдела дна полости носа, максимальную длину ПН в переднезаднем направлении и высоту хоаны.

Результаты. При сравнительном анализе подгрупп мужчин и женщин выявлены следующие закономерности. Высота полости носа на уровне переднего отдела носовой апертуры в подгруппе мужчин в среднем на 1,3 мм (4,4%) превышала аналогичный показатель в женской подгруппе. Высота полости носа на уровне

заднего отдела носовой апертуры отличалась в подгруппах на 2,4 мм (6%). Длина костного отдела дна полости носа в мужской подгруппе в среднем превышала соответствующий показатель женской подгруппы на 4,5 мм (8,7%). Максимальная длина ПН также была выше в мужской подгруппе на 7,2% (5,6 мм). Схожая тенденция наблюдалась и для среднего значения высоты хоаны, которое в подгруппе мужчин превышало таковую в женской подгруппе на 2,3 мм (8,6%).

Обсуждение результатов. Разработанная методика измерений показала себя удобной в использовании и может применяться при необходимости определения анатомических характеристик ПН в отдельных субпопуляциях пациентов, а также – их сравнения. В исследовании были получены конкретные значения анатомических КТ-параметров ПН у европеоидных пациентов разного пола и возраста, а также проведено их сравнение; аналогичных опубликованных работ нами найдено не было.

Полученные данные, имеют большое практическое значение и могут быть использованы авторами при разработке различных внутриносовых устройств, включая стенты и тампоны. Большой разброс измеряемых значений (до 1,6 раз) свидетельствует о том, что универсальные размеры внутриносовых устройств могут иметь низкую эффективность или вызывать дискомфорт у тех пациентов, анатомические характеристики которых существенно отличаются от средних значений. Знания о значениях вариабельности анатомических характеристик определяют возможность персонализированного подхода к разработке формы устройств.

Полученные нами измерения будут использованы для дальнейшей оптимизации формы внутриносовых стентов.

ПРЕИМУЩЕСТВА ТАМПОНАДЫ ПОЛОСТИ НОСА ТАМПОНАМИ С ТРУБКАМИ АНАТОМИЧНОЙ ФОРМЫ

Кишиневский А.Е.¹, Крюков А.И.^{1,2}, Царапкин Г.Ю.³, Товмасын А.С.¹, Поляева М.Ю.¹

¹ ГБУЗ «Научно-исследовательский клинический институт оториноларингологии им. Л.И. Свержевского» ДЗМ, Москва, Россия

² Кафедра оториноларингологии им. академика Б.С. Преображенского лечебного факультета ФGAOU BO «Российский национальный

исследовательский медицинский университет имени Н.И. Пирогова» МЗ РФ, Москва, Россия
³ Многопрофильный медицинский центр ЦЭЛТ, Москва, Россия

Введение. Возможность дыхания через нос при тампонаде полости носа может улучшить качество жизни пациентов после эндоназальных операций.

Задача исследования: Сравнить носовое дыхание пациентов при использовании доступных аналогов тампонов с трубками для дыхания и оригинальных внутриносовых тампонов с трубками для дыхания увеличенного диаметра.

Материалы и методы. Для проведения исследования мы использовали два типа тампонов с интегрированными трубками для дыхания: тампоны «Mergocel Airway 8 cm» (тампон А) с внутренним диаметром трубки 4 мм, производство компании «Medtronic», и разработанные нами тампоны с овальной трубкой для дыхания внутренним диаметром 9x5,5 мм и наливными баллонами (тампон Б). Мы обследовали 2 группы пациентов, которым было выполнено хирургическое лечение в объеме: септопластика, двусторонняя щадящая нижняя конхотомия под комбинированной эндотрахеальной анестезией. Пациентам группы 1 (N=25) на последнем этапе операции в полость носа были установлены тампоны А, а пациентам группы 2 (N=25) – тампоны Б.

Результаты. При оценке способности носового дыхания с установленными тампонов с интегрированными трубками для дыхания непрерывное носовое дыхание более 5 мин. до очистки мог поддерживать только 1 пациент из группы 1, и 60% пациентов из группы 2. При анализе данных опроса пациентов было выявлено, что в группе 1 до выполнения очистки тампонов 52,0% пациентов характеризовали носовое дыхание как отсутствующее, а 48,0% – как незначительное или плохое. После очистки трубок тампонов 16,0% пациентов посчитали носовое дыхание удовлетворительным, 40,0% – плохим, остальные – отсутствующим или незначительным. В группе 2 удовлетворительное носовое дыхание отмечали 60,0% пациентов до очистки тампонов, 72,0% – после очистки тампонов (p<0,01).

Выводы. Тампоны с увеличенной площадью сечения дыхательных трубок позволяют существенным образом улучшить функцию воздухопроводения, обеспечивая удовлетворительный уровень носового

дыхания в послеоперационном периоде у большинства пациентов, в отличие от тампонов с внутренним диаметром трубок 4 мм.

ОПТИМИЗАЦИЯ ПОСЛЕОПЕРАЦИОННОГО ЛЕЧЕНИЯ ПАЦИЕНТОВ С ТРАВМОЙ ГОРТАНИ

Трусов В.А.², Кирасирова Е.А.^{1,2}, Лафуткина Н.В.¹, Мамедов Р.Ф.¹, Резаков Р.А.¹

¹ ГБУЗ «Научно-исследовательский клинический институт оториноларингологии им. Л.И. Свержевского» ДЗМ, Москва, Россия

² Кафедра оториноларингологии им. академика Б.С. Преображенского лечебного факультета ФGAOУ ВО «Российский национальный исследовательский медицинский университет имени Н.И. Пирогова» МЗ РФ, Москва, Россия

Тупая травма шеи нередко приводит к повреждению хрящевых структур гортани и трахеи с последующим развитием рубцового стеноза дыхательных путей. Основной метод лечения данного заболевания – хирургический. Проводимые реконструктивные вмешательства, прежде всего, направлены на формирование адекватного гортанно-трахеального просвета и восстановление дыхательной функции. Анатомические особенности гортани в ряде случаев приводят к рецидиву рубцового процесса, образованию стриктур и спаек. Для предотвращения данного осложнения используются эластические тампоны, силиконовые распорки с фиксацией на коже или под кожей передней поверхности шеи, которые призваны предотвратить рецидив рубцового процесса за счёт разобщения краев послеоперационной раны.

На сегодняшний день наиболее распространено протезирование гортани при помощи эластического тампона. К недостаткам данного способа можно отнести необходимость участия врача при удалении и постановке тампона с одномоментным уходом за трахеостомической трубкой. Отсутствие стойкой формы и размера тампона во время эксплуатации зачастую не дает адекватного стойкого просвета. Описанные в литературе прототипы, выполненные путём модификации Т-образной трахеотомической трубки, не нашли широкого распространения ввиду сложности конструкции и трудности в повседневной эксплуатации. Зарубежные

аналоги послеоперационных гортанных стентов, такие как система LT-Mold, дорогостоящи и малодоступны.

Основной целью нашего исследования стало создание нового стента для физиологичного протезирования гортанно-трахеального просвета в послеоперационном периоде. При разработке нового типа устройства мы учитывали недостатки имеющихся прототипов. Результатом нашей работы стало создание эластичного силиконового стента с сохранением стойкой его формы для протезирования голосового и подголосового отделов гортани в послеоперационном периоде. Стент изготавливается из мягкого медицинского силикона. Данный материал является гипоаллергенным, поддаётся стерилизации без потери своих характеристик. Устройство фиксируется на верхнем вертикальном отведении Т-образной трахеотомической трубки, придавая ему округлую форму, минимизируя травматизацию слизистой оболочки гортани острыми гранями. Простота конструкции позволяет осуществлять ежедневный уход за трахеостомической трубкой и силиконовым стентом без участия врача. Мы провели лечение 21 пациента с рубцовым стенозом гортани с использованием разработанного силиконового протектора-дилататора. Пациенты отмечали отсутствие дискомфорта.

Таким образом, стентирование гортанно-трахеального просвета при помощи протектора-дилататора в послеоперационном периоде является перспективной разработкой и требует дальнейшего изучения.

ОБЪЕКТИВНЫЕ ДИАГНОСТИЧЕСКИЕ КРИТЕРИИ НАРУШЕНИЯ СНА У ДЕТЕЙ С АЛЛЕРГИЧЕСКИМ РИНИТОМ

Архангельская И.И.^{1,2}, Ивойлов А.Ю.^{1,2,3}

¹ ГБУЗ «Научно-исследовательский клинический институт оториноларингологии им. Л. И. Свержевского» ДЗМ, Москва, Россия

² ГБУЗ «Детская городская клиническая больница № 9 им. Г.Н. Сперанского ДЗМ», Москва, Россия

³ ФGAOУ ВО «РНИМУ им. Н.И.Пирогова» МЗ РФ, Москва, Россия

Цель исследования: разработка оптимального объема диагностических исследований у детей с нарушением сна и аллергическим ринитом.

Материал и методы исследования: Исследование было проведено в НИКИО им. Л.И. Свержевского на базе ДГКБ № 9 им. Г.Н. Для решения поставленной цели было обследовано 11 детей в возрасте от 2 до 10 лет. Комплекс обследования включал жалобы и анамнез заболевания; осмотр ЛОР органов (передняя, задняя риноскопия, фарингоскопия, ларингоскопия, отоскопия); эндоскопическое исследование полости носа и носоглотки; лабораторные исследования – клинический анализ крови (эозинофилы), риноцитограмму и иммуноглобулины класса E (Ig E) общий.

Всем пациентам проводили мониторинговую компьютерную пульсоксиметрию в домашних условиях в течение ночи с помощью Wrist Pulse Oximeter MD300W (Германия). Параметры прибора отображаются на дисплее в виде SpO2 (сатурация) и PR (частота пульса). Общее время непрерывной записи 30 часов. Частота опроса 1 раз в 2 секунды. Получаемые данные сохраняются в памяти пульсоксиметра автоматически. Применялась рефракционная (отражающая) технология регистрации сигнала во сне.

Результаты и обсуждение: Родители пациентов предъявляли жалобы на затруднение носового дыхания, ринорею, чихание, зуд в носу, храп и нарушение сна, которые имели место у детей. В риноцитограмме количество эозинофилов составляло $17,8 \pm 7,25$, общего Ig E крови - > 52 МЕ/мл. Результаты комплексного обследования детей подтвердили наличие у детей аллергического ринита.

По индексу апноэ/гипопноэ дети распределились следующим образом: до 1 /час – 4 пациента; от 1 до 5 /час – 6; от 5 до 15/час - 1 пациент. По индексу десатурации легкая степень СОАС была выявлена у 6 детей, средняя степень СОАС – у 1 ребенка. Анализ и сопоставление результатов компьютерной пульсоксиметрии и результатов эндоскопического исследования носа и носового дыхания свидетельствовали о наличии зависимости степени тяжести СОАС от степени назальной обструкции.

Выводы. В качестве объективных методов диагностики нарушения сна у детей с аллергическим ринитом необходимо проведение аллергодиагностики: риноцитограммы, определение специфических антител класса Ig E и ночной мониторинговой компьютерной пульсоксиметрии.

ОЦЕНКА ВЛИЯНИЯ ФАКТОРОВ РИСКА НА РАЗВИТИЕ ГРИБКОВОГО НАРУЖНОГО ОТИТА У ДЕТЕЙ

Мачулин А.И.^{1,3}, Кунельская В.Я.¹,

Ивойлов А.Ю.^{1,2,3}, Шадрин Г.Б.¹

¹ ГБУЗ “Научно-исследовательский клинический институт оториноларингологии им. Л. И. Свержевского” Департамента здравоохранения города Москвы, Москва, Россия

² Кафедра оториноларингологии п/ф ФГАОУ ВО РНИМУ им. Н.И.Пирогова, Москва, Россия

³ ГБУЗ “Детская городская клиническая больница №9 им. Г.Н. Сперанского” Департамента здравоохранения Москвы, Москва, Россия

Цель исследования: Оценка факторов риска развития грибкового наружного отита в детском возрасте.

Материалы и методы: В период с 2015-2022 гг. обследовано 274 пациента в возрасте от 4 мес. до 17 лет с диагнозом наружный отит. Исследование выполнено на базе НИКИО им. Л.И. Свержевского в ЛОР отделение ДГКБ №9 им. Г.Н. Сперанского.

Диагностика грибкового отита была основана на данных сбора жалоб и анамнеза заболевания, клинического исследования, осмотра ЛОР-органов с применением отомикроскопии, микробиологического исследования (микологического и бактериологического).

Результаты исследования: По результатам комплексного исследования грибковая этиология наружного отита установлена у 41 ребенка (14,9%). Среди возбудителей грибкового наружного отита доминировали плесневые грибы рода *Aspergillus* (*A. niger*), данный штамм был выявлен у 29 детей (70,8%). Дрожжеподобные грибы рода *Candida* выделены у 11 детей (26,8%): *C. albicans* – у 5, *C. parapsilosis* – у 4, *Candida. Spp.* – у 2 детей. Штамм диморфного гриба *Geotrichum capitatum* выявлен у одного ребенка (2,4%). При оценке возможных факторов риска возникновения грибкового заболевания ушей установлены следующие факторы: злоупотребление частым туалетом ушей – у 23 детей (56%), занятия водными видами спорта или купание в водоемах – у 14 (34,1%), плохой уход за вкладышем слухового аппарата – у 1 (2,4%), у 3 детей (7,3%) предрасполагающие факторы не установлены.

Терапия детей с наружным грибковым отитом включала: устранение предрасполагающих факторов и проведение местной антимикотической терапии. У 30 детей с высевом плесневых и диморфных грибов мы применяли 1% раствор нафтифина. Данный препарат применялся для проведения туалета уха и аппликаций на турундах кратностью 2 раза в сутки с экспозицией до 15 минут. У 11 детей с кандидозным наружным отитом использовали 1% раствор клотримазола. Раствор 1% клотримазола применяли как для проведения туалета уха, так и для выполнения аппликаций на турундах с кратностью 2 раза в сутки с экспозицией до 10 минут. Курс терапии составил 1 месяц.

Высокая эффективность лечения была отмечена у всех пациентов. После окончания курса лечения в повторных посевах роста грибковой культуры не выявлено. Рецидив заболевания был установлен у 1 ребенка (2,4%).

Выводы. Таким образом, наиболее распространенными факторами риска развития наружного грибкового отита в детском возрасте является злоупотребление частым туалетом ушей (56%), а также занятия водными видами спорта или купание в водоемах (34,1%).

Эффективность терапии наружного грибкового отита и снижение частоты рецидивов заболевания зависит не только от проведения специфической противогрибковой терапии, но и от устранения предрасполагающих факторов развития грибкового наружного отита.

БАЛЛОННАЯ ТУБОПЛАСТИКА ПРИ РЕЦИДИВИРУЮЩЕМ ЭКССУДАТИВНОМ СРЕДНЕМ ОТИТЕ: АЛЬТЕРНАТИВНЫЙ ИЛИ ДОПОЛНИТЕЛЬНЫЙ МЕТОД ЛЕЧЕНИЯ?

Яновский В.В.^{1,2,3}, Крюков А.И.^{1,3}, Ивойлов А.Ю.^{1,2,3}

¹ ГБУЗ «Научно-исследовательский клинический институт оториноларингологии им. Л.И. Свержевского» ДЗМ, Москва, Россия

² ГБУЗ «Детская городская клиническая больница № 9 им. Г. Н. Сперанского ДЗМ», Москва, Россия

³ ФГАОУ ВО «Российский национальный исследовательский медицинский университет им. Н.И. Пирогова» Минздрава России, Москва, Россия

Введение. Проблема экссудативного среднего отита (ЭСО) на сегодняшний день не утрачивает актуальности

и, несмотря на всестороннюю изученность заболевания, число детей, страдающих данной патологией, не имеет тенденции к снижению, занимая одно из ведущих мест в структуре причин развития тугоухости у детей.

Цель исследования. Оценка результативности и безопасности применения баллонной тубопластики (БТ) в схеме лечения детей с рецидивирующим ЭСО в качестве альтернативы шунтированию барабанной полости (ШБП) или в качестве дополнительного оперативного вмешательства.

Материалы и методы. Для достижения поставленной цели проанализированы истории болезни 61 ребёнка в возрасте от 4 до 16 лет, которые в период с 2016 по 2020 гг. прошли курс стационарного лечения в детском отделе НИКИО им. Л.И. Свержевского на базе ЛОР-отделения ДГКБ 9 с применением хирургии по поводу рецидивирующего ЭСО, в схеме лечения которых, на наш взгляд, требовалась БТ. Дети разделены на 3 группы. В первую группу вошли дети, родители которых отказались от проведения БТ, высказав приверженность классическим методам лечения. Этим детям было выполнено ШБП. Во вторую группу вошли дети, родители которых высказались против ШБП, предполагая перспективу положительного результата использования БТ и принимая во внимание существенные ограничения, с которыми приходится сталкиваться в период ношения шунтов, а также неэффективность предшествующего ШБП у их детей. Этим детям мы выполнили БТ. Третью группу составили дети, родители которых придерживались рекомендуемой нами тактики (ШБП одновременно с БТ).

Результаты. По результатам исследования установлено, что БТ, применяемая в качестве монотерапии при рецидивирующем ЭСО, показывает более низкий результат эффективности, чем ШБП (выздоровление в 57% случаев против 71%), однако повышает результативность лечения в случае применения её в качестве одномоментного дополнительного оперативного вмешательства (выздоровление в 85% случаев). Интраоперационных осложнений ни у одного ребёнка зарегистрировано не было. В раннем послеоперационном периоде у 1 ребёнка из 2 группы отмечен гематотимпанум, самостоятельно разрешившийся через 1 месяц после операции без дополнительных вмешательств.

Выводы. БТ является эффективным и безопасным методом в комбинации с ШБП в лечении детей с рецидивирующим ЭСО.

ВЛИЯНИЕ ТАРГЕТНОЙ ТЕРАПИИ СЛУХ У ПАЦИЕНТОВ С МУКОВИСЦИДОЗОМ

Барилjak В.В.¹, Милешина Н.А.²,
Калашникова А.Б.², Семькин С.Ю.³,
Горяинова А.В.³, Зинченко Р.А.⁴, Каширская Н.Ю.⁴

¹ ООО «Доктор Слух», Москва, Россия

² ФГБОУ ДПО «Российская медицинская академия непрерывного профессионального образования» Минздрава России, Москва, Россия

³ РДКБ ФГАОУ ВО РНИМУ им. Н.И. Пирогова Минздрава России, Москва, Россия

⁴ ФГБНУ «Медико-генетический научный центр им. акад. Н.П. Бочкова», Москва, Россия

Дети с муковисцидозом (МВ) находятся в группе риска по развитию тугоухости. Это связано с особенностями патогенеза заболевания. Мутации в гене CFTR (Cystic Fibrosis Transmembrane Conductance Regulator – муковисцидозный трансмембранный регулятор проводимости) определяют клиническое течение МВ. МВ представляет собой системную экзокринопатию, при которой поражается весь респираторный тракт, включая и слизистую оболочку верхних дыхательных путей. Другой причиной, которая потенциально может приводить к изменению слуха при МВ, является терапия высокими дозами аминогликозидов (АГ) пациентов с грамотрицательной инфекцией. Известна избирательная ототоксичность, обусловленная генетическими маркерами, ответственными за риск потери слуха индуцированного АГ. Проведенное нами в 2012 г. аудиологическое исследование 110 детей с МВ в возрасте от 3 до 18 лет (контрольную группу составили 110 здоровых детей такого же возраста), выявило тугоухость у 15 (13,5%) больных, в контрольной группе – 10 (9,1%) детей. Достоверной разницы по потере слуха в обеих группах обнаружено не было. В группе пациентов с МВ и нарушенным слухом частота генотипа F508del/F508del была выше и составила 33%. Новейшим достижением в лечении МВ стало открытие малых молекул восстанавливающих процессы синтеза и транспорта ионов натрия и хлора. Патогенетические лекарственные средства, восстанавливающие функцию CFTR называют CFTR-модуляторами. Первым CFTR-модулятором для пациентов гомозиготных по F508del в гене CFTR, стал комбинированный препарат Оркамби (лумакафтор/ивакафтор), который улучшает конформационную стабильность F508del. В настоящее

время зарегистрировано 4 препарата, действующих на различные классы мутаций. Исследования отечественных и иностранных ученых демонстрируют значительные изменения в организме пациентов получающих таргетные препараты, ряд пациентов перестают нуждаться в пересадке органов. Уже известно, что CFTR-модуляторы положительно воздействуют на слизистую оболочку пациентов с МВ и хроническим полипозным риносинуситом, приводя к полному восстановлению носового дыхания. С января 2022 г. пациенты с МВ в России с генотипом F508del/F508del получают бесплатное патогенетическое лечение препаратом Оркамби. В течение 2022 года нами проведено аудиологическое исследование 96 детей с МВ в возрасте от 1,5 до 18 лет. Целью исследования стало выяснение влияния таргетной терапии на изменение слуха детей с МВ. На момент обследования 15 пациентов от 10 до 17 лет находились на патогенетической терапии Оркамби с разными сроками приема данного препарата. Каждый из пациентов получал антибиотикотерапию АГ. В результате исследования, изменения слуха разного характера были диагностированы у 5 (5,2%) пациентов, не получавших таргетную терапию. Учитывая перспективы восстановления Оркамби утраченных функций белка CFTR, закономерно предположить, что патогенетическая терапия может привести к повышению чувствительности волосковых клеток улитки к аминогликозидам. Аудиологическое исследование расширенной выборки пациентов с МВ находящихся на таргетной терапии и их динамическое наблюдение являются следующим этапом нашей работы.

О ДИАГНОСТИКЕ И ЛЕЧЕНИИ ПАРАФАРИНГЕАЛЬНЫХ АБСЦЕССОВ У ДЕТЕЙ

Булышко С.А., Солдатский Ю.Л., Денисова О.А.
ГБУЗ «Морозовская ДГКБ» ДЗМ г. Москвы,
Москва, Россия

Гнойно-воспалительные поражения ЛОР органов и, в частности абсцессы стенок глотки являются осложнениями инфекций верхних дыхательных путей. Предшествующая пандемия новой коронавирусной инфекции, подъем заболеваемости ОРВИ после периода изоляции, а также зачастую неадекватное назначение системной антибактериальной терапии привело к увеличению заболеваемости абсцессами

стенок глотки у детей. Такие пациенты нуждаются в экстренной госпитализации зачастую для проведения хирургического вмешательства. Клиническая картина у парафарингеальных абсцессов (ПФА) требует дифференциальной диагностики со значительным числом разнообразных патологических состояний, что обуславливает сложности в постановке диагноза, в том числе с использованием инструментальных методов исследования. Золотым стандартом в диагностике при подозрении на ПФА является проведение КТ области шеи с контрастным усилением. Выбор лечебной тактики также не однозначен: при определенных условиях возможно успешное консервативное лечение больных с парафарингеальными абсцессами. При консервативном плане лечения должны быть учтены критерии отбора пациентов, контроля эффективности терапии, а также сроки возможного хирургического вмешательства. Для пациентов, требующих экстренного оперативного вмешательства важно определить топографические ориентиры для лучшей интраоперационной навигации.

Цель работы. Разработать алгоритм принятия решения по вопросу диагностики и лечения пациентов с парафарингеальными абсцессами.

Материалы и методы. Ретроспективно изучены истории болезни, данные исследований КТ, протоколы операций, детей, выписанных из оториноларингологического отделения ГБУЗ «Морозовской ДГКБ ДЗМ» в период с 01 января 2015 по февраль 2023 гг. с диагнозом J39.0 «Ретрофарингеальный и парафарингеальный абсцесс».

Результаты. В указанный период в отделении было пролечено 183 ребенка с диагнозом «J39.0» (в возрасте от 10 мес. до 17 лет 6 мес., в среднем – $6,1 \pm 2,1$ год) В период 2021-2023 годы отмечается прирост заболеваемости более чем в 2 раза по сравнению с предыдущими годами.

Данные анамнеза не выявляют каких-то однозначных причин к развитию пара- и ретрофарингеальных абсцессов у детей: обычно их формированию предшествует обычная респираторная вирусная инфекция. Нами отмечены типичные клинические симптомы, к которым относятся: вынужденное положение головы с ограничением подвижности в шейном отделе, боль в горле и/или области шеи, лихорадка и интоксикация; асимметрия стенок глотки выявляется около половины всех пациентов (57%) и крайне редко – тризм 16 случаев (8%). В одном случае отмечалось затрудне-

ние дыхания, связанное с механической обтурацией нижних отделов глотки воспаленными тканями.

Дифференциальная диагностика пара- и ретрофарингеальных абсцессов может вызывать значительные трудности. Привлекаются смежные специалисты: травматологи, челюстно-лицевые хирурги, инфекционисты, педиатры, ревматологи. При подозрении на наличие абсцесса стенки глотки всем пациентам выполняется исследование КТ органов шеи с контрастным усилением; исключение составляют 3 наблюдения ретрофарингеального абсцесса, когда отмечалось выраженное выбухание и флюктуация задней стенки глотки, в связи с чем диагноз не требовал инструментального подтверждения.

Локализация абсцессов по данным КТ также важна для определения тактики лечения. Нами представлена графическая схема частоты формирования абсцессов по отделам глотки, границы определены по уровням шейных позвонков (для удобства интерпретации данных КТ). В данной классификации отмечается основное расположение абсцессов в средних и верхних отделах глотки 102 и 71 случаев соответственно, локализация абсцессов в нижних отделах глотки встретилась в 10 случаях.

В подавляющем большинстве случаев (153 ребенка – 83,6%) пациентам требовалось вскрытие абсцесса. Во всех случаях хирургическое вмешательство производили эндоскопически в условиях интубационного наркоза. Как показывает практика поиск абсцесса в мягких тканях стенок глотки иногда является сложной задачей. В связи с этим при расположении абсцесса в боковых отделах глотки, 38 (20,7%) пациентам, первым этапом хирургического лечения проводилась односторонняя тонзиллэктомия, затем вскрывалась абсцесс через тонзиллярную нишу. Такой подход облегчает хирургический доступ к парафарингеальному пространству, делает его более безопасным, учитывая расположение сосудисто-нервного пучка шеи.

По данным нашего отделения 30 пациентов (16,4%) были успешно пролечены консервативно. Критериями отбора пациентов в данную группу явились размер абсцесса до 2 см в максимальном диаметре, локализация абсцесса в глубоких верхнелатеральных слоях шеи по данным КТ. При отсутствии клинического эффекта через 48 часов от начала терапии показано проведение контрольной КТ шеи с КУ для решения вопроса о хирургическом лечении.

Все полученные данные представлены в виде блок-схемы алгоритма принятия решения по вопросу диагностики и лечения пациентов с ПФА

Заключение. Частота встречаемости ПФА растет. Заболевание имеет свои клинические особенности, требующие дифференциальной диагностики. Хирургическое лечение не всегда показано и иногда представляет значительные сложности. Все полученные данные представлены в виде блок-схемы алгоритма принятия решения по вопросу диагностики и лечения пациентов с ПФА.

ОСОБЕННОСТИ СТРОЕНИЯ ВИСОЧНОЙ КОСТИ КАК ФАКТОР РИСКА РЕЦИДИВИРОВАНИЯ ХОЛЕСТЕАТОМЫ СРЕДНЕГО УША: ОБЗОР ЛИТЕРАТУРЫ И СЕРИЯ КЛИНИЧЕСКИХ СЛУЧАЕВ

Мокоян Ж.Т.¹, Еремеева К.В.¹, Варсян Е.Г.², Мухамедов И.Т.¹, Свистушкин В.М.¹

¹ *Институт клинической медицины имени Н. В. Склифосовского, Первый МГМУ им. И. М. Сеченова (Сеченовский университет), Москва, Россия*

² *Клиника МЕДСИ Премиум, Москва, Россия*

В докладе обращается внимание на анатомические особенности строения «критических» структур височной кости в аспекте технических особенностей ревизионных операций по поводу резидуальной холестеатомы.

Проведен детальный обзор литературы, посвященный оценке факторов риска рецидива холестеатомы среднего уха. Анализ «критических» анатомических структур – таких как передняя аттиковая пластинка, складка и сухожилие мышцы, натягивающей барабанную перепонку, костное устье слуховой трубы и претимпанальный карман, тимпанальные синусы, по данным обзора литературы, является обязательным элементом планирования ревизионного saniрующего вмешательства. Авторы приводят показатели распространенности различных типов строения эпитимпанального синуса.

Авторами представлены три клинических случая ревизионных saniрующих вмешательств по поводу рецидива холестеатомы, которые были проведены в одном клиническом центре.

В первом клиническом случае наличие узкого и глубокого переднего эпитимпанального синуса, при сохраненной передней аттиковой пластины стало причиной

недостаточной санации в ходе предыдущих хирургических вмешательств и рецидива холестеатомы с прорастанием матрикса на коленчатый узел лицевого нерва.

Во втором клиническом случае такие особенности строения височной кости, как наличие глубокого надтубарного углубления, глубокого тимпанального синуса (тип С) с заднемедиальным распространением по отношению к каналу лицевого нерва, потребовали для осуществления доступа к перитубарному пространству помимо снятия передней аттиковой пластинки, высокого снятия передней стенки наружного слухового прохода, вскрытия скуловых клеток. А для доступа к лицевому и тимпанальным синусам был снят навес над окнами лабиринта и пирамидальный отросток, что позволило визуализировать и удалить матрикс.

Третий клинический случай отличался развитием у пациента периферического пареза лицевой мускулатуры после предыдущей операции. В данном случае хорошей визуализации переднего аттика было недостаточно, ввиду выраженной пневматизации височной кости, что обусловило более глубокое супра- и интралабиринтное распространение холестеатомы. Поэтому произведен транслабиринтный доступ к внутреннему слуховому проходу, что также позволило освободить лицевой нерв от холестеатомных масс на всем протяжении поражения.

Основной целью saniрующего вмешательства при хроническом среднем отите с холестеатомой является полное удаление патологического субстрата из наиболее адекватного доступа. Глубокое знание микрохирургической анатомии «критических» структур височной кости (передняя аттиковая пластинка, складка и сухожилие мышцы, напрягающей барабанную перепонку, костное устье слуховой трубы и претимпанальный карман, тимпанальные синусы) позволяет усовершенствовать saniрующий этап хирургического лечения пациентов с резидуальной холестеатомой.

КРОСС-СЕКЦИОННОЕ ИССЛЕДОВАНИЕ ДЛЯ СТРАТИФИКАЦИИ УЗНАВАЕМОСТИ ОДОРАНТОВ У НАСЕЛЕНИЯ РФ

Селезнева Л.В., Свистушкин М.В., Лебедева Г.В., Свистушкин В.М.
Институт клинической медицины имени Н. В. Склифосовского, Первый МГМУ им. И. М. Сеченова (Сеченовский университет), Москва, Россия

Цель работы. Исследование восприятия запахов в различных регионах РФ для дальнейшей разработки российского обонятельного теста.

Материалы и методы. В настоящем исследовании приняло участие 3000 человек. Обязательным условием для участия в исследовании было проживание на территории любого города России. Исследование проводилось в 8 федеральных округах (Центральный, Северо-Западный, Южный, Северо-Кавказский, Приволжский, Уральский, Сибирский, Дальневосточный). Критерии включения: возраст от 18 лет и старше. Критерии исключения: наличие когнитивных, неврологических и психиатрических расстройств, ограничивающих возможность участия в исследовании.

Данное исследование проводилось с использованием опросника по шкале Лайкерта – психометрической шкалы, с помощью которой испытуемый оценивает степень своего согласия или несогласия с суждением. Испытуемому было необходимо оценить свой уровень знакомства с каждым запахом из предложенных, присвоив ему определённый балл (1-5).

Всего в опроснике было перечислено 100 наименований одорантов, из которых 16 запахов – “Sniffin’ Sticks Test, 40 запахов – UPSIT и 44 запаха, встречающихся в повседневной жизни населения РФ. Запахи для каждого испытуемого были расположены в случайном порядке. Опрос проводился в двух вариантах: с помощью бумажной формы анкеты, разосланной в разные города России и на базе сервиса Google формы, где любой желающий мог поучаствовать в исследовании онлайн. В анкете также было необходимо указать город проживания, пол и возраст. Время на проведение опроса было не ограничено.

Результаты. Результаты проведённого опроса показали, что из предложенных в опросе 100 запахов, на первых 25 позициях самых узнаваемых по всей территории РФ одорантов расположились в порядке убывания: кофе, апельсин, чеснок, хлорка, мята, табачный дым, бензин, мандарин, лимон, дым от костра, лук, клубника, яблоко, спирт, рыба, скошенная трава, шоколад, ацетон, банан, горячий хлеб, роза, сирень, дыня, арбуз, малина.

Также по результатам проведённых исследований было выявлено, что 16 запахов из 3-го этапа идентификации “Sniffin’ Sticks Test не являются самыми узнаваемыми среди жителей нашей страны. Из них только 7 ароматов из 16-ти оказались на первых позициях рейтинга, а именно – кофе, апельсин, чеснок, мята, лимон, яблоко, рыба. Данное количество составляет менее 50 % от общего количества запахов 3-го этапа “Sniffin’ Sticks Test. Из 40

запахов обонятельного теста «UPSIT» только 19 оказались на первых позициях рейтинга самых узнаваемых запахов по РФ, а именно кофе, апельсин, дым от костра, мята, скошенная трава, банан, клубника, лимон, бензин, лук, шоколад, арбуз, пицца, корица, сирень, мыло, древесина, роза, огурец. По итогам проведённого опроса это составляет также менее 50 % узнаваемых запахов от общего количества ароматов данного обонятельного теста.

Топ – 25 самых узнаваемых запахов по РФ являются: кофе, апельсин, чеснок, хлорка, мята, табачный дым, бензин, мандарин, лимон, дым от костра, клубника, лук, яблоко, спирт, рыба, скошенная трава, шоколад, ацетон, банан, горячий хлеб, роза, сирень, дыня, арбуз, огурец.

Выводы. В настоящее время диагностика и реабилитация обонятельных нарушений все еще является актуальной проблемой в связи с отсутствием стандартизированного психофизического теста, с помощью которого можно комплексно оценить ольфакторную функцию.

Для разработки российского диагностического теста было проведено исследование с целью изучения узнаваемости и стратификации одорантов в различных регионах РФ с учетом климато-географических и культурных особенностей.

ДВУХСТОРОННЯЯ ВЕСТИБУЛОПАТИЯ: ЭТИОПАТОГЕНЕТИЧЕСКИЕ АСПЕКТЫ

Кунельская Н.Л.^{1,2}, Байбакова Е.В.¹, Гусева А.Л.², Заоева³.О.1, Чугунова М.А.¹, Манаенкова Е.А.¹, Янюшнкина Е.С.¹, Никиткина Я.Ю.¹, Ревазишвили С.Д.¹

¹ ГБУЗ «Научно-исследовательский клинический институт оториноларингологии им. Л.И. Свержевского» ДЗМ, Москва, Россия
² Кафедра оториноларингологии им. академика Б.С. Преображенского лечебного факультета ФГАОУ ВО «Российский национальный исследовательский медицинский университет имени Н.И. Пирогова» МЗ РФ, Москва, Россия

Актуальность. Двусторонняя вестибулопатия (ДВП) – это синдром, распространённость которого во всем мире является недооценённой. Это связано с полиэтиологичностью данного синдрома, отсутствием настороженности врачей различных специальностей в отношении этого состояния и недостатком диагностических навыков для клинической диагностики ДВП. Тем не менее, синдром

ДВП существенным образом сказывается на состоянии пациентов, вызывая хроническую шаткость, нарушение динамической остроты зрения, тем самым лишает пациентов возможности полноценной социальной активности, снижает качество повседневной жизни.

Целью нашего исследования явилось выявление причин развития ДВП, а также – характерных клинических симптомов ДВП различной этиологии.

Материалы и методы. В исследовании включены 47 пациентов с ДВП, проходивших амбулаторное и стационарное обследование и лечение в ГБУЗ НИКИО им. Л.И. Свержевского и ГКБ №1 им. Н.И. Пирогова. Средний возраст пациентов составил $57,2 \pm 13,9$ лет, при этом около половины пациентов (22, 46,8%) были старше 60-ти лет. Женщин было примерно в 2 раза больше, чем мужчин (33 и 14, 70,2 и 29,8%, соответственно).

Диагноз был поставлен на основании жалоб пациентов на головокружение и неустойчивость при ходьбе, а также – инструментально подтвержден по данным видеоимпульсного теста поворота головы (EyeSeeCam, Interacoustics, Дания). Всем пациентам проводили нейровизуализацию (КТ- и/или МРТ-исследование) и консультацию невролога, в результате которых очаговая патология головного мозга и симптоматика нейродегенеративных заболеваний ЦНС была исключена. Также, по показаниям, проводилась консультация ревматолога. Всем пациентам проводили динамическое исследование компенсации вестибулоокулярного рефлекса (ВОР) при помощи клинического теста динамической остроты зрения (ДОЗ).

Результаты. Все пациенты были разделены на группы по предполагаемой причине развития ДВ. У 18 пациентов (38,3%) этиологию ДВП выявить не удалось, что было расценено как идиопатическое развитие ДВ. У 6 (12,8%) пациентов ДВП явилась результатом двусторонней болезни Меньера, у 6 (12,8%) – ототоксического действия лекарственных средств (чаще всего амингликозидов), у 5 (10,6%) – перенесенного менингококкового менингита, у 4 (8,5%) – аутоиммунного заболевания (ревматоидного артрита, синдрома Когана), у 3 (6,4%) – перенесенного хирургического лечения двусторонней невриномы слухового нерва, у 2 (4,3%) – длительного течения и/или хирургического лечения двустороннего хронического гнойного среднего отита, у 2 (4,3%) – двустороннего вестибулярного нейронита, а у 1 (2,1%) – травмы головы с двусторонним поперечным переломом височных костей.

Были проанализированы клинические особенности протекания ДВП в зависимости от причины ее вызвавшей и сделаны следующие выводы:

1. Идиопатический характер развития наблюдается у трети пациентов с ДВП. Наиболее частыми установленными причинами ДВП являются болезнь Меньера, менингит и прием ототоксических препаратов.
2. ДВП может протекать без сопутствующего снижения слуха в случаях идиопатического ее развития, а также – при аутоиммунных заболеваниях, ототоксическом воздействии лекарственных препаратов, двустороннем вестибулярном нейроните.
3. Тест ДОЗ может быть рекомендован в качестве скринингового для выявления ДВП при первичном клиническом обследовании.
4. Для ДВП, возникшей после перенесенной нейроинфекции, характерно быстрое развитие типичной клинической картины двусторонней вестибулярной гипопункции (чаще сразу после перенесенного основного заболевания), двусторонняя сенсоневральная тугоухость выраженной степени, снижение Gain при vНТ (ниже 0,4), потеря более 8 строк в тесте ДОЗ.
5. Для ДВП, развившейся вследствие двусторонней болезни Меньера, в большинстве случаев характерен Gain более 0,4, потеря не более 6 строк в тесте ДОЗ, а также – клиническое течение, идентичное основному заболеванию (двустороннее снижение слуха, наличие скрытого спонтанного нистагма, положительный тест встряхивания головы), что затрудняет своевременную диагностику двусторонней вестибулярной гипопункции.

ВИЗУАЛЬНО-АНАЛОГОВАЯ ШКАЛА В ОЦЕНКЕ НАРУШЕНИЙ ОБОНЯНИЯ ПОСЛЕ ПЕРЕНЕСЕННОГО COVID-19

*Кунельская Н.Л.^{1,2}, Крюков А.И.^{1,2}, Заева З.О.¹,
Байбакова Е.В.¹, Янюшкина Е.С.¹, Чугунова М.А.¹,
Манаенкова Е.А.¹, Никиткина Я.Ю.¹,
Васильченко Н.И.¹, Ревазишвили С.Д.¹*

¹ ГБУЗ «Научно-исследовательский клинический институт оториноларингологии им. Л.И. Свержевского» ДЗМ, Москва, Россия
² Кафедра оториноларингологии им. академика Б.С. Преображенского лечебного факультета ФГАОУ ВО «Российский национальный исследовательский медицинский университет имени Н.И. Пирогова» МЗ РФ, Москва, Россия

Актуальность. До пандемии новой коронавирусной инфекции пациенты с нарушениями обоняния достаточно редко встречались в клинической практике. Однако в настоящее время в научной литературе появляется все больше данных о стойких обонятельных расстройствах после перенесенного COVID-19.

Именно поэтому с целью повышения эффективности лечения пациентов с anosmией/гипосмией после перенесенного COVID-19 нами проводилось изучение результатов заполнения и оценки визуально-аналоговой шкалы (0-106) по пяти вопросам:

1. Насколько Вас беспокоят трудности с обонянием?
2. Оцените, как часто Вы осознаете трудности с обонянием?
3. В какой степени трудности с обонянием повлияли на Вашу профессиональную деятельность?
4. Насколько серьезно трудности с обонянием повлияли на Ваш досуг?
5. Насколько серьезно трудности с обонянием повлияли на Вашу личную жизнь?

Материалы и методы: проведен анализ опроса 80 пациентов от 25 до 60 лет: мужчин – 3 (4%), женщин – 77 (96%). У 44 человек (55%) COVID-19 был подтвержден ПЦР-тестом, у 20 человек (25%) – наличием в крови IgM, у 3 человек (4%) был положителен экспресс-тест, у остальных 13 (16%), принявших участие в опросе, имелись только клинические проявления COVID-19 в виде нарушения обоняния.

Результаты: по данным, полученным в результате опроса, наибольшее количество баллов отмечено при ответе на вопросы, касающиеся выраженности и частоты осознания трудностей с обонянием – 5,6 и 6 баллов, соответственно (в этих двух категориях вопросов получено максимальное количество ответов = 106: 1-й вопрос – 14%, 2-й вопрос – 18%), наименьшее количество баллов касалось связи нарушения обоняния с профессиональной и досуговой деятельностью – 2,3 и 2,9 баллов, соответственно. Промежуточную позицию занимает влияние нарушений обоняния на личную жизнь – 3,4 балла. Наиболее часто респонденты отмечали отсутствие влияния нарушений обоняния (0 баллов) при ответе на вопрос касательно профессиональной (39%) и личной жизни (37,5%).

Выводы по итогам проведенного опроса:

1. Женщины активнее, чем мужчины, принимают участие в опросах (96 и 4%, соответственно).
2. Нарушения обоняния в большей степени влияют на субъективное самоощущение человека, нежели на

его профессиональную и досуговую деятельность, промежуточное положение занимает влияние на личную жизнь.

3. Наибольший процент (18%), когда выраженность изучаемого фактора оценивалась на максимальный балл, выявлен в категории частоты осознания трудностей с обонянием.

РЕГЕНЕРАТИВНАЯ ТЕРАПИЯ ПОСТТРАВМАТИЧЕСКОГО РУБЦОВОГО СТЕНОЗА ГОРТАНИ И ТРАХЕИ ПРИ ПОМОЩИ ОБОГАЩЕННОЙ ТРОМБОЦИТАМИ ПЛАЗМЫ

Юматова Д.А.², Кирасирова Е.А.^{1,2}, Мамедов Р.Ф.¹, Лафуткина Н.В.¹, Резаков Р.А.¹, Боровкова Н.В.³, Пономарев И.Н.³

¹ ГБУЗ «Научно-исследовательский клинический институт оториноларингологии им. Л.И. Свержевского» ДЗМ, Москва, Россия
² Кафедра оториноларингологии им. академика Б.С. Преображенского лечебного факультета ФГАОУ ВО «Российский национальный исследовательский медицинский университет имени Н.И. Пирогова» МЗ РФ, Москва, Россия

Введение. Повышение эффективности комплексного лечения пациентов с рубцовым стенозом гортани и трахеи остается одной из важных задач оториноларингологии в связи с тем, что частота повторного стенозирования после реконструктивных операций на гортани и трахеи по-прежнему остается высокой и может достигать 50%. Нарушение репарации тканей наиболее актуально для пациентов с посттравматическим рубцовым стенозом гортани и трахеи. Эта группа больных является наиболее тяжелой для полной реабилитации, так как при размождении тканей происходит усиленная воспалительная реакция, ведущая к образованию рубцовой ткани. Разработка новых методов дополнительной консервативной терапии крайне важна в лечении и реабилитации пациентов с посттравматическим рубцовым стенозом гортани и трахеи для профилактики развития осложнений в послеоперационном периоде. Терапия обогащенной тромбоцитами плазмой широко применяется в регенеративной медицине с 1970-х годов. Обогащенная тромбоцитами плазма активирует секрецию α-гранул, которые вырабатывают факторы роста и цитокины.

При механическом или химическом повреждении тканей тромбоциты мигрируют в область повреждения и запускают процессы регенерации: происходит стимулирование ангиогенеза, улучшается кровоснабжение, трофика и иннервация тканей. Данные свойства обогащенной тромбоцитами плазмы делают ее перспективной для применения у пациентов с рубцовым стенозом гортани и трахеи.

Цель. Повышение эффективности лечения пациентов с рубцовым стенозом гортани и трахеи с помощью обогащенной тромбоцитами аутоплазмы крови.

Материалы и методы. За период 2021–2022 гг. 24 пациента с диагнозом «Рубцовый стеноз гортани и шейного отдела трахеи» различной этиологии были обследованы и прооперированы в отделе реконструктивной хирургии полых органов шеи ГБУЗ НИКИО им. Л.И. Свержевского. Рубцовая ткань в просвете гортани и трахеи была оценена с учетом параметров: цвет, текстура, рельеф и плотность рубца, смещение окружающих тканей. Результаты исследования были подтверждены гистологическими данными, фотографией послеоперационной области в различные промежутки времени, эндоскопическим исследованием в период послеоперационного наблюдения.

Пациенты были разделены на 2 группы: первой группе (основной) – 12 человек – вводили обогащенную тромбоцитами плазму в зону иссечения рубца, второй (контрольной) группе – 12 человек – проводили иссечение рубца без введения плазмы.

Во время предоперационной подготовки пациента производили забор 10–12 мл венозной крови в пробирки с ЭДТА, далее посредством двойного центрифугирования получали около 1 мл обогащенной тромбоцитами плазмы.

При проведении ларинготрахеопластики под комбинированным эндотрахеальным наркозом или под местной анестезией после предварительной местной инфильтрации 1% лидокаина в область иссечения однократно вводили 0,4–1,0 мл обогащенной тромбоцитами плазмы на 1–2 см² рубца.

Результаты. При оценке рубцовой деформации гортани и трахеи в предоперационном периоде в основной и контрольной группах основные параметры имели оценки: «Смещение окружающих тканей» – 4 балла («выраженное»), «Плотность» – 3 балла («плотный»). Процесс репарации тканей оценивался эндоскопически при контактной ларингоскопии послеоперационной области.

Через 3 месяца после оперативного вмешательства производили повторную оценку параметров рубца по Манчестерской шкале. Было отмечено, что в контрольной группе параметр «Смещение окружающих тканей» снизился до 2–3 баллов, однако параметр «Плотность» остался прежним – 3 балла. В основной группе параметр «Смещение окружающих тканей» снизился до 1–2 баллов, а параметр «Плотность» составил 1–2 балла. Было отмечено сокращение сроков регенерации операционной раны и ускорение процесса неоангиогенеза на 2–3 сутки у 10 пациентов основной группы (83%).

Результаты лечения основной группы позволили у 9 (75%) пациентов перейти к следующему этапу реконструктивного вмешательства без повторного иссечения рубцовой ткани, в то время как 6 (50%) пациентам контрольной группы потребовалось повторное иссечение рубца.

Переносимость введения обогащенной тромбоцитами плазмы была удовлетворительной у всех пациентов, не было отмечено жалоб на дискомфорт в процессе введения при хирургическом вмешательстве под местной анестезией или в послеоперационном периоде.

Заключение. Комплексный подход к лечению пациентов с рубцовым стенозом гортани и трахеи, в том числе травматической этиологии, с применением обогащенной тромбоцитами плазмы является перспективным методом дополнительной терапии для улучшения результатов хирургического лечения.

ОЦЕНКА СТАБИЛЬНОСТИ КОСТНЫХ ИМПЛАНТОВ НА ПРИМЕРЕ СИСТЕМ КОСТНОГО ЗВУКОПРОВОЖДЕНИЯ

Осипенков С.С.^{1,2}, Ивойлов А.Ю.^{1,2,3}, Милешина Н.А.^{1,2}

¹ ГБУЗ «Научно-исследовательский клинический институт оториноларингологии им. Л. И. Свержевского» ДЗМ, Москва, Россия

² ГБУЗ «Детская городская клиническая больница № 9 им. Г.Н.Сперанского ДЗМ», Москва, Россия

³ ФГАОУ ВО «РНИМУ им. Н.И. Пирогова» МЗ РФ, Москва, Россия

Введение. Широкое распространение костных имплантов из титана в стоматологии, челюстно-

лицевой хирургии, оториноларингологии повышает требования к их безопасности, надежности и долговечности. Нагрузка на имплантированные элементы в зависимости от их локализации может варьироваться, но, как правило, боковое давление или вибрация достаточно интенсивные, поэтому первичная фиксация осуществляется с давлением 0,3-0,5 Мпа. Высокое сродство титановых элементов к костной ткани, возможность их взаимной интеграции обуславливает выбор именно данного материала. К сожалению, частота экструзии опор для аппаратов костного звукопроведения составляет 3-4%, а их повторная установка дорогостоящее и сложное мероприятие, особенно у детей с пороками развития челюстно-лицевой области. Поэтому оценка стабильности в имплантологии является важным элементом изучения и контроля.

Цель исследования. Динамическая оценка стабильности имплантированных титановых элементов для систем костного звукопроведения в послеоперационном периоде с целью профилактики экструзии и оценки оптимальных сроков нагрузки импланта после проведенного хирургического лечения.

Материалы и методы. В исследование включены 11 пациентов, которым были установлены 16 имплантов Вапа В1300 4мм с опорами ВА400 высотой 6,9,12мм. Дети были или с двусторонней врожденной атрезией наружного слухового прохода, или после двусторонней санирующей операции на среднем ухе с формированием общей полости, страдающие кондуктивной и смешанной тугоухостью III-IV степени. Проведено интраоперационное исследование стабильности имплантов электромагнитной системой Osstell, контроль через 7,14 дней, 1 и 3 месяца.

Результаты. При проведении интраоперационного исследования показатели стабильности имплантов составили $54,05 \pm 3,25$. Через 7 дней после операции отмечено увеличение стабильности до $56,2 \pm 2,7$, через 14 дней - $57,8 \pm 2,25$. Результаты оценки через 1 и 3 месяца после операции не имели статистически достоверных отличий и составили $62 \pm 1,8$. Статистически значимой разницы в стабильности имплантов с опорами различной высоты получено не было.

У одного пациента отмечено понижение показателей стабильности через 1 месяц после операции с 40/42 до 20/25 во взаимно перпендикулярных плоскостях. Было решено отложить нагрузку импланта до 6 месяцев после операции без демонтажа опоры.

К сожалению, в сочетании с травматическим фактором произошла экструзия опоры с имплантом. При рентгенологическом исследовании области имплантации отмечена близость места установки импланта к теменно-височному шву.

Выводы. Имплантированные системы костного звукопроведения на основе титановых элементов показали высокую надежность и стабильность. Учитывая выход показателя стабильности на плато через 1 месяц после операции, время нагрузки опор может быть смещено с 3-6 месяцев до 1 месяца после операции при условии наличия технической возможности для контроля, что значительно сокращает сроки начала слухо-речевой реабилитации. При нарушении процесса остеоинтеграции оптимальным является демонтаж опоры от импланта, закрытие последнего техническим колпачком с последующим выведением чрескожной опоры в более поздние сроки (не ранее, чем через 6 месяцев после операции) с целью минимизации риска экструзии.

ПРИМЕНЕНИЕ АЛЛОИМПЛАНТАЦИОННЫХ МАТЕРИАЛОВ ПРИ РЕКОНСТРУКТИВНО-ПЛАСТИЧЕСКОМ ОПЕРАТИВНОМ ЛЕЧЕНИИ ПАЦИЕНТОВ С ПРОТЯЖЕННОЙ ЛАРИНГОТРАХЕАЛЬНОЙ ОБЛИТЕРАЦИЕЙ ПРОСВЕТА

Кирасирова Е.А.^{1,2}, Тютин С.И.², Мамедов Р.Ф.², Лафуткина Н.В.², Резаков Р.А.², Фролкина Е.А.²

¹ *Кафедра оториноларингологии имени акад. Б.С. Преображенского лечебного факультета ФГБОУ ВО «Российский национальный исследовательский медицинский университет им. Н.И. Пирогова» Минздрава РФ, Москва, Россия*

² *ГБУЗ «Научно-исследовательский клинический институт оториноларингологии им. Л.И. Свержевского» Департамента здравоохранения Москвы, Москва, Россия*

Введение. Проблема рубцового стеноза гортани и трахеи с облитерацией просвета дыхательных путей грубоволокнистой соединительной тканью по-прежнему является актуальной и наиболее сложной патологией с точки зрения реконструктивной хирургии, вследствие чего продолжается поиск эффективных

методов восстановления обширных дефектов ларинготрахеостом с помощью имплантационных материалов.

Цель исследования. Повышение эффективности хирургического лечения больных сочетанным протяженным ларинготрахеальным рубцовым стенозом с облитерацией просвета дыхательных путей.

Материалы и методы. Изучены свойства, область применения и преимущества в использовании аллоимплантационных материалов на основе хрящевой ткани, деминерализованной костной ткани и твердой мозговой оболочки в различных сферах хирургии. Проанализирована частота возникновения осложнений и результаты лечения при реконструктивно-пластическом оперативном лечении гортани и шейного отдела трахеи. Отделом реконструктивной хирургии полых органов шеи НИКИО им. Л.И. Свержевского за период с 2020 по 2023 гг. обследовано и пролечено 84 пациента с диагнозом: рубцовый стеноз гортани и шейного отдела трахеи, гортанно-трахеальная атрезия. Проводилась реконструктивно-пластическая операция с использованием: деминерализованной костной ткани – 21 пациент; твердой мозговой оболочки – 20 пациентов; реберного аллохряща – 22 пациента, комбинации алломатериалов в виде реберного аллохряща и деминерализованной костной ткани – 21 пациент. Время послеоперационного наблюдения – от 6 месяцев до 2 лет. Результаты исследования подтверждены микробиологическими и гистологическими данными, эндоскопическим исследованием с фото- и видеодокументированием, мультиспиральной компьютерной томографией с трехмерной реконструкцией воздушного столба и опорного скелета гортани и трахеи.

Ларинготрахеопластика с использованием деминерализованной костной ткани для восстановления опорной функции боковых отделов гортани и шейного отдела трахеи показала хорошие функциональные результаты в 21 случае в виде полного приживления имплантационного материала, отсутствии реакции отторжения и миграции материала, отсутствии признаков воспаления и болевого синдрома в послеоперационной области.

Твердая мозговая оболочка использовалась в качестве апоневроза при дефиците мышечно-апоневротических структур в области трахеостомического дефекта с целью дополнительного укрепления передней стенки шейного отдела трахеи с полным закрытием трахеостомического дефекта. Отмечены хорошие функцио-

нальные результаты в 19 случаях в виде полного приживления материала, отсутствии болевого синдрома и признаков воспалительной реакции. У 1 пациента – удовлетворительный результат, в раннем послеоперационном периоде отмечалось разрастание грануляционной ткани в просвет трахеи, которая была удалена механическим способом, рецидива не отмечалось.

При использовании реберного аллохряща в 18 из 21 случаев получены хорошие функциональные результаты в виде полного приживления и адекватного выполнения опорной функции трансплантатом в области боковых стенок гортани и трахеи. У 2 пациентов отмечался незначительный рост грануляционной ткани, которая была удалена механическим способом с тушированием 40% раствором нитрата серебра, дальнейшим успешным заживлением и эпителизацией раневой поверхности. У 1 пациента отмечена частичная резорбция или отторжение хрящевых аллотрансплантатов, что привело к несостоятельности стенок гортани и трахеи в отдаленном послеоперационном периоде.

При использовании комбинации имплантационных материалов в виде реберного аллохряща и деминерализованной костной у 21 пациента получены хорошие функциональные результаты в виде полного приживления аллоимплантов с адекватным выполнением опорной функции и сокращением размеров ларинготрахеального дефекта на 2/3 от первоначального.

Выводы. Использование аллоимплантационных материалов в виде реберного аллохряща, деминерализованной костной ткани и твердой мозговой оболочки как по отдельности, так и в комбинации в реконструктивно-пластической хирургии гортани и трахеи у пациентов с обширным ларинготрахеальным рубцовым стенозом позволяет сократить этапы и сроки хирургического лечения, осуществить раннюю социальную и трудовую реабилитацию пациентов.

ДИАГНОСТИКА СКРЫТОЙ РАСЩЕЛИНЫ НЁБА И ЕЁ ВЛИЯНИЕ НА СРЕДНЕЕ УХО

Андреева И.Г.

ГАУЗ «Детская Республиканская Клиническая Больница» МЗ Республики Татарстан, Казань, Россия

Существует форма врожденной расщелины нёба, которая трудна для своевременной диагностики и при-

водит к ошибкам в тактике лечения. Коварность скрытой (подслизистой) расщелины нёба (СкрРН) заключается в малозаметных клинических симптомах, однако последствия при несвоевременной диагностике могут быть серьёзными. Цель исследования: определить критерии диагностики СкрРН для оториноларингологов, педиатров, ЧЛХ и оценить влияние её на функцию среднего уха. Материалы и методы: исследовано 12 пациентов со СкрРН, проходивших лечение в ЛОР-отделении ГАУЗ ДРКБ МЗ РТ. Результаты. У всех пациентов подтверждена СкрРН данными РКТ. Средний возраст установления диагноза скрытая расщелина нёба ЛОР-врачом составил 7,5 лет (от 3 до 13 лет), из них 91,7% составили изолированные СкрРН с характерными признаками на РКТ: клиновидный дефект нёба, укорочение сошника, смещение задней носовой ости кпереди, выступающие в носоглотку задние отделы нижних носовых раковин; 1 пациент (8,3%) имел правостороннюю СкрРН. Только у 1 пациента (8,3%) не было жалоб на снижение слуха и отиты в анамнезе, однако он имел выраженную гнусавость голоса при нормальной отоскопической картине и обратился в клинику с вопросом об удалении аденоидов. При мезофарингоскопии у 66,7% пациентов отмечалось небольшое втяжение мягкого нёба, сохранена его подвижность (75%), т.е. СкрРН компенсирована, отсутствие раздвоенности uvulae, что вызывало трудности диагностики без проведения фиброриноскопии и РКТ. 75% пациентов в анамнезе имели длительные логопедические проблемы, 33,3% пациентов почти до 5 лет не разговаривали, поперхивались (83,3%) и часто срыгивали (91,7%) в грудном возрасте, страдали частыми риносинуситами (100%) и гнойными отитами (58,3%). 3 пациента в анамнезе перенесли аденотомию по мж, которая не принесла желаемого улучшения носового дыхания и уменьшения гнусавости, 1 пациенту проведена уранопластика по поводу СкрРН без существенного успеха. У 1 пациента СкрРН сопровождалась с неполным синдромом Гольденхара, микротией 3 степени, атрезией наружного слухового прохода и односторонним парезом мягкого нёба. У 91,7% пациентов отмечалось снижение слуха: кондуктивная тугоухость (КТ) 1 степени (41,6%), КТ 2 степени (4,2%), КТ 3 степени (4,2%), смешанная тугоухость 1 степени (4,2%), 2 степени (8,3%), 3 степени (4,2%), сенсоневральная тугоухость (СН) 1 степени (4,2%). В 29,2% случаев (n=7) выявлен экссудативный средний отит (ЭСО) в мукозной стадии, в 20,8% случаев (n=5) - адгезивный средний отит, в

20,8% случаев (n=5) хронический гнойный средний отит (ХГСО) с холестеатомой. Дополнительно отмечено при фиброриноскопии зияние слуховых труб у 2 пациентов (16,6%), искривление носовой перегородки у 3 (25%), сопча bullosa средних носовых раковин и гипоплазия верхнечелюстной пазухи (8,3%). Пациентам проведено следующее лечение: парциальная аденотомия (25%), тонзиллотомия (4,2%), шунтирование барабанной полости вентиляционными трубками длительного ношения (25%), тимпанопластика 1 типа (4,2%), радикально-санирующая операция с тимпанопластикой 3 типа (20,8%). Во время выполнения санирующих операций отмечено массивное разрушение височной кости холестеатомой, у 1 пациента в том числе: канала лицевого нерва в тимпанальном и мастоидальном отделах, полукружных каналов лабиринта, стенки над сигмовидным синусом и задней стенки наружного слухового прохода. В течение 1-2-х лет наблюдений после перенесенных операций у пациентов отмечены следующие результаты слуха: нормальный слух в 29,2% случаев (n=7), КТ 1 степени 8,3% (n=2) и 2 степени 4,2% случаев (n=1), смешанная тугоухость 1 степени 4,2% (n=1) и 2 степени 8,3% (n=2), глухота - 4,2% (n=1) соответственно. Выводы: Случаи СкрРН демонстрируют необходимость знания данной патологии для оториноларингологов и педиатров, чтобы вовремя проводить правильную комплексную реабилитацию пациентам.

ИММУНОЛОГИЧЕСКИЕ И МОРФОЛОГИЧЕСКИЕ ОСОБЕННОСТИ РЕМОДЕЛИРОВАНИЯ СЛИЗИСТОЙ ОБОЛОЧКИ ПОЛОСТИ НОСА И ОКОЛОНОСОВЫХ ПАЗУХ ПРИ ПОЛИПОЗНОМ РИНОСИНУСИТЕ

Савушкина Е.Ю.¹, Егоров В.И.¹, Курбачева О.М.², Дынева М.Е.²

¹ Государственное бюджетное учреждение здравоохранения Московской области

«Московский областной научно-исследовательский клинический институт им. М. Ф. Владимирского», Москва, Россия

² Федеральное государственное бюджетное учреждение «Государственный научный центр «Институт иммунологии» Федерального медико-биологического агентства, Москва, Россия

Введение. Ремоделирование дыхательных путей при полипозном риносинусите (ПРС), а также при сочетании с коморбидными заболеваниями, происходят в результате морфологических изменений, в основе которых лежат местные иммунологические реакции, возникающие при повреждении и нарушении процессов репарации эпителия, что приводит к изменениям в его собственной пластинке, отеку и фиброзу. В литературных источниках очень мало данных по изучению факторов роста, эпителиальных аларминов при разных фенотипах ПРС, что недостаточно для понимания их роли в патогенезе данного заболевания.

Цель исследования. Сравнить процессы ремоделирования слизистой оболочки полости носа и околоносовых пазух при разных фенотипах полипозного риносинусита.

Материалы и методы. Исследование проводилось в период с 2018 по 2022 гг., в нем приняли участие 96 человек с разными фенотипами ПРС. Сформировано 4 группы, в зависимости от наличия или отсутствия бронхиальной астмы (БА): первая группа 24 добровольца без ПРС и БА, но с вазомоторным ринитом (группа «норма»); вторая – 24 больных с atopической формой БА («ПРС+БА+IgE»); третья – 24 больных с наличием неаллергической формы бронхиальной астмы («ПРС+БА-IgE»); четвертая – 24 больных с полипозным риносинуситом без коморбидной патологии («ПРС»).

Методом полимеразной цепной реакции в режиме реального времени была определена экспрессия генов факторов роста EGF, VEGF, FGF, BAFF и APRIL, а также IL-25, IL-33, TSLP в полипозной ткани.

Проведено морфологическое исследование полипозной ткани при разных фенотипах ПРС, выполнен корреляционный анализ с факторами роста и эпителиальными аларминами.

Результаты. Экспрессия гена EGF детектировалась только в группе «норма», у пациентов с ПРС этот фактор роста отсутствовал. Экспрессия гена FGF была статистически значимо повышена в группе «ПРС+БА+IgE» [$p=0.106$], «ПРС+БА-IgE» [$p=0.001$] и «ПРС» [$p=0.001$] по сравнению с группой «Норма». Высокая экспрессия гена VEGF по сравнению с «Норма», «ПРС+БА+IgE», «ПРС+БА-IgE» [$p=0,014$, $p=0,001$, $p=0,001$, соответственно]. В группе «ПРС+БА-IgE» экспрессия гена BAFF была статистически значимо выше [$p=0,196$] по сравнению с группой «ПРС+БА+IgE». Также во всех исследуемых группах выявлена статистически значимое снижение экспрессии гена APRIL в группах

«ПРС+БА+IgE» [$p=0,001$], «ПРС+БА-IgE» [$p=0,001$] и «ПРС» [$p=0,001$] по сравнению с группой «Норма».

В группах «ПРС+БА+IgE» и «ПРС+БА-IgE» выявлена статистически значимая высокая экспрессия IL-25 и TSLP по сравнению с группой «Норма» [$p=0,511$ и $p=0,762$, соответственно] и «ПРС» [$p=0,05$ и $p=0,023$, соответственно].

В группе «ПРС+БА+IgE» выявлена статистически значимая обратная корреляционная связь между размером базальной мембраны с APRIL ($r_{xy}=0,826$; $p=0,002$). Также выявлена статистически значимая прямая корреляционная связь между толщиной стромы с IL-25 ($r_{xy}=0,818$; $p=0,002$). А в группе «ПРС» статистически значимая прямая корреляционная связь между размером базальной мембраны с IL-25 ($r_{xy}=0,728$; $p=0,017$) и TSLP ($r_{xy}=0,780$; $p=0,013$).

Выводы. Течение ПРС в сочетании с БА-IgE характеризуется наиболее выраженным локальным воспалительным процессом, что подтверждается по морфологическим изменениям полипозной ткани и иммунологическим характеристикам, тем самым это объясняет неэффективность проводимой стандартной терапии.

АУДИОЛОГИЧЕСКИЕ РЕЗУЛЬТАТЫ РАЗЛИЧНЫХ ВАРИАНТОВ СТАПЕДОПЛАСТИКИ У ПАЦИЕНТОВ С ОТОСКЛЕРОЗОМ

Гаров Е.В.^{1,2}, Крюков А.И.^{1,2}, Загорская Е.Е.¹, Зеленкова В.Н.¹, Киселюс В.Э.¹, Мосейкина Л.А.¹

¹ ГБУЗ «НИКИО им. Л.И. Свержевского»

ДЗМ, Москва, Россия

² Кафедра оториноларингологии

им. акад. Б.С. Преображенского лечебного факультета ФГАОУ ВО «РНИМУ

им. Н.И. Пирогова» МЗ России, Москва, Россия

Ежегодно отмечается увеличение числа пациентов, обратившихся по поводу снижения слуха и шума в ушах, с диагностированным отосклерозом (ОС) [Крюков А.И. и соавт., 2017]. Прогрессирующее течение заболевания ведёт к стойкой тугоухости и значительно снижает качество жизни. Одним из наиболее распространённых методов реабилитации слуха при отосклеротической фиксации стремени является стапедопластика.

ЛН по данным ЭМГ. Нейропластика после удаления невриномы «конец в конец» выполнена 2 пациентам, икроножным нервом – 4. Экстракраниальная нейропластика в 2 случаях была проведена подъязычным и в одном – большим заушным нервом.

Результаты: после нейропластики икроножным нервом и «конец в конец» через год после операции у 5 пациентов функция ЛН восстановилась до 3 степени по НВ, у 1 – через 6 месяцев – незначительная положительная динамика. После нейропластики экстратемпоральным анастомозом через два года в 1 случае улучшение функции ЛН до 2 степени по НВ (большим заушным нервом) и в 2 – до 4 степени по НВ (подъязычным нервом). У 2 пациентов с удалением невриномы с сохранением ствола, функция ЛН осталась прежняя (5-6 степени по НВ), у 2 - улучшение на 1 степень по НВ и одного – с нормальной функцией до операции, ухудшение до 4-5 степени с постепенным регрессом до 2 степени по НВ. Улучшение или сохранение слуха отмечено у 9 больных.

Вывод. Результаты лечения пациентов с НЛН зависят от локализации и объема образования, а также от длительности невротии.

РЕАЛИЗАЦИЯ ПРОИЗВОДСТВЕННОГО РИСКА ПОТЕРИ СЛУХА У РАБОТНИКОВ УРАНОДОБЫВАЮЩЕГО ПРОИЗВОДСТВА

*Панкова В.Б., Федина И.Н. Серебряков П.В.,
Сааркоппель Л.М., Бомштейн Н.Г.
ФГБУ НМИЦО ФМБА России, Москва, Россия*

Обеспечение медицинской составляющей безопасности производства, сохранение здоровья и профессионального долголетия трудящегося контингента являются приоритетными задачами современной медицины труда. В этой связи здоровье работников организаций отдельных отраслей экономики с особо опасными условиями труда имеет большую медико-социальную и экономическую значимость.

Для реализации данных задач необходимы прогноз, определение, и профилактика производственного риска нарушений организма работающих лиц, подвергающихся воздействию вредных и неблагоприятных производственных факторов.

В современной структуре профессиональной заболеваемости работников страны наибольший удельный

вес занимает профессиональная тугоухость, развивающаяся от воздействия производственного шума, превышающего допустимые санитарно-гигиенические параметры.

Работники основных подземных профессий уранодобывающих производств в процессе труда подвергаются воздействию производственного шума, источниками которого являются вентиляторы местного проветривания, погрузо-доставочные машины, перфораторы, лебёдки, выполнение крепежных работ (распиловка лесоматериалов, работа отбойным молотком и пр.). В условиях интенсивного шума подземные проходчики и рабочие очистного забоя работают 60–70% рабочего времени. Рассчитанный среднесменный эквивалентный уровень звука за смену составляет 104,3 дБА, (при ПДУ 80 дБА, что характеризует класс условий труда по данному фактору как вредный, обуславливающий априорный риск неблагоприятного специфического воздействия на орган слуха.

Показатели потери слуха, вызванных воздействием шума, среди работников изучаемого производства имели положительную динамику, от максимальных значений 55,4% в 1990-1994гг, до 9,7% в 2015–2019 гг.

Таким образом, проводимые современные технические, организационные и санитарно-гигиенические мероприятия позволили снизить производственный риск шумового воздействия на орган слуха работников.

ИННОВАЦИОННЫЕ МЕТОДЫ РЕГЕНЕРАЦИИ БАРАБАННОЙ ПЕРЕПОНКИ В ЭКСПЕРИМЕНТЕ IN VIVO

*Золотова А.В.¹, Свистушкин М.В.¹, Волкова П.В.¹,
Никифорова Г.Н.¹, Тимашев П.С.²*

¹ *Институт клинической медицины имени Н. В. Склифосовского, кафедра болезней уха, горла и носа, Москва, Россия*

² *Институт регенеративной медицины, Первый МГМУ им. И. М. Сеченова (Сеченовский университет), Москва, Россия*

Целью настоящего исследования явилось изучение возможности восстановления хронической перфорации барабанной перепонки (БП) шиншиллы с помощью графта персонализированного коллагена,

с последующей оценкой ее морфологической структуры и механо-акустических свойств.

Материалы и методы. В качестве экспериментальной модели выбраны самцы шиншиллы в количестве 6 особей в возрасте 6 месяцев и весом 500 - 700 грамм. Эксперимент проходил в 2 этапа. 1 этапом выполнено создание стойкой перфорации барабанной перепонки с помощью подворачивания ее края с последующей установкой в нее шунта сроком на 30 дней. После этого шунт удаляли, формировалась стойкая перфорация барабанной перепонки с оmozолелым краем, за которой в течение 21 дня проводилось динамическое наблюдение с помощью отовидеоэндоскопии. 2 этапом выполняли повторное вмешательство, в ходе которого освежали края хронической перфорации. С правой стороны закрытие перфораций не проводилось (контрольная группа (n=6)), с левой стороны перфорации закрывались графтом персонализированного коллагена (основная группа (n=6)). Через 35 дней животные выводились из эксперимента, макропрепараты височной кости с барабанной перепонкой направлялись на гистологическое исследование.

Результаты. В группе контроля закрытия перфорации барабанной перепонки не произошло ни в одном случае. В основной группе через 35 дней после удаления шунта и установки графта персонализированного коллагена закрытие хронической перфорации барабанной перепонки произошло у всех животных. Барабанная перепонка представляла собой целостную структуру, отсутствовали ее воспалительные изменения, на месте перфорации сформировался нежный рубец, практически неотличимый от интактных участков БП.

По данным гистологического исследования большая часть барабанной перепонки была представлена плотными участками из фиброзной ткани, состоящей из плотно расположенных и параллельно ориентированных коллагеновых волокон и немногочисленных фибробластов между ними. В фиброзной ткани отсутствовала воспалительная инфильтрация и содержание сосудов было минимальным.

Выводы. Применение графта персонализированного коллагена для закрытия хронических перфораций барабанной перепонки в экспериментальных условиях оказалось эффективным, что позволит в будущем внедрить данный метод в клиническую практику как более быстрый и инвазивный, сокращающий сроки реабилитации в отличие от стандартных хирургических методик, применяемых в лечении хронических отитов.

Исследование выполнено за счет гранта Российского научного фонда № 21-15-00339 «Тканеинженерная стратегия восстановления голосового отдела гортани и среднего уха для малоинвазивной функциональной хирургии головы и шеи».

ХРОНИЧЕСКИЙ ТОНЗИЛЛИТ В СОЧЕТАНИИ С САХАРНЫМ ДИАБЕТОМ

*Бакулина Л.С., Трайнина А.А., Юрченко А.С.
ФГБОУ ВО Воронежский государственный
медицинский университет им. Н.Н. Бурденко
Минздрава России, Воронеж, Россия*

Количество воспалительных заболеваний глотки в настоящее время неуклонно растет. Вместе с тем, сахарный диабет занимает лидирующие позиции во всем мире и занимает ведущее место среди патологий эндокринной системы. При этом около 59% пациентов с сахарным диабетом сталкиваются и с патологией ЛОР-органов, в том числе и с хроническим тонзиллитом [1].

Целью нашей работы явилась оценка данных бактериологического исследования материала из лакун миндалин у больных сахарным диабетом в сочетании с хроническим тонзиллитом.

Нами было обследовано 27 пациентов с сахарным диабетом I и II типа, находившихся на лечении в оториноларингологическом и эндокринологическом отделениях БУЗ ВО «Воронежская областная клиническая больница № 1».

При бактериологическом исследовании микрофлоры из крипт небных миндалин у обследованных пациентов, были выявлены: *Staphylococcus aureus*, *Klebsiella pneumoniae*, *Pseudomonas aeruginosa*, *Escherichia coli*, а также обнаружена сапрофитная микрофлора. Было выяснено, что преобладающей микрофлорой являлся *Staphylococcus aureus*. При этом у 12 (44,4%) больных *Staphylococcus aureus*, у 4 (14,8%) *Klebsiella pneumoniae*, по 2 (7,4%) пациента с *Pseudomonas aeruginosa* и *Escherichia coli*, а также у 7 (25,9%) пациентов обнаружена сапрофитная микрофлора. Полученные данные не противоречат данным исследований других авторов [2,3].

Полученные результаты бактериологического исследования показали, что у пациентов с хроническим тонзиллитом, в сочетании с сахарным диа-

бетом, выделяется большой спектр возбудителей, способных поддерживать хроническое воспаление в небных миндалинах.

Сочетание же гнойная инфекция приводит к быстрой декомпенсации сахарного диабета и кетоацидозу, на фоне которого усугубляется гнойной-воспалительный процесс, что, несомненно, снижает качество жизни больных.

Кроме того, высокий уровень антибиотикорезистентности у больных с сахарным диабетом способствует затруднению антибиотикотерапии.

Таким образом, больные хроническим тонзиллитом в сочетании с сахарным диабетом трудно поддаются лечению и нуждаются в комплексной оториноларингологической и эндокринологической терапии.

Литература

1. Шишкова В.Н. Особенности развития острого и хронического воспаления верхних дыхательных путей у пациентов с сахарным диабетом. Консилиум Медикум. - 2015. - № 4. - С. 40-43..
2. Крюков А.И., Гуров А.В., Юшкина М.А., Огородников Д.С. Иммунологические нарушения у пациентов с гнойно-воспалительной патологией ЛОР-органов в условиях коморбидности с сахарным диабетом. Вестник оториноларингологии. - 2019. - №6. - С. 22-27.
3. Гуров А.В., Бирюкова Е.В., Юшкина М.А. Алгоритм комплексного лечения гнойно-воспалительных заболеваний ЛОР-органов у больных сахарным диабетом. Вестник оториноларингологии. - 2015. - №2. - С. 31-35.

ДИАГНОСТИКА И ХИРУРГИЧЕСКОЕ ЛЕЧЕНИЕ ВРОЖДЕННОЙ ХОЛЕСТЕАТОМЫ ВИСОЧНОЙ КОСТИ

*Князев А.Д., Аникин И.А. Хамгушкеева Н.Н., Мамедова А.Д.
Федеральное государственное бюджетное учреждение «Санкт-Петербургский научно-исследовательский институт уха, горла, носа и речи» Министерства здравоохранения Российской Федерации, Санкт-Петербург, Россия*

Холестеатома височной кости – образование, состоящее из ороговевающего плоскоклеточно-

го эпителия, расположенное в полостях височной кости и вызывающее в процессе своего роста резорбтивные процессы в прилежащих костных тканях. Врожденная холестеатома – достаточно редкое состояние. Однако по литературным данным отмечается увеличение частоты её встречаемости в последние годы.

В данной работе проведен ретро- и проспективный анализ особенностей диагностики и результатов хирургического лечения пациентов с врожденной холестеатомой височной кости.

Пациенты и методы. За период с 2010 по 2022 гг. на базе ФГБУ «Санкт-Петербургского научно-исследовательского института уха, горла, носа и речи» Министерства здравоохранения Российской Федерации находились на оперативном лечении 36 пациента с диагнозом: врожденная холестеатома височной кости. Обследование пациентов включало: сбор жалоб и анамнеза, общеклиническое, оториноларингологическое, аудиологическое исследование, КТ височных костей, МРТ среднего уха в DWI режиме и гистологическое исследование операционного материала.

Пациенты были разделены на 2 группы. В I группу вошли пациенты с изолированной врожденной холестеатомой среднего уха. Для верификации данного диагноза использовались критерии M.J. Levenson (1986 г.). Для всех случаев врожденной холестеатомы среднего уха определялась стадия распространения согласно классификациям W. P. Potsic (2002 г.) EAONO (2017 г.) и «ChOLE» (2018 г.). Во II группу были включены пациенты, имеющие врожденную атрезию наружного слухового прохода, сочетанную с холестеатомой височной кости.

Результаты. Большая часть пациентов поступила в последние года анализируемого периода: 2018 г. – 8 (22,2%), 2021, 2019, 2016 гг. – по 5 случаев (13,9%), 2017 г. – 4 (11,1%), 2014 г. – 3 (8,3%), 2015 и 2022 г. – 2 (5,6%), в 2013 и 2011 гг. по 1 (2,8%) случаю. В 2012, 2010 и 2020 гг. случаев врожденной холестеатомы не было зарегистрировано.

В I группе (28 пациентов) по интраоперационным данным врожденная холестеатома имела типичное расположение в передо – верхнем отделе барабанной полости в 8 случаях (28,5%). Наиболее часто (10 случаев (35,7%)) наблюдалась холестеатома заполняющая все отделы барабанной полости.

Распространение эпидермальной ткани в аттик наблюдалось в 12 случаях (42,9%), в антрум в 7 (25%), в синусы ретро-тимпанума в 12 (42,9%), в протимпанум в 11 (39,2%), из них в том числе в тимпанальное устье слуховой трубы в 2 наблюдениях (7,1%). Врожденная холестеатома открытого типа отмечалась в 10 (37,1%) случаях, закрытого в 17 (62,9%). Поражение цепи слуховых косточек наблюдалось в 19 случаях. При этом целостность молоточка была нарушена в 12 случаях (42,8%), наковальни в 18-и (64,3%), суперструктур стремени в 14-и (50%). Сочетанная аномально развитая цепи слуховых косточек отмечалась в 3-ех случаях (10,7%). Объем оперативного вмешательства в 7-и случаях (25%) был ограничен тимпанотомией с удалением врожденной холестеатомы, тимпанопластика проведена у 5-и пациентов (17,9%), раздельная аттикоантротомия с тимпанопластикой у 9-и (32,1%), радикальная операция с тимпанопластикой у 7-и (25%). Рецидив холестеатомы височной кости был зарегистрирован в отдаленном послеоперационном периоде у 4-х (14,3%) пациентов. Значимая положительная корреляционная связь выявлена между рецидивом врожденной холестеатомы и её поражением протимпанума ($p=0,024$), расположением с левой стороны ($p>0,0001$) и степенью её распространения согласно классификации ChOLE ($p=0,05$).

Во II группе (8 пациентов) врожденная холестеатома сочеталась с врожденной атрезией наружного слухового прохода. У 5 (62,5%) из них холестеатома локализовалась между атретической пластинкой и гипоплазированной барабанной перепонкой. В данной группе пациенты предъявляли жалобы только на снижение слуха, которое можно было бы обосновать наличием атрезии наружного слухового прохода. Всем пациентам была выполнена одномоментная операция с устранением атрезии наружного слухового прохода и удалением врожденной холестеатомы. Рецидив холестеатомы не был зарегистрирован ни у одного пациента.

Таким образом, на основании проведенного исследования за период с 2010-2022 гг. отмечается тенденция роста числа пациентов с врожденной холестеатомой височной кости. Вероятно, это связано с увеличением инструментальных диагностических возможностей, а также информированности и настороженности ЛОР – врачей, касаемо данной патологии.

МАСТОИДИТ. АТИПИЧНОЕ ТЕЧЕНИЕ. НАШ ОПЫТ ЛЕЧЕНИЯ.

Карибова С.О.

ГБУЗ МО “Московский областной научно-исследовательский клинический институт им. М. Ф. Владимирского”, Москва, Россия

Острый средний отит (ОСО) является одной из самых распространенных патологий в оториноларингологической практике, как среди взрослого, так и среди детского населения. Одним из наиболее грозных осложнений ОСО, требующих экстренного хирургического лечения, является мастоидит. Согласно клиническим рекомендациям 2014 года мастоидитом принято считать деструктивный остео-периостит ячеистой структуры сосцевидного отростка. В педиатрической оториноларингологии принято определение анtrit (син. отоанtrit) – воспаление слизистой оболочки и костной ткани пещеры сосцевидного отростка, которое развивается как осложнение острого среднего отита у новорожденных и у детей грудного возраста. Не смотря на широкое применение антибактериальных препаратов, частота возникновения данного осложнения остается на высоком уровне. Позднее обращение за медицинской помощью, нерациональное и несвоевременное использование антибактериальной терапии, а также атипичное течение процесса зачастую приводит к поздней диагностике мастоидита. В статье будут рассмотрены несколько клинических случаев лечения мастоидита с атипичным течением, которые мы наблюдали на базе нашего учреждения в период с 2017 г. по 2022 г.

ФИБРОЗНАЯ ДИСПЛАЗИЯ ВИСОЧНОЙ КОСТИ У ПАЦИЕНТА 10 ЛЕТ

Сагатеян М.О., Полунин М.М., Пряников П.Д., Мушенко В.А.

ОСП РДКБ РНИМУ им.Н.И. Пирогова, Москва, Россия

Фиброзная дисплазия (ФД) относится к достаточно редким видам костной патологии, в основе патогенеза которой лежит нарушение остеобластического процесса с замещением костной ткани на волокнисто-соединительную (фиброзную) ткань.

Впервые заболевание было описано Реклингаузеном в 1891 году, а Лихтенштейн в 1938 году описал заболевание как «фиброзная остеодисплазия» (1).

Наиболее часто заболевание диагностируется в возрасте 6–15 лет, длительно может быть бессимптомным. Симптомы появляются при прогрессировании заболевания и связаны с локализацией патологического процесса (2, 3).

Считается, что в основе ФД лежит спорадическая мутация гена *GNAS1* в хромосоме 20q13. Данная мутация приводит к нарушению дифференцировки остеобластов, а также формированию кожных пятен и эндокринным нарушениям.

Выделяют монооссальную и полиоссальную формы фиброзной дисплазии, а также синдром Маккуна – Олбрайта – ФД сочетается с эндокринной патологией и пигментацией (4,5).

По данным литературы чаще всего поражаются ребра и челюстно-лицевая область. Височная кость страдает несколько реже остальных костей черепа (6).

Пациент С, 10 лет, поступил в ЛОР-отделение РДКБ РНИМУ им. Н.И. Пирогова в ноябре 2022 года с жалобами на снижение слуха на правое ухо в течение нескольких месяцев, периодическое гноетечение.

Из анамнеза: врача-оториноларинголога не посещали с дошкольного возраста и впервые обратились с данными жалобами несколько месяцев назад. При осмотре выявлен выраженный стеноз наружного слухового прохода справа, выполнена компьютерная томография черепа, диагностирована монооссальная форма фиброзной дисплазии правой височной кости. Рекомендовано наблюдение в динамике. Хирургическое лечение по месту жительства не выполнялось в виду возраста.

При поступлении в РДКБ выполнена компьютерная томография височных костей. На представленных сканах определяется фиброзная дисплазия правой височной кости с вовлечением как чешуи, так и пирамиды с сосцевидным отростком. Пораженная кость «вздута»/утолщена, структура ее однородно уплотнена по типу матового стекла (545 HU), дифференциация на слои нарушена. На фоне поражения ФД отмечается полная атрезия наружного слухового прохода с субтотальным сужением костной части в наружных отделах (протяженность костного стеноза 7 мм), заполнением медиальных отделов прохода субстратом плотностью 60 HU (холестеатома?).

Также при проведении аудиологического обследования выявлена кондуктивная тугоухость справа 3 степени.

В связи с наличием функциональных изменений (снижение слуха), постоянным воспалительным процессом, а также учитывая большую вероятность наличия холестеатомы наружного слухового прохода было принято решение о хирургическом лечении – каналоластики с санацией патологического очага. Тотальное удаление очага ФБ в данном случае не представляется возможным.

Ребенок консультирован врачом челюстно-лицевым хирургом – онкологом, назначена терапия препаратом алендроновой кислоты в послеоперационном периоде с целью «созревания» патологически измененной костной ткани и ограничения роста образования (А.Ю.Кугушев, А.В.Лопатин с соавт.) в виду невозможности радикального хирургического удаления очага ФБ.

На контрольных компьютерных томограммах через 1 месяц и 4 месяца не выявлено рецидива процесса, сохраняется созданный наружный слуховой проход, отмечается улучшение слуха до тугоухости 1 степени. Терапию пациент получает под контролем онколога, продолжается динамическое наблюдение.

Таким образом, четких критериев выбора тактики лечения ФД не существует. Однако, нами выполнено оперативное лечение стеноза наружного слухового прохода при фиброзной дисплазии височной кости ребенку с «активным» процессом по определенным показаниям: хронический гнойный воспалительный процесс, наличие вторичной холестеатомы наружного слухового прохода, наличие кондуктивной тугоухости 3 степени. Консервативная терапия в этом случае начата после хирургического этапа, при динамическом наблюдении на данный момент данных за рецидив стеноза наружного слухового прохода нет.

Литература

1. Lichtenstein L. Polyostotic fibrous dysplasia. Arch. Surg. 1938; 36: 874-98;
2. Mierzwinski J. et al. Different clinical presentation and management of temporal bone fibrous dysplasia in children. World J. of Surg. Onc. 2018; 16(1):65;
3. Riddle N., Bui M., Fibrous dysplasia. Arch. Pathol. Lab. Med. 2013; 137 (1):134-138;

4. Волков М.В. Болезни костей у детей. М.: Медицина, 1985;
5. Robinson C., Collins MT., Boyce AM. Fibrous Dysplasia/McCune-Albright Syndrome: Clinical and Translational Perspectives. Curr. Osteoporos Rep. 2016 Oct; 14(5):178-86;
6. Jhamb A, Mohanty S, Jhamb PA. Craniofacial fibrous dysplasia. J Oral Maxillofac Pathol. 2012 Sep;16(3):465-9.

ОПТИМИЗАЦИЯ ВЕДЕНИЯ ПАЦИЕНТОВ ПОСЛЕ ОТОХИРУРГИЧЕСКИХ ВМЕШАТЕЛЬСТВ

*Кочнева А.О., Егоров В.И.
ГБУЗ МО МОНКИИ им М.Ф. Владимирского,
Москва, Россия*

Тимпаноластика у больных хроническим перфоративным средним отитом (мезотимпанитом) является основным методом лечения заболевания, тугоухости и профилактики обострений. Лучшие результаты тимпаноластики наблюдаются: при сухих перфоративных средних отитах, даже при субтотальных дефектах, отсутствие выделений в течение как минимум 3 мес, и удовлетворительной функции слуховой трубы на всех этапах лечения. Дренажная, вентиляционная и защитная функции слуховой трубы играют важную роль в развитии хронической патологии среднего уха, кроме того, они также во многом определяют исход заболевания и результаты хирургического лечения. Все эти данные свидетельствуют о целесообразности проведения тщательной предоперационной подготовки пациентов и необходимости грамотного ведения послеоперационного периода, направленных на уменьшение выраженности послеоперационных реактивных явлений и улучшение функции мукоцилиарного клиренса. В ЛОР клинике МОНКИИ им. М.Ф. Владимирского проведено исследование, где изучено состояние дренажной функции слуховой трубы у пациентов с мезотимпанитом, и способов улучшения данной функции и мукоцилиарного клиренса на этапах подготовки к тимпанопластике и в послеоперационном периоде. Обследованы 68 больных в возрасте от 18 до 55 лет с диагнозом хронический туботимпанальный средний отит (мезотимпанит), без признаков выражен-

ной дисфункции слуховой трубы при ETF-тесте. Всем больным была выполнена тимпаноластика 1ого типа. В дооперационном периоде было проведено исследование дренажной функции слуховых труб, которую мы оценивали методом хромосальпингоскопии по модифицированной нами методике Л. В. Авраменко и М. П. Кениг и ETF-тест. В барабанную полость вводился 1 мл водного 1% раствора метиленового синего. Определялось появление красящего вещества в носоглотке при эндовидеоринофарингоскопии. Оценка дренажной функции проводилась за 8 дней до тимпаноластики и накануне операции. На этапе подготовки к операции пациенты получали комбинированный лекарственный растительный препарат (на основе касторового масла, хлорфиллина и др) в течение 7 дней в стандартной дозировке. В ходе данного исследования было установлено, что до проведенного лечения распределение больных по степеням было следующее: появление препарата в носоглотке в течение первых 2 мин - I степень дренажной функции; от 2 до 4 мин – II степень; от 4 до 10 мин – III степень; если препарат не попадает в носоглотку, то это следует считать IV степенью дренажной функции. В ходе данного исследования было установлено, что до лечения распределение по степеням было следующее: I – 10 пациентов (14,7%); II – 34 пациентов (50%); III – 20 пациентов (29,4%); IV – 4 пациентов (5,8%). При повторном измерении через 7 дней, накануне операции, на фоне терапии комбинированным растительным препаратом была отмечена положительная динамика: I степень – 39 больных (57,3%), в т.ч. и у пациентов с удлинённым временем, отмечалось уменьшение времени теста. II степень – 22 пациента (32,3%), III степень – 6 пациентов (8,8%), IV степень – 1 пациент (1,4%). Полученные данные свидетельствовали о положительном влиянии проводимой терапии на мукоцилиарный клиренс и улучшение дренажной функции слуховой трубы. Отмечалась так же положительная динамика при проведении контрольного ETF – теста на 7ой день исследования. Из 68 пациентов, включённых в исследование, у 60 (88,2%) отсутствовали признаки дисфункции слуховой трубы. Таким образом, оценка функции слуховой трубы является неотъемлемой частью обследования пациента с патологией уха, в т.ч. и на дооперационном этапе, как один из наиболее важных прогностических факторов при проведении слухоулучшающих операций.

СРАВНИТЕЛЬНЫЙ АНАЛИЗ ЛЕЧЕНИЯ РУБЦОВОГО СТЕНОЗА ГОРТАНИ И ТРАХЕИ МАЛОИНВАЗИВНЫМ МЕТОДОМ С ИСПОЛЬЗОВАНИЕМ ХОЛОДНОГО ИНСТРУМЕНТАРИЯ И РАДИОВОЛНЫ

*Миронова Д.А., Кирасирова Е.А., Мамедов Р.Ф.,
Лафуткина Н.В., Резаков Р.А.*

*ГБУЗ «Научно-исследовательский
клинический институт оториноларингологии
им. Л.И. Свержевского» Департамента
здравоохранения г. Москвы, Москва, Россия*

Введение. Несмотря на развитие и достигнутые успехи лечения рубцового стеноза гортани и трахеи количество пациентов с данной патологией продолжает увеличиваться. Лечение данной патологии в основном хирургическое, нередко требующее многоэтапного подхода. Выбор хирургического лечения остается дискуссионным и нередко зависит от личного опыта хирурга и технической оснащенности лечебного учреждения. Поиск новых малоинвазивных методов лечения хронического рубцового стеноза гортани и трахеи позволит оптимизировать лечебный процесс, как амбулаторно, так и в условиях стационара, что определяет актуальность данной работы.

Цель: повышение эффективности хирургического лечения пациентов с ограниченным стенозом гортани и шейного отдела трахеи.

Материалы и методы. Проведена сравнительная работа метода лечения, ограниченного гортанно-трахеального рубцового стеноза (протяженностью до 1 см) методом баллонной дилатации в сочетании с радиоволновым микроинструментарием. Критерием включения являлись пациенты с рубцовым стенозом подскладкового отдела гортани и трахеи, протяженностью не более 1 см и диаметром просвета не менее 5 мм. Хирургическое лечение гортани и трахеи всем пациентам ранее не проводилось.

За период с 2020 г. по 2022 г. в отделе реконструктивной хирургии полых органов шеи НИКИО им. Л.И. Свержевского пролечено 38 пациентов с рубцовым стенозом гортани и шейного отдела трахеи в возрасте от 18 до 60 лет. Основными причинами стеноза в 60% случаев являлась пролонгированная интубация трахеи и в 40% системное заболевание (гранулематоз с полиангиитом). У всех пациентов по данным компьютерной томографии в подскладковом отде-

ле гортани и шейном отделе трахеи определялось циркулярное сужение просвета за счет рубцовой деформации слизистого и подслизистого слоя, хрящевые структуры в зоне поражения в процесс вовлечены не были, каркасная функция хрящей гортани не нарушена.

Баллонная дилатация в сочетании с контактным рассечением рубцовой ткани аппаратом «Сургитрон» была выполнена 20 пациентам (1 группа), 18 пациентам (2 группа) проводилась баллонная дилатация с использованием холодного инструментария. Операция проводилась под наркозом при прямой опорной ларингоскопии с видеоэндоскопической ассистенцией. Во всех случаях интубационная трубка заводилась за уровень стеноза через установленный ларингоскоп. При интубации использовались трубки с внутренним диаметром 5 или 6 мм. Баллонная дилатация проводилась в условиях апноэ с экстубацией пациента. Перед введением баллонного катетера первой группе пациентов было произведено рассечение рубцовой ткани с помощью язычкового электрохирургического электроножа, подключенному к аппарату «Сургитрон» на 7, 12, 5 «часах» (в режиме «CUT/COAG»), далее с помощью специального шприца манометра с жидкостью проводилась баллонная дилатация зоны стеноза, достигая давление в 8 атмосфер. Время экспозиции составляло 1,5-2 минуты, дилатация проводилась в 2-3 подхода. Между подходами проводилась искусственная вентиляция легких до достижения 100% содержания кислорода в крови. В завершении операции проводилось орошение слизистой гортани и трахеи 1 мл раствора Дексаметазона и 1 мл раствора 10% Лидокаина.

Во 2 группе пациентам выполнялось хирургическое вмешательство идентичным способом, насечки выполнялись посредством холодного инструментария (микрохирургического серповидного ножа).

Результаты лечения. В обеих группах был отмечен общий показатель успеха почти в 100%, однако мы выделили следующие преимущества радиоволнового метода: сокращение времени операции, бескровность операционного поля, снижение вероятности образования рубцов после операции за счет более глубокого радиального направления при разрыве рубцовой ткани. Для оценки эффективности и результата лечения отмечалась ширина просвета, характер воспалительной реакции по данным контактной эндоскопии, жалобы пациентов, толерантность к

физическим нагрузкам. Результаты исследования были подтверждены эндоскопическим исследованием (с видеодокументированием) и компьютерной томографией в период послеоперационного наблюдения.

Выводы. Баллонная дилатация с использованием эндоскопического электрохирургического радиоволнового инструментария является современным и малоинвазивным методом лечения ограниченных подскладковых стенозов гортани и шейного отдела трахеи, что позволяет избежать проведения открытых травматичных хирургических вмешательств – ларинготрахеальной пластики, крикотрахеальной резекции. Данная методика лечения рубцового стеноза гортани и трахеи послужила мотивом для разработки универсального эндоскопического инструментария, включающего преимущества вышеизложенных методов, использование которого возможно будет осуществлять в амбулаторных условиях.

ПЕРВИЧНЫЕ И ОТСРОЧЕННЫЕ РЕКОНСТРУКЦИИ У ПАЦИЕНТОВ СО ЗЛОКАЧЕСТВЕННЫМИ ОПУХОЛЯМИ ЧЕЛЮСТНО-ЛИЦЕВОЙ ОБЛАСТИ: АНАЛИЗ ОСЛОЖНЕНИЙ

*Глушкова К.А., Азовская Д.Ю., Чойнзонов Е.Л., Кульбакин Д.Е., Митриченко А.Д.
Научно-исследовательский институт онкологии, филиал Федерального государственного бюджетного научного учреждения «Томский национальный исследовательский медицинский центр Российской академии наук», Томск, Россия*

Актуальность. Хирургический этап лечения больных опухолями челюстно-лицевой области неминуемо приводит к обширным послеоперационным дефектам с функциональными и косметическими потерями. Все методики устранения дефектов в области головы и шеи с применением различных аутоканей неразрывно связаны с дополнительной хирургической травмой и с возможным развитием различного рода специфических осложнений как в донорской зоне, так и в области реконструкции.

Цель. Анализ послеоперационных осложнений и predisposing к ним факторов у больных со

злокачественными опухолями челюстно-лицевой области, при выполнении реконструктивного этапа.

Материалы и методы. В исследование включено 60 пациентов со злокачественными опухолями челюстно-лицевой области (полость рта и верхняя челюсть) T2-4aN0-2M0, которым выполнен реконструктивно-пластический этап с использованием свободных ревааскуляризованных лоскутов. Большинство пациентов были мужчины (61,6%), средний возраст больных составил 53 года (диапазон 32-73 лет), лечение проводилось в период с 2008 по 2022 год. Больные были разделены на две группы по 30 человек: первичное и отсроченное выполнение реконструктивно-пластического этапа. Чаще всего выполнялось устранение дефектов верхней и нижней челюсти, языка. В обеих группах в качестве реконструктивного материала чаще всего (63,3%) использовались костные/кожно-костные лоскуты: малоберцовый и лопаточный. У больных учитывался факт проведения специализированного лечения в анамнезе. Осложнения были разделены на ранние хирургические осложнения (до 6 месяцев после операции) и отдаленные хирургические осложнения (после 6 месяцев). Среднее время наблюдения составило 23 месяца.

Результаты. Ранние осложнения в 1 группе развились в 46,6% случаев, тогда как во 2-й – в 43,3% случаев, осложнения включали: свищевые ходы, некроз, инфекционные осложнения, кровотечение. При выполнении отсроченных реконструкций в 6,6% отмечался остеорадионекроз или прорезывание пластины. Тогда как при одномоментной реконструкции, отдаленные осложнения встречались в 10% (свищевые ходы, остеомиелит). Основным предиктором развития отдаленных осложнений в обеих группах явился факт предшествующего лечения (химиолучевая терапия). Во всех случаях при выполнении отсроченного реконструктивного этапа не было отмечено функциональной потери лоскута (некроз, выраженная атрофия и деформация), тогда как при выполнении первичного в 10% случаев потребовалась повторная микрохирургическая реконструкция с целью достижения оптимального функционального результата.

Выводы. Отсроченные реконструктивно-пластические операции у больных опухолями челюстно-лицевой области позволяют достигать приемлемых функциональных результатов без увеличения послеоперационных осложнений по сравнению с первичными реконструкциями.

СПЕКТРОСКОПИЧЕСКИЙ АНАЛИЗ ТКАНЕВЫХ МЕТАБОЛИТОВ С ОПРЕДЕЛЕНИЕМ МАРКЕРА ПРИ ПАТОЛОГИИ ОКОЛОНОСОВЫХ СИНУСОВ. НОВЫЕ РЕЗУЛЬТАТЫ ИССЛЕДОВАНИЯ

*Айзенштадт А.А., Вакс В.Л., Домрачева Е.Г.,
Черняева М.Б., Анфертьев В.А., Ларин Р.А.,
Шахова М.А., Глушкова К.А.
ГБУЗ НО ДГКБ №1, Нижний Новгород, Россия*

Метабономика – область биологии медицины, изучающая метаболом, т.е. всю совокупность метаболитов, химических веществ, отражающих биологический процесс на клеточном уровне и на уровне макросистем. В 2004г в Канаде был начат проект по созданию электронной базы метаболитов, производимых из человеческого организма Human Metabolome Database, но данных о тканевых метаболитах и конечных или промежуточных продуктах, выделенных и верифицированных из секрета при патологии ЛОР-органов в данной базе, нет.

В рамках проекта РНФ №21-19-00357 «Спектрометрия высокого разрешения на основе эффекта быстрого прохождения частоты от микроволн до терагерц для анализа патологии в оториноларингологии» нами на протяжении трех лет проводится исследование тканевых метаболитов при различных вариантах патологических состояний по специальности. На начальном этапе исследования нами впервые в мире оценена возможность и значимость данного исследования. Выявлены закономерности и характеристические особенности метаболических профилей в зависимости от патологии ЛОР-органов. На всех этапах работы проводилась обязательная патоморфологическая верификация тканей.

По предварительным результатам исследования, которые продолжаются и по сей день, опубликован ряд статей, в том числе в международных изданиях (из последних, статья в швейцарском научном журнале Applied Sciences, impact factor 2,838), получен патент на изобретение «Способ спектроскопического исследования тканевых метаболитов и устройства для его осуществления» 2 785 915 С1, зарегистрирован в гос. реестре изобретений РФ 14.12.2022г.

Наше исследование имеет 3 этапа развития:

1. Достоверность исследования метаболического профиля с исследованием тканевых метаболитов.

В ходе этого исследования установлено – метаболические профили исследуемых тканей ЛОР органов является уникальным отображением морфологии ткани и дают информацию об этиологическом аспекте исследуемой патологии.

2. Путем сравнения выявлены маркеры, присутствующие определенным патологическим состоянием. Обращено внимание на бактериальный пейзаж, наличие пато- и нормобиоты при различных процессах ЛОР органов. Выявлена уникальность метаболического профиля, маркеры процесса соотносительно патоморфологически подтвержденным диагнозам.

В ходе дальнейшего исследования нами определялось, насколько метаболический профиль в ЛОР патологии является уникальным по сравнению с хирургической патологией в целом. С целью решения данного вопроса наше исследование было расширено, в результате чего получен вывод, что метаболические профили отличаются кардинально при хирургической патологии (о.аппендицит, грыжа, слизистая тонкой кишки). В сравнении с метаболическим профилем слизистой полости носа (киста, полип слизистой носа) существует принципиальное отличие не только в маркерах воспаления, но и в количественных и качественных характеристиках метаболитов.

Таким образом, можно говорить об уникальности метаболических профилей при патологии разных органов и систем в человеческом организме. Это может расцениваться как один из клинико – диагностических критериев формы патологии соотносительно с тем или иным органом.

3. По мимо этого, мы считаем, что приоритетное направление в исследовании в дальнейшем это фармакометаболические критерии, а именно, создание химических веществ, способных элиминировать основной маркер патологического процесса.

Выводы. Применения терагерцовой спектроскопии позволяет выявлять химические соединения, которые по совокупности отображают метаболический профиль, характерный для определенного патологического процесса. Анализ маркеров нормы и патологии позволяет выбрать оптимальную тактику лечения заболевания с учетом своеобразия патобиоты у конкретного больного. В перспективе возможно создание каталога характерных маркеров, «метаболического паспорта», присущего определенной патологии с позиции фармакометабономики.

ОСОБЕННОСТИ ДИАГНОСТИКИ И ХИРУРГИЧЕСКОГО ЛЕЧЕНИЯ ПАЦИЕНТОВ С ВРОЖДЕННЫМИ АНОМАЛИЯМИ РАЗВИТИЯ НАРУЖНОГО И СРЕДНЕГО УХА

Мамедова А.Д., Аникин И.А., Хамгушкеева Н.Н., Князев А.Д.

Федеральное государственное бюджетное учреждение «Санкт-Петербургский научно-исследовательский институт уха, горла, носа и речи» Министерства здравоохранения Российской Федерации, Санкт-Петербург, Россия

По данным Всемирной Организации Здравоохранения во всем мире более 32 млн детей имеют инвалидизирующие заболевания, связанные с расстройством слуха. Согласно Weerden, 50% пороков развития уха, горла и носа поражают ухо. Пороки развития наружного и среднего уха в основном поражают правую сторону (58-61%), и большинство из них (около 70-90%) являются односторонними, в 2,5 раза чаще поражая мужчин, чем женщин.

Среди различных врожденных аномалий уха наиболее часто встречается комбинированный порок (встречается с частотой 1 случай на 10 000–15 000 новорожденных), который включает в себя:

- аномалии развития наружного слухового прохода;
- аномалии среднего уха;
- недоразвитие или полное отсутствие ушной раковины.

Реконструктивные операции, проводимые с целью формирования наружного слухового прохода являются технически сложными и не всегда успешными в связи с наличием анатомических интраоперационных особенностей и развитием рестеноза наружного слухового прохода в послеоперационном периоде.

В данной работе проведен ретро- и проспективный анализ особенностей диагностики и результатов хирургического лечения пациентов с врожденными аномалиями развития наружного и среднего уха.

Материалы и методы. За период с 2014 по 2023 гг. на базе ФГБУ «Санкт-Петербургского научно-исследовательского института уха, горла, носа и речи» Министерства здравоохранения Российской Федерации находились на оперативном лечении 83 пациента с диагнозом: Врожденная аномалия развития наружного и среднего уха. Обследование пациентов включало: сбор

жалоб и анамнеза, общеклиническое, оториноларингологическое, аудиологическое исследование, КСВП, КТ височных костей, МРТ среднего уха в DWI режиме.

При прогнозировании результатов хирургического вмешательства использовали модифицированную шкалу R. Jahrsdoerfer. Это балльная шкала оценки анатомических особенностей височной кости, основанная на анализе предоперационных КТ.

При определении показаний к проведению хирургического лечения при врожденных аномалиях развития наружного и среднего уха абсолютным показанием являлось наличие холестеатомы в связи с риском развития внутричерепных осложнений.

Результаты. Среди поступающих пациентов возрастной диапазон пациентов варьировал от 3 до 54 лет. Средний возраст пациентов – $17 \pm 2,9$ лет.

Пациенты женского пола составили 44 человека (53%), мужского пола 39 человек (47%).

Врожденная аномалия развития наружного и среднего уха с вовлечением только правого уха наблюдалась у 39 человек (47%), с вовлечением только левого уха у 19 человек (23%). Двусторонняя аномалия развития наружного и среднего уха затрагивала 25 человек (30%).

У 7 пациентов (8% случаев) врожденная атрезия наружного слухового прохода сочеталась с врожденной холестеатомой. У 5 (71%) из них холестеатома локализовалась между атретической пластинкой и гипоплазированной барабанной перепонкой.

Среди 83 пациентов повторное хирургическое вмешательство было проведено 15 пациентам (18%). 9 пациентам (11%) из них повторное оперативное вмешательство было проведено по поводу рестеноза наружного слухового прохода фиброзной тканью с формированием приобретенной фиброзной атрезии наружного слухового прохода, 6 пациентам (7%) из них в связи со снижением слуха через год после оперативного вмешательства. У одного пациента определялась obturация наружного слухового прохода келоидным рубцом спустя полтора года после проведенного оперативного вмешательства.

Таким образом, на основании проведенного ретро- и проспективного исследования необходимо проведение тщательного отбора пациентов с врожденными аномалиями развития наружного и среднего уха для хирургического лечения, а так же разработки хирургического и послеоперационного подходов, снижающих риск рестеноза наружного слухового прохода.

ОФТАЛЬМОЛОГИЯ

КОМПЛЕКСНЫЙ ПОДХОД К ЛЕЧЕНИЮ ПАЦИЕНТОВ С ТРАВМАТИЧЕСКИМ КОСОГЛАЗИЕМ

Матросова Ю.В.¹, Катаев М.Г.²,
Фабрикантов О.Л.¹

¹ ФГАУ «НМИЦ «МНТК «Микрохирургия глаза» им. академика С.Н. Федорова» Минздрава России, Тамбовский филиал, Тамбов, Россия
² ФГАУ «НМИЦ «МНТК «Микрохирургия глаза» им. академика С.Н. Федорова» Минздрава России, Москва, Россия

Актуальность. Травматическое косоглазие является одной из наиболее сложных форм страбизма. Ввиду многообразия патологических процессов, протекающих в тканях глазного яблока и окологлазничной области, возникают трудности с определением тактики лечения, прогнозированием результатов, а также улучшения качества жизни пациента.

Цель исследования. Изучить тактику лечения пациентов с травматическим косоглазием.

Материалы и методы. Проведен ретроспективный анализ амбулаторных карт 182 пациентов с травматическим косоглазием.

Установлено, что в 99% всех случаев было рекомендовано хирургическое лечение. Операция на экстраокулярных мышцах выполнена в 71% всех случаев; из них в 61% хирургическое лечение было проведено в один этап, в 31% – в два этапа, в 8% потребовалось три этапа операции. Пластика орбиты была выполнена в 29% случаев, из них одной операцией было достаточно 72% пациентов, 26% потребовалось вторая, а 2% – и третья операция. В 14% всех случаев пластика орбиты проводилась одновременно с вмешательством на экстраокулярных мышцах.

Рассечение рубцов произведено в 7% всех случаев травматического косоглазия. Чаще рассечение рубцов проводилось в комбинации с другими методами хирургического лечения: в 17% – с операцией на экстраокулярных мышцах, в 25% – с пластикой орбиты, в 42% – и на экстраокулярных мышцах, и с пластикой орбиты. У 16% пациентов была выполнена мобилизация глазного яблока исключительно рассечением рубцов.

Результаты. Самое большое количество всех операций было выполнено на экстраокулярных мышцах. Это объясняется тем, что ЭОМ определяют не только статическое, но и динамическое положение глазного яблока в орбите. Почти в 40% случаев операций на ЭОМ потребовались дополнительные этапы хирургического лечения. Чаще всего это случаи с большими углами девиации, когда требуется вмешательство на трех и более мышцах, что не может быть проведено одномоментно. В 14% всех случаев орбитопластику проводили в сочетании с операцией на ЭОМ: выделяли ущемленную или фиксированную в зоне перелома мышцу, либо фиксировали к глазному яблоку оторванную ЭОМ.

Заключение. Требуется особого внимания изучение роли всех патологических механизмов, комплексная оценка их влияния на прогноз и выбор оптимальной тактики лечения пациентов.

ОРБИТОКРАНИАЛЬНАЯ КАВЕРНОЗНАЯ ВЕНОЗНАЯ МАЛЬФОРМАЦИЯ: ОФТАЛЬМОЛОГИЧЕСКАЯ СИМПТОМАТИКА, РЕЗУЛЬТАТЫ ХИРУРГИЧЕСКОГО ЛЕЧЕНИЯ

Трунова А.П., Серова Н.К., Григорьева Н.Н.,
Ласунин Н.В.

ФГАУ «НМИЦ нейрохирургии им. ак. Н.Н. Бурденко» Минздрава России, Москва, Россия

Введение. Кавернозная венозная мальформация орбиты (КВМО), ранее известная как кавернозная гемангиома орбиты (КГО), является часто наблюдаемым поражением орбиты у взрослых. Кавернозные венозные мальформации орбиты диагностируют в различном возрасте от 12 до 65 лет, преобладают пациенты 3–5 декады жизни, у лиц моложе 20 лет КВМО диагностируют крайне редко. У женщин КВМО встречается в 2,5 раза чаще, чем у мужчин.

Клиническая картина зависит от локализации кавернозной венозной мальформации в орбите.

Наиболее частой локализацией КВМО является мышечная воронка.

Кавернозная венозная мальформация орбиты с локализацией в вершине орбиты и распространением в полость черепа, как правило, через верхнюю глазничную щель и зрительный канал, крайне редкая

патология и в литературе описаны лишь единичные наблюдения.

Цель работы. Изучить офтальмологическую симптоматику у больных с КВМО в зависимости от топографо-анатомических особенностей и оценить ее динамику после хирургического лечения.

Материалы и методы. Для решения поставленных задач в исследование было включено 50 пациентов с кавернозной венозной мальформацией (11 мужчин, 39 женщин) в возрасте от 17 до 69 лет (медиана 43,5), находившихся на лечении в ФГАУ «НМИЦ нейрохирургии им. ак. Н.Н. Бурденко» в период с 2004 по 2023 г. Оценку результатов исследования осуществляли на основании офтальмологического осмотра, нейровизуализационных (КТ, МРТ головного мозга), морфологических данных.

Было выделено две группы пациентов с кавернозной венозной мальформацией: 1 группа – объемное образование локализовалось только в орбите (21 пациент); 2 группа – объемное образование локализовалось в орбите с распространением в полость черепа (29 пациентов).

Для удаления кавернозной венозной мальформации использовали следующие доступы: костнопластическая латеральная орбитотомия у 32 пациентов, супраорбитальный доступ у 13, орбитозигматический доступ у 3, эндоскопический трансназальный доступ у 1, простая поднадкостничная орбитотомия была выполнена у 1 пациента.

Результаты. Экзофтальм составил от 1 до 10 мм, в среднем 3 мм. У пациентов 1-й группы его наблюдали у 81% пациентов, во 2-й группе – 93,1% пациентов. Зрительные нарушения у больных 1-й группы были в 33,3%, во 2-й группе – 65,5%, преимущественно у пациентов с распространением образования в зрительный канал. При офтальмоскопическом обследовании в 1-й группе наиболее часто встречался отек диска зрительного нерва (23,8%) вследствие нарушения венозного оттока из орбиты, во 2-й группе чаще выявляли начальные признаки первичной атрофии зрительного нерва (44,8%). Глазодвигательные нарушения до операции у 24% пациентов преимущественно 1-ой группы были за счет экзофтальма, у 10% пациентов 2-ой группы за счет поражения 3 и 6 пары черепно-мозговых нервов с распространением образования в верхнюю глазничную щель.

В раннем послеоперационном периоде улучшение зрительных функций у пациентов 1 группы отмечено

в 9,5%, без динамики в 85,7%, ухудшение в 4,8%, во 2 группе улучшение отмечено в 20,7% наблюдений, без динамики – 51,7%, ухудшение – 27,6%.

Появление и усугубление глазодвигательных нарушений в ранний послеоперационный период отмечены у пациентов 2 группы (55,2%), преимущественно с распространением КВМ в ВГЦ и обусловлено поражением глазодвигательного и отводящего нервов.

Заключение. Нейроофтальмологическая симптоматика пациентов с кавернозной венозной мальформацией была обусловлена топографо-анатомическими вариантами объемного образования. Зрительные нарушения были вызваны компрессионным воздействием на зрительный нерв. Удаление образования у пациентов 2-й группы сопряжено с большим риском ухудшения зрительных и глазодвигательных функций.

РАЗРАБОТКА МЕТОДИКИ ФУНКЦИОНАЛЬНОЙ МСКТ У ПАЦИЕНТОВ С НОВООБРАЗОВАНИЯМИ ОРБИТ

Израелян Ш.О., Серова Н.С., Павлова О.Ю., Саакян С.В.

*ФГАУ ВО Первый МГМУ им.И.М. Сеченова
Минздрава России (Сеченовский университет),
Москва, Россия*

Цель исследования. Определить диагностическую эффективность фМСКТ в диагностике повреждений зрительного нерва при новообразованиях орбиты внутрикonusной локализации (в пространстве между прямыми глазодвигательными мышцами).

Материалы и методы. В клинике Сеченовского Университета был обследован 55 пациент (100%) с новообразованиями орбиты. На до- и послеоперационном этапах обследования всем пациентам (n=55, 100%) была выполнена функциональная мультиспиральная компьютерная томография на аппарате Canon Aquilion One 640, с толщиной среза 0,5 мм, в режиме непрерывной съемки. Обработка фМСКТ-данных проводилась на рабочей станции Vitrea и включала в себя исследование движений и границ зрительного нерва, а также взаимоотношения его с новообразованиями орбиты при вращении взгляда вверх, вниз, вправо, влево.

Результаты. По результатам фМСКТ пациенты были разделены на 2 группы: у пациентов первой группы (n=45, 82%) границ и движения зрительного нервы

были сохранены, у пациентов второй группы (n=10, 18%) границы зрительного нерва отсутствовали либо зрительный нерв двигался синхронно с новообразованием.

В 1 группе у 35 пациентов (78%) движения зрительного нерва и границы между нервом и образованием дифференцировались четче при фМСКТ, чем при статическом изображении. У 10 пациентов (22%) из этой группы отмечалось снижение амплитуды движений зрительного нерва за счет объемного образования, однако, сами движения прослеживались. У 8 пациентов (80%) из 2 группы наблюдалось полное отсутствие движений и границ зрительного нерва за счет прилежащего новообразования. У 2 пациентов (20%) зрительный нерв двигался синхронно с новообразованием при отсутствии дифференциации границ зрительного нерва.

После хирургического лечения у первой группы пациентов (n=45, 100%) были обнаружены образования, не исходящие из оболочек зрительного нерва: по результатам гистологического исследования у 39 пациентов (87%) было выявлено кавернозная гемангиома, у 4 (9%) – венозная мальформация, в 2 случаях (4%) – лимфома.

У второй группы пациентов (n=10, 100%) были обнаружены образования, возникающие из оболочек зрительного нерва у 7 пациентов (70%) – менингиома, у 1 (10%) – глиома, у 2 (20%) – шваннома.

Вывод. Разработанная методика фМСКТ дает возможность получения дополнительной диагностической информации для оценки взаимосвязи выявленного новообразования со зрительным нервом уточнения алгоритма ведения и лечения пациентов с новообразованиями орбиты интраконусной локализации.

ДИФФЕРЕНЦИАЛЬНО-ДИАГНОСТИЧЕСКИЕ КРИТЕРИИ ПРОГРЕССИРОВАНИЯ ПОСТИШЕМИЧЕСКОЙ ЧАСТИЧНОЙ АТРОФИИ ЗРИТЕЛЬНОГО НЕРВА У ПАЦИЕНТОВ С ХРОНИЧЕСКОЙ СТАДИЕЙ ПЕРЕДНЕЙ ИШЕМИЧЕСКОЙ НЕЙРОПАТИИ

*Егиазарова А.Г., Шурыгина И.П.
ФГБОУ ВО РостГМУ Минздрава России,
Ростов-на-Дону, Россия*

Введение. Одной из частых причин, приводящих к развитию ЧАЗН сосудистого генеза является передняя ишемическая нейропатия (ПИН) [1, 2].

ПИН является наиболее распространенной формой ишемической оптической нейропатии у пациентов старше 50 лет [3, 4] и стоит на втором месте по распространенности после глаукомной нейропатии [5, 6] с общей ежегодной заболеваемостью во всем мире 10 на 100 000 человек [6].

Известно, что на конечный визуальный исход заболевания влияет характер течения постишемической ЧАЗН, который может быть либо прогрессирующим, либо стабильным [7], и важны дифференциально-диагностические критерии характера течения заболевания, что и послужило основой для данного исследования.

Цель исследования. Разработать дифференциально-диагностический подход к определению критериев прогрессирования постишемической частичной атрофии зрительного нерва (ПиЧАЗН) у пациентов с хронической стадией передней ишемической нейропатии (ПИН) по данным электрофизиологических исследований.

Материалы и методы. В рамках настоящего исследования были сформированы две клинические группы пациентов с хронической стадией ПИН, различные по характеру прогрессирования ПиЧАЗН.

В первую клиническую группу вошло 30 пациентов (30 глаз) с прогрессирующим характером течения ПиЧАЗН, среди них 20 мужчин и 10 женщин. Средний возраст – 52 года (38-74). Критерием прогрессирования заболевания было: снижение остроты зрения и/или появление новых дефектов в поле зрения по данным компьютерной периметрии. В анамнезе заболевания: 5-6 месяцев после начала заболевания (ПИН). Острота зрения на момент обращения составляла в среднем 20/70 (диапазон от 20/200 до 20/30).

Вторую клиническую группу составили 30 пациентов (30 глаз) с ПиЧАЗН и не прогрессирующим характером течения заболевания, среди них 21 мужчина и 9 женщин. Средний возраст – 46 лет (33-64). Острота зрения на момент обращения составляла в среднем 20/40 (диапазон от 20/100 до 20/25).

Третья клиническая группа (контроля) состояла из 15 человек (30 глаз) без патологии зрительного анализатора, сопоставимая по половому и возрастному признакам.

Всем обследуемым трех клинических групп определяли максимальную корригируемую остроту зрения, проводили тонометрию, биомикроскопию, офтальмоскопию, определение полей зрения проводили с

помощью компьютерной периметрии. У всех обследуемых регистрировали: порог электрической чувствительности сетчатки (ЭЧ), в мкА, электрическую лабильность зрительного нерва (ЭЛ), в Гц с помощью микропроцессорного электростимулятора модели ЭСОМ-«КОМЕТ» производства фирмы ООО МНПП «НЕЙРОН» (Россия), по стандартной методике [3]

Динамический персонализированный контроль электрофизиологических показателей сетчатки и зрительного нерва у пациентов обеих клинических групп (1 и 2) осуществлялся каждые 6 месяцев в течение двух лет.

Для проверки статистической гипотезы о различии средних использовали критерий Манна-Уитни для независимых величин и критерий Вилкоксона в случае изменения показателя в динамике.

Результаты. По данным электрофизиологического исследования в обеих клинических группах (1 и 2) отмечалось снижение функциональной активности сетчатки и зрительного нерва. Первая и вторая клинические группы по исходному значению (через 5-6 месяцев от начала заболевания) показателя порога ЭЧ сетчатки были сопоставимы ($p_{1-2} > 0,05$). Однако к концу периода наблюдения (24 месяца от начала заболевания) в первой клинической группе отмечалась отрицательная динамика показателя порога ЭЧ сетчатки и его значение существенно отличалось на 25% от второй клинической группы ($p_{1-2} < 0,05$) и на 45% от третьей клинической группы контроля ($p_{1-к} < 0,05$). Напротив, во второй клинической группе показатель порога ЭЧ сетчатки значимо не менялся на протяжении всего периода наблюдения ($p > 0,05$).

Исходное значение показателя ЭЛ зрительного нерва в обеих клинических группах (1 и 2) было достоверно ниже относительно третьей клинической группы контроля ($p < 0,05$), а также отмечалась значимая разница исходного значения данного показателя между сравниваемыми первой и второй клиническими группами ($p_{1-2} < 0,05$). В первой клинической группе регистрировалось статистически значимое снижение показателя ЭЛ зрительного нерва до конца периода наблюдения ($p < 0,05$), напротив, во второй клинической группе в отдаленный период наблюдения показатель значимо не менялся ($p > 0,05$). К концу периода наблюдения в первой клинической группе значение показателя ЭЛ зрительного нерва было достоверно ниже относительно второй клинической группы на

35% ($p_{1-2} < 0,05$) и третьей клинической группы контроля на 55% ($p_{1-к} < 0,05$).

Заключение. Полученные данные ЭФИ исследований являлись высокоинформативными и отражали объективный факт увеличения степени нейродегенеративных процессов в сетчатке и зрительном нерве при прогрессировании постишемической ЧАЗН у пациентов с хронической стадией ПИН. Таким образом, показатели – порога ЭЧ сетчатки и ЭЛ зрительного нерва можно считать объективными диагностическими критериями прогрессирующего характера течения постишемической ЧАЗН у пациентов с хронической стадией ПИН.

Литература

1. Patel HR, Margo CE. Pathology of Ischemic Optic Neuropathy. Arch Pathol Lab Med. 2017 Jan;141(1):162-166. doi: 10.5858/arpa.2016-0027-RS.
2. Bialer OY, Stiebel-Kalish H. Clinical characteristics of progressive nonarteritic anterior ischemic optic neuropathy. Int J Ophthalmol. 2021 Apr 18;14(4):517-522. doi: 10.18240/ijo.2021.04.06.
3. Аветисов Э.С., Ковалевский Е.И., Хватова А.В. Руководство по детской офтальмологии. -М.: Медицина. - 1987.с. 145-146.
4. Morrow MJ. Ischemic Optic Neuropathy. Continuum (Minneapolis Minn). 2019 Oct;25(5):1215-1235. doi: 10.1212/CON.0000000000000767.
5. Torres LA, Hatanaka M. Correlating Structural and Functional Damage in Glaucoma. J Glaucoma. 2019 Dec;28(12):1079-1085. doi: 10.1097/IJG.0000000000001346.
6. Chiquet C, Vignal C, Gohier P, Heron E, Thuret G, Rougier MB, Lehmann A, Flet L, Quesada JL, Roustit M, Milea D, Pepin JL; ENDOTHELION group. Treatment of nonarteritic anterior ischemic optic neuropathy with an endothelin antagonist: ENDOTHELION (ENDOTHELin antagonist receptor in Ischemic Optic Neuropathy)-a multicentre randomised controlled trial protocol. Trials. 2022 Oct 29;23(1):916. doi: 10.1186/s13063-022-06786-9.
7. Шурыгина И.П., Егиазарова А.Г.; ФГБОУ ВО РостГМУ Минздрава России. Способ оценки течения частичной атрофии зрительного нерва. Патент № 2695891 РФ, МПК А61 В 5/04, А61 В 8/06. № 2018139871; Заявл. 18.11.18; Оpubл. 29.07.2019, Бюл. № 22. – 6 с.

ИНТРАВИТРЕАЛЬНЫЕ ИНГИБИТОРЫ АНГИОГЕНЕЗА ПРИ ЛУЧЕВОЙ РЕТИНОПАТИИ У ПАЦИЕНТОВ С УВЕАЛЬНОЙ МЕЛАНОМОЙ

Малакшинова Е.О., Яровой А.А.,
Яровая В.А. Судакова Е.П. Матяева А.Д.
Письменская В.А.
ФГАУ «НМИЦ «МНТК «Микрохирургия глаза»
им. акад. С.Н. Федорова» Минздрава РФ,
Москва, Россия

Актуальность. Одним из частых осложнений лечения увеальной меланомы (УМ) лучевыми методами терапии (ЛТ) является лучевая ретинопатия (ЛР), сопровождающаяся макулярным отеком (МО). Отражаясь на остроте зрения (ОЗ) пациента, ЛР ухудшает качество его жизни. По данным современной зарубежной литературы, интравитреальные ингибиторы ангиогенеза (ИВВИАГ) могут улучшать или стабилизировать ОЗ у данных пациентов, снижая высоту МО.

Цель. Представить первый опыт введения ИВВИАГ при ЛР, развившейся после ЛТ УМ.

Материалы и методы. ИВВИАГ при ЛР выполнено у 70 пациентов (70 глаз), из них 24 (34%) пациентов были мужчины, 46 (66%) – женщины. Средний возраст пациентов составил 54 года (от 14 до 89 лет). Брахитерапия с Ru-106 была проведена в 66 случаях, стереотаксическая радиохirurgия «Гамма-нож» – в 9. Время до возникновения МО в среднем составляло 12 месяцев (от 0 до 64). Средняя ОЗ до лечения составляла 0,37 (от 0,001 до 1,0). Параметр Thickness central (ТН) составлял 411 ± 172 , Macula cube (МС) – $11,5 \pm 1,8$. ИВВИАГ проводили по стандартной схеме согласно аннотации к препаратам. Среднее количество инъекций у пациента составило 2 (от 1 до 7).

Результаты. Улучшение или стабилизацию ОЗ отмечали в 43% и 32% соответственно. Средний показатель ОЗ после ИВВИАГ в момент последнего визита в среднем повысился и составил 0,43 ($p=0,03$). Среднее значение ТН после лечения определено на уровне 297 ± 119 мкм ($p<0,001$), МС – $10 \pm 1,56$ ($p<0,001$). В течение наблюдаемого периода ни в одном случае не выявлено осложнений.

Выводы. ИВВИАГ при лечении ЛР снижает высоту МО, улучшая или стабилизируя ОЗ.

ВОЗМОЖНЫЕ ОСЛОЖНЕНИЯ ПРИ ПРОЛИФЕРАТИВНОЙ ДИАБЕТИЧЕСКОЙ РЕТИНОПАТИИ

Кремкова Е.В., Новодережкин В.В.²,
Рабаданова М.Г.¹
¹ ФГАОУ ВО РНИМУ им. Н.И. Пирогова, Москва,
Россия
² ГКБ № 15 им. О.М. Филатова, Москва, Россия

Причиной всех возможных осложнений сахарного диабета является уровень гликемии, приводящий к гемофтальму на фоне пролиферативной диабетической ретинопатии. Актуальность данной проблемы связана с нарастающей распространенностью сахарного диабета во всем мире, обуславливающей в прогностическом плане слепоту и инвалидность по зрению.

Целью настоящего исследования является выявление зависимости появления гемофтальма от уровня гликемии и состояния АД при пролиферативной ретинопатии у лиц с сахарным диабетом.

Материалы и методы. Обследованы 36 больных со стажем инсулинозависимого сахарного диабета 15–30 лет, осложненного пролиферативной диабетической ретинопатией, другой офтальмопатологии у них не отмечено. Острота зрения была от светоощущения до 0,9. Возраст 52–65 лет. Все получали инсулин и находились под наблюдением окулиста и эндокринолога более 6 лет. Всем им проведена лазеркоагуляция сетчатки. Больные были разделены на две группы. В I группе – 18 человек (36 глаз) с нестабильным уровнем сахара в крови и высоким АД, во II (контрольной) – 12 человек (24 глаза), количество сахара в крови у них всегда было стабильным – 6–10 ммоль/л, а АД в пределах нормы.

Результаты и обсуждение. Больным проводился углубленный мониторинг для выяснения возможности возникновения гемофтальма. Оказалось, что гемофтальму предшествовали зафиксированная глюкометром гипогликемия и повышение АД, которое сопутствует снижению сахара крови, как компенсаторная реакция. Больным рекомендовано измерение сахара крови и АД 3–4 раза в день, особенно при ухудшении общего состояния. У лиц I группы отмечались физические и эмоциональные нагрузки на фоне нестабильного атмосферного давления, предшествующие гемофтальму. Также у больных имелось чувство «потрясывания» до появления гемофтальма, которое купировалось после приема сахара. Количество саха-

ра в крови при этом снижалось до 2,0–4,5 ммоль/л, а АД повышалось от 180 мм рт. ст. и выше. Частота гемофтальма у лиц I группы составила 3–8 раз в год. После лечения и стабилизации сахара крови до 6–8 ммоль/л, и состояния АД до нормальных значений, в течение полугода гемофтальма у них не отмечалось. Тщательное исследование колебания сахара крови выявило зависимость между появлением гипогликемии, повышением АД и возникновением гемофтальма. Пациентам было рекомендовано следить за сахаром крови и состоянием АД, назначалось соответствующее лечение. Все это привело к сокращению числа гемофтальма до 1 раза в течении 6–12 месяцев. У больных I группы максимальная ремиссия составила 3 года. У лиц II группы со стабильным количеством сахара в крови 5–10 ммоль/л и цифрами АД находившимся в границах нормы, частота гемофтальма была до 1–2 раз в год, максимальная ремиссия составляла 4–5 лет. Пациентам обеих групп с гемофтальмом проводилась рассасывающая, гемостатическая, антиоксидантная консервативная терапия и лазерные методы лечения.

Заключение. Данные исследования у лиц с пролиферативной диабетической ретинопатией говорят о необходимости дальнейшего изучения проблемы частого возникновения гемофтальма при гипогликемии и наличии повышенного АД у больных на фоне инсулинозависимого сахарного диабета. Что поможет улучшить качество жизни у больных с данной патологией, и на более долгий срок сохранит их зрительные функции.

ОДНОМОМЕНТНОЕ ЛЕЧЕНИЕ РЕГМАТОГЕННОЙ ОТСЛОЙКИ СЕТЧАТКИ, ОСЛОЖНЕННОЙ СКВОЗНЫМ МАКУЛЯРНЫМ РАЗРЫВОМ С КРАТКОВРЕМЕННОЙ ТАМПОНАДОЙ ПЕРФТОРОРГАНИЧЕСКИМ СОЕДИНЕНИЕМ

*Махно Н.А., Тахчиди Х.П., Тахчиди Н.Х.,
ФГБОУ ВО Российский национальный
исследовательский медицинский университет
им. Н.И. Пирогова Минздрава России, Москва*

Цель. Добиться анатомо-функциональных результатов при одномоментном подходе в лечении регматогенной отслойки сетчатки, осложненной сквозным макулярным разрывом в комбинации с применением аутологичной кондиционированной плазмы (АПК) в

качестве блокирующего макулярный дефект агента и эндолазеркоагуляции периферического разрыва с кратковременной тампонадой витреальной полости перфторорганическим соединением (ПФОС).

Материалы и методы. Пациентка А. 60 лет обратилась с жалобами на резкое снижение остроты зрения левого глаза и появление темной завесы в периферическом поле зрения левого глаза сверху, с носовой и височной сторон, возникшие в течение 5 дней. При поступлении и на всех этапах динамического наблюдения (1, 3, 6 месяцев) пациентке проводилось комплексное офтальмологическое обследование, включающее стандартные и специальные методы исследования: ультразвуковое исследование (УЗИ) глазного яблока в В-режиме на приборе Compact Touch NEW (Quantel Medical, Франция), спектральную оптическую когерентную томографию (СОКТ) на приборе «Spectralis HRA+OCT» («Spectralis HRA+OCT», Heidelberg Engineering, Module, OCT-2 85,000 Hz, Inc., Германия), компьютерную микропериметрию («MAIA», CenterVue Inc.; Италия).

При предоперационном обследовании острота зрения левого глаза (OS) – 0,01 н/к (эксцентрично), внутриглазное давление (ВГД) – 15 мм.рт.ст. При биомикроофтальмоскопии OS передний отрезок без патологических изменений, ИОЛ в капсульном мешке, центрирована. Отслойка сетчатки с 12 до 8 часов с захватом макулярной области, на периферии на 1 часе клапанный разрыв, в макулярной зоне – округлый красный дефект. По данным УЗИ – высокая субтотальная отслойка сетчатки высотой до 9,13 мм с клапанным разрывом в верхне-наружном квадранте. По данным СОКТ макулярной области: отслойка сетчатки в центральной области, в области фовеа сквозной дефект всех ретинальных слоев диаметром 380 мкм. Диагноз: OS Субтотальная регматогенная отслойка сетчатки. Сквозной макулярный разрыв. Артефакция.

Было проведено оперативное лечение – трехпортовая витрэктомия pars plana с использованием набора инструментов калибра 27 G с удалением задней гиаловидной мембраны и прилежащих задних слоев стекловидного тела. В витреальную полость вводили дозированно ПФОС, в результате чего достигалась адаптация отслоенной сетчатки к подлежащим оболочкам и дренирование субретинальной жидкости через разрыв в витреальную полость. После частичной аспирации ПФОС, окрашивали макулярную область интравитреальным красителем и проводили пилинг внутренней пограничной мембраны. Витреальную полость вновь

тампонировали ПФОС, аспирировали остаточную субретинальную жидкость над зоной разрыва и проводили эндолазеркоагуляцию периферического разрыва на 1 часе. После частичной аспирации ПФОС (оставляя его в объеме 3–4 диаметра диска зрительного нерва над областью макулярного разрыва) с заменой на сбалансированный солевой раствор (BSS), с помощью экстрюзионной канюли края макулярного разрыва сближали к центру до полного их соприкосновения (без касания кончика канюли ретинальной ткани), при этом аспирируя оставшуюся субретинальную жидкость. После аспирации оставшейся части ПФОС на область макулярного разрыва проводили дозированную капельную многослойную последовательную аппликацию АКП, приготовленную интраоперационно, до появления тусклой полупрозрачной пленки в пределах сосудистых аркад. Операцию завершали кратковременной тампонадой витреальной полости ПФОС в течение 8 дней с целью формирования хориоретинальной спайки в области периферического разрыва и удержания аппликата АКП в зоне макулы для формирования склейки макулярного разрыва с последующей ее регенерацией.

На 8 сутки был проведен второй этап оперативного лечения. Проводилась аспирация ПФОС с заменой на BSS, затем на поверхность сетчатки макулярной области наносили дозированную капельную многослойную последовательную аппликацию АКП. Операцию завершали заменой BSS на воздух.

В послеоперационном периоде проводилась стандартная медикаментозная терапия: антибактериальная и противовоспалительная.

Результаты. При осмотре через 6 месяцев после оперативного лечения пациентка активно жалоб не предъявляла. Острота зрения OS составила НК03 – 0,2; МК03 – 0,5. ВГД – 15 мм рт.ст. По данным офтальмоскопии в макулярной области – рефлекс сглажен, на периферии на 1 часе разрыв заблокирован пигментированными лазерными коагулятами, сетчатка прилежит на всем протяжении. По данным микропериметрии среднее значение центральной светочувствительности сетчатки OS – 26,1дБ, точка фиксации стабильная. По данным СОКТ сформирован правильный макулярный профиль, частичное восстановление сегментации наружных слоев сетчатки.

Вывод. Предложенная технология одномоментного микрохирургического лечения регматогенной отслойки сетчатки, осложненной сквозным макулярным разрывом в комбинации с применением АКП и блокированием

периферического разрыва эндолазеркоагуляцией с кратковременной тампонадой ПФОС обеспечила высокий анатомо-функциональный результат в послеоперационном периоде – восстановление макулярной архитектоники, закрытие макулярного разрыва, анатомическое прилегание сетчатки и улучшение зрительных функций.

МЕЖДИСЦИПЛИНАРНАЯ ТАКТИКА ВЕДЕНИЯ МНОЖЕСТВЕННОЙ И СОЧЕТАННОЙ ТРАВМЫ С ПОВРЕЖДЕНИЕМ ВСПОМОГАТЕЛЬНЫХ ОРГАНОВ ГЛАЗА

*Харитонов Н.Н., Куликов А.Н., Кольбин А.А.,
Порицкий Ю.В., Красиков А.В., Цыган Л.С.,
Качерович П.А., Петрачков С.А., Цира А.О.,
Лубенец П.М.*

*ФГБВОУ ВО «Военно-медицинская академия
имени С.М. Кирова» МО РФ, Санкт-Петербург,
Россия*

Войны являются неотъемлемой составляющей человеческой цивилизации. С совершенствованием применяемого оружия меняется и характер боевых повреждений. В современной боевой травме преобладают минно-взрывные поражения, которые, как правило, являются комбинированными и, зачастую, сочетанными. Приоритетами при поступлении пациента с множественным, сочетанным и комбинированным поражением являются, во-первых, сохранение жизни и жизненно-важных функций; во-вторых, – сохранение функции органа зрения, в-третьих, – косметическая и социальная реабилитация пациентов. Учитывая сочетанный характер поражений, принципиально важным является взаимодействие со смежными специалистами, челюстно-лицевыми хирургами, оториноларингологами, нейрохирургами и др.

Материалы и методы. Материалом послужили клинические случаи боевых сочетанных и комбинированных повреждений, потребовавших мультидисциплинарных взаимодействий. Всем пациентам на этапах медицинской эвакуации оказывалась первичная врачебная и специализированная медико-санитарная помощь на различной удаленности от линии боевого соприкосновения, где выполнялась остановка кровотечения, первичная хирургическая обработка (ПХО) с наложением узловых швов на раны, не включавшая реконструкцию глазного яблока и вспомогательных органов глаза.

Выделялись несколько групп пациентов: тяжелые реанимационные с угрозой для жизни в раннем периоде после травмы, пациенты в удовлетворительном состоянии в раннем либо в отдаленном периоде после травмы, которым потребовалось либо симультанные либо последовательные мультидисциплинарные реконструктивные хирургические вмешательства.

Результаты и обсуждение. В современных боевых условиях в большинстве случаев травмы вспомогательных органов сопровождали тяжелые поражения глазного яблока, глазницы, околоносовых пазух, челюстно-лицевых органов и нередко сочетались с ранениями других областей тела.

Тяжелые реанимационные нетранспортабельные пациенты требовали наблюдения и лечения по месту нахождения в палатах интенсивной терапии. Офтальмологом осуществлялось динамическое наблюдение, профилактика потери зрительных функций вследствие лагофтальма с активным использованием временной блефарорафии, назначалось консервативное лечение с противовоспалительной целью для предупреждения инфекционных осложнений. При отсутствии противопоказаний со стороны жизненно важных функций, выполнялась неотложная оптикореконструктивная хирургия, включавшая ушивание прободных ранений, удаление внутриглазных инородных тел (ВГИТ) и др. для предотвращения потери зрительных функций. Энуклеация или эквисцерация глаза выполнялась при его разрушении. Реконструктивная хирургия вспомогательных органов глаза в таких случаях была отложена.

Пациентам с комбинированными термомеханическими и сочетанными повреждениями, находящимся в реанимационном отделении стационара термических поражений при ожогах век III-IV степени и угрозе лагофтальма выполнялась временная блефарорафия на полихлорвиниловых трубках для предотвращения прорезывания швов, назначалось местное консервативное лечение и динамическое наблюдение. При улучшении общего состояния пациента и при угрозе потери зрения вследствие лагофтальма выполнялось совместное хирургическое вмешательство мультидисциплинарной бригадой хирургов-комбустиологов и офтальмологов. Офтальмологом выполнялась ПХО ран глазных яблок, при разрушении глазного яблока – энуклеация (эквисцерация). Пластика дефектов периорбитальной области осуществлялась полнослойными лоскутами кожи и слизистой оболочки полости рта.

У пациентов с сочетанными повреждениями в удовлетворительном состоянии в раннем периоде после травмы при повреждении органа зрения, ЛОР органов и челюстно-лицевой области объем хирургического вмешательства зависел от степени повреждения глазных яблок. При наличии прободных ранений, в том числе с ВГИТ, и хорошем зрительном прогнозе первым этапом выполнялась герметизация глазных яблок, удаление инородных тел, витреоретинальная хирургия по показаниям. Хирургическая обработка век включала туалет ран с иссечением нежизнеспособных разможенных тканей и реконструкцию век с пластикой местными тканями либо пересадкой свободных кожных лоскутов для устранения лагофтальма, при возможности раннюю реконструкцию слезоотводящих путей с реканализацией силиконовыми стентами.

Если имелось разрушение глазного яблока в сочетании с повреждением скулоназоорбитального комплекса и разможением век, планировалась либо симультанная операция в составе мультидисциплинарной хирургической бригады, включавшая остеосинтез скулоназоорбитального комплекса титановыми и политетрафторэтиленовыми (ПТФЭ) имплантатами с последующей энуклеацией (эквисцерацией) глазного яблока и возможной первичной имплантацией шаровидного вкладыша из ПТФЭ, реконструкцию век и конъюнктивальной полости при обширных полнослойных дефектах век и конъюнктивы с установкой временного протеза глазного яблока или конъюнктивального конформера и временную блефарорафию. По показаниям весь объем хирургического лечения разделялся на несколько этапов. В частности, первично могла не выполняться имплантация в полость глазницы вкладыша из ПТФЭ и исчерпывающая реконструкция век и конъюнктивальной полости, хирургическая обработка ограничивалась иссечением нежизнеспособных разможенных тканей, ушиванием и дренированием ран. При выраженном воспалительном процессе, сопровождавшемся гнойно-некротическим расплавлением разможенных тканей, реконструктивная хирургия была отсрочена, выполнялась лишь временная блефарорафия. При купировании гнойно-некротического воспалительного процесса реконструктивная хирургия была отсрочена на 3-6 месяцев до момента созревания рубцов.

При поступлении пациента в отсроченном периоде после травмы при необходимости совместно со смежными специалистами этапы реконструктивной хирургии включают со стороны органа зрения оптикореконструк-

тивные вмешательства, коррекцию анофтальмического синдрома с вторичной имплантацией вкладыша из ПТФЭ, устранение рубцового укорочения век и конъюнктивной полости, пластику углов глазной щели и реконструкцию слезоотводящих путей, индивидуальное глазное протезирование. Перечисленные этапы обеспечивают качественную реабилитацию пациентов, перенесших сочетанную и комбинированную травму

Заключение. В современных условиях специализированного стационара реконструктивно-пластическая хирургия вспомогательных органов глаза при сочетанных, комбинированных и множественных поражениях встроена в комплексную систему мультидисциплинарной медицинской помощи в соответствии с индивидуальными особенностями поражения и приоритетами сохранения жизни в первую очередь, зрения во вторую и косметики в третью очередь.

ПЛАНОВАЯ ХИРУРГИЯ КАТАРАКТЫ ВЫСОКОГО РИСКА

*Куликов А.Н., Даниленко Е.В., Тулин Д.В.,
Дзилихов А.А., Невин Н.В., Кузнецов А.Р.,
Трояновский Р.Л.
ФГБВОУ ВО «Военно-медицинская академия
имени С.М. Кирова» МО РФ, Санкт-Петербург,
Россия*

Цель исследования. Оценка воспалительной реакции в глазу после стандартной операции по удалению катаракты (факоэмульсификация катаракты с имплантацией интраокулярной линзы) и выявить связанные с ней факторы риска.

Материалы и методы. В исследование включено 60 пациентов (60 глаз) в возрасте от 38 до 85 лет, из них 45% мужчин. Перед плановой операцией факоэмульсификации пациентам проводились стандартные обследование глаз и век, оценка слезного мениска, подсчет клеток передней камеры с помощью оптической когерентной томографии (ОКТ), а также общеклиническое обследование.

Больные были разделены на две группы. В 1-ю группу вошли пациенты «группы риска», у которых по анализу крови были выявлены признаки воспалительной реакции, параокулярные очаги хронической инфекции и сахарный диабет или хронический блефарит. Во 2-ю группу вошли пациенты, у которых не было ни одно-

го из этих осложнений. Биомикроскопию переднего отрезка глаза и ОКТ выполняли через 4 часа после операции, на 1-е, 7-е и 14-е сутки наблюдения.

Результаты исследования показали, что предоперационное обследование пациентов 1-й группы свидетельствовало о воспалительной клеточной инвазии 2,5 клеток (0-20) в водянистой влаге передней камеры. Воспалительные клетки были обнаружены в 57,58% случаев ($p = 0,000$), тогда как во 2-й группе их не было. В течение первых нескольких часов после операции обе группы сообщили об одинаковой частоте опалесценции водянистой влаги, фибриноидной реакции и офтальмогипертензии. Однако в 1-й группе выявлена значительно более высокая частота отека роговицы ($p=0,048$) в области тоннельного разреза.

В течение первых нескольких часов после операции группа «группы риска» демонстрировала более высокую воспалительную клеточную нагрузку в водянистой влаге с последующим прогрессивным снижением и, в конечном итоге, выравниванием количества воспалительных клеток в обеих группах пациентов. При корреляционном анализе выявлена взаимосвязь выраженности воспалительно-клеточной инфильтрации и опалесценции влаги в передней камере, с одной стороны, и с дооперационной воспалительно-клеточной инвазией ($R=0,88$, $p=0,002$), выбором типа ИОЛ ($R=0,74$, $p= 0,021$) и сахарный диабет в анамнезе ($R=0,82$, $p=0,007$), с другой стороны.

Выводы. Исследование показывает, что точные методы визуализации являются удобными, беспристрастными и надежными методами оценки воспалительных клеток в передней водянистой влаге. Результаты показывают, что наличие воспалительных клеток в водянистой влаге является прогностическим фактором усиления воспалительной реакции в переднем сегменте после стандартной факоэмульсификации, что особенно у пациентов с сахарным диабетом. Это исследование подчеркивает важность выявления и устранения факторов риска, связанных с послеоперационным воспалением, для обеспечения успешных результатов операции по удалению катаракты.

РЕДКИЕ ОПУХОЛИ ГЛАЗНИЦЫ

*Качерович П.А., Кольбин А.А., Порицкий Ю.В.,
Куликов А.Н.
ФГБВОУ ВО «Военно-медицинская академия*

им. С.М. Кирова» МО РФ кафедра офтальмологии имени профессора В.В. Волкова, Санкт-Петербург, Россия

Сложности диагностики опухолей глазницы связаны с их относительной редкостью и ограниченным перечнем возможных для проведения обследований. [B. C. Patel, O. D. Jesus, E. Margolin. "Optic Nerve Sheath Meningioma." StatPearls, StatPearls Publishing, 12, February 2023].

В большинстве случаев это доброкачественные ткани, но всегда нужно учитывать и редкие, даже казуистические случаи.

Доступность глазничного органокомплекса для гистологического исследования ограничена костными структурами. Морфологическая интерпретация опухолей зрительного нерва ещё больше ограничена отсутствием возможности выполнения широкой открытой биопсии зрительного нерва, особенно при высоких зрительных функциях. В таких ситуациях офтальмологи вынуждены предполагать диагноз на основании лучевых методов диагностики, и исходя из этого использовать определенный метод лечения [S. Elena, and R. E. Turbin. "Primary and Secondary Optic Nerve Sheath Meningioma," Journal of neurological surgery. Part B, Skull base, 82, 1, 2021, pp. 27-71, doi:10.1055/s-0041-1723801].

Цель. Приведены клинические случаи редких опухолей вспомогательных органов глаза, процесс их выявления, диагностики и личный опыт лечения.

Основная часть. Клинический случай 1. Пациент Н., 70 лет, обратился в клинику офтальмологии с жалобами на слезотечение, периодическое гнойное отделяемое в конъюнктивальной полости на протяжении полугода. По результатам обследования выставлен диагноз хронический гнойный дакриоцистит справа, выполнена реканализация слезоотводящих путей с установкой силиконовых стентов. Послеоперационный период протекал без особенностей. Через 3 месяца пациент обратился с жалобами на резко возникшую отёчность век, распирающую боль в правом глазу. При осмотре был выставлен диагноз: обострение хронического дакриоцистита справа, проведено оперативное лечение в объёме вскрытия и дренирования слёзного мешка справа. На фоне хирургического лечения, местной и системной противовоспалительной и антибактериальной терапии отмечалась стойкая положительная динамика в виде купирования симптомов. Пациенту

было рекомендовано выполнение эндоназальной дакриоцисториностомии через 1 месяц.

В день госпитализации пациент поступил с жалобами на отечность правого глаза, двоение. Со слов, данная симптоматика возникла за 2 дня до планируемой госпитализации. При осмотре выявлен экзофтальм 3 мм, ограничение подвижности по всем направлениям (рис. 1). При выполнении компьютерной томографии орбит по неотложным показаниям было выявлено образование, размерами 3,0x1,5 см в медиальном отделе глазницы с распространением к вершине орбиты, оттесняющее глаз кнаружи.

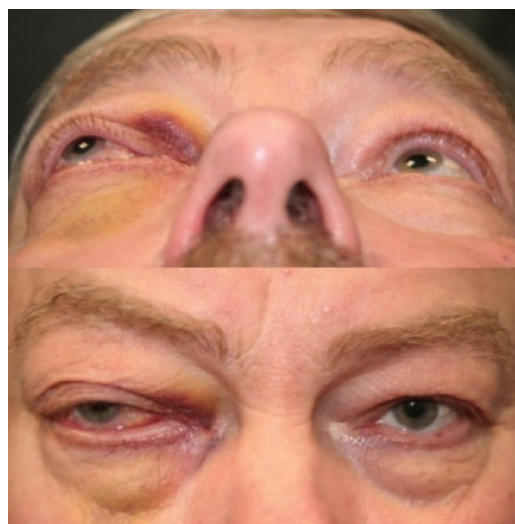

Рис. 1. Вид пациента Н. перед проведением орбитотомии

При проведении трансконъюнктивальной орбитотомии справа в медиальном отделе глазницы с распространением к вершине орбиты было выделено и удалено образование в виде многоячейистой ткани синюшного оттенка, рыхло связанной между собой и с окружающими тканями. Одновременно выполнена эндоназальная дакриоцисториностомия с установкой двойной силиконовой нити в сформированные слёзоотводящие пути.

После операции у пациента отмечалась выраженная положительная динамика в виде исчезновения двоения, практически полного восстановления подвижности глазного яблока, отсутствия слезотечения. При промывании отмечена проходимость слёзных путей справа.

По результатам патоморфологического исследования однозначного ответа мы не получили, потребовалось дополнительное иммуногистохимическое

исследование материала. В итоге гистологическое заключение – злокачественная меланома.

Пациенту была выполнена позитронно-эмиссионная компьютерная томография всего тела для уточнения распространённости процесса. По результатам исследования отмечалась шейная лимфаденопатия справа.

Несмотря на рекомендации офтальмологов быстрого обращения к онкологам для продолжения специфического лечения пациент получил консультацию спустя 2 месяца после выписки из офтальмологического стационара. При этом специалисты регистрировали двустороннюю шейную лимфаденопатию, требующую оперативного лечения. При повторном проведении КТ головы и шеи регистрировалось распространение патологически изменённой ткани во все околоносовые пазухи, пространство орбиты. Дальнейшее лечение пациент получает в объёме курсов химиотерапии. При очередном осмотре (рис. 2) у пациента регистрировался интенсивный рост изменённой ткани в просвете глазной щели, выраженный экзофтальм, признаки компрессионного воздействия на зрительный нерв с развитием амавроза. В настоящее время пациент продолжает наблюдаться онкологами. Хирургическое лечение не показано в связи со значительным объёмом поражения различных структур.

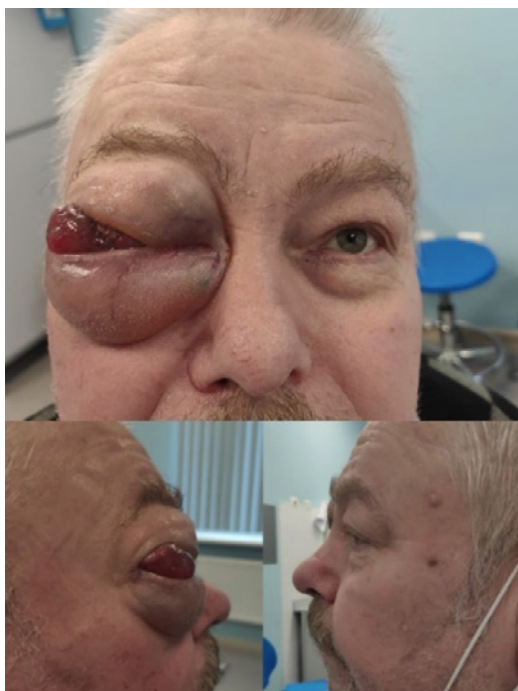

Рис.2. Вид пациента Н. после 4 курсов химиотерапии.

В литературе описываются единичные случаи первичных меланом слёзного мешка [Т. Matsuo, Т. Tanaka, O.Yamasaki, Lacrimal Sac Malignant Melanoma in 15 Japanese Patients: Case Report and Literature Review, J Investig Med High Impact Case Rep. 2019 Jan-Dec; 7.]. Чаще всего они сопровождаются симптомокомплексом хронического дакриоцистита, а при росте опухоли присоединяются ограничение подвижности глазного яблока и диплопия. Несмотря на редкость новообразований глазницы, упорное течение хронического дакриоцистита должно расширить диагностический поиск и рекомендовать проведение компьютерной томографии глазниц и околоносовых пазух с дальнейшим возможным гистологическим исследованием выявленных изменённых тканей [Modupe O Adetunji, Brendan McGeehan, et. al., Primary orbital melanoma: A report of a case and comprehensive review of the literature, Orbit, 2021 Dec;40(6):461-469.].

Клинический случай 2.

Под нашим наблюдением находится женщина, 60 лет. При обследовании офтальмологом поликлиники у неё выявлен застой диска зрительного нерва (ДЗН), рекомендовано выполнение магнитно-резонансной томографии (МРТ) головного мозга. В мае 2022 г. выполнено МРТ, на серии взвешенных изображений T1 и T2 в левой глазнице выявлено муфтообразное новообразование, охватывающее зрительный нерв и прилежащее к задней поверхности глазного яблока, при этом структура зрительного нерва сохранена. При внутривенном введении контрастного вещества новообразование его слабо накапливает, размеры опухоли 1,5x1,3x1,2 мм (рис. 3б). В июне 2022 г. пациентка обратилась в клинику офтальмологии имени профессора В. В. Волкова. При обследовании острота зрения каждого глаза с коррекцией 1,0. Из особенностей офтальмологического статуса: анизометропия, по данным авторефрактометрии правого глаза Hm 1,5 D, левого глаза Hm 4,5 D. На глазном дне левого глаза начальный застой ДЗН, в центральных отделах горизонтальная складчатость сосудистой оболочки (рис. 3а). Экзофтальм слева 3 мм. По данным электрофизиологических методов исследования на левом глазу определяется снижение биоэлектрической активности проводящих путей зрительного анализатора. Статическая периметрия на левом глазу: снижение светочувствительности по всем квадрантам (MD -9,2 dB, PSD 6,4 dB). Оптическая когерентная томография: толщина перипапиллярного слоя нервных волокон не снижена на обоих глазах.

Ультразвуковое исследование с дуплексным сканированием глазного яблока и орбиты: кровоток правого глаза ускорен, левого – снижен, данных за венозный застой в орбитах не выявлено.

Пациентке выполнено системное обследование для поиска возможного первичного очага опухоли, не обнаружен.

Учитывая трудности верификации диагноза опухолей зрительного нерва нами рассматривался вариант биопсии новообразования. Высокая опасность повреждения зрительного нерва при выполнении диагностической орбитотомии привела нас к выбору альтернативной тактики ведения пациентки.

По данным литературы большинство новообразований зрительного нерва (менингиома оболочек, глиома, MALT и другие виды лимфом, метастазы опухолей) чувствительны к ионизирующему излучению, поэтому методом выбора в лечении таких пациентов является лучевая терапия [A. G. Nair, R. S. Pathak, R. A. Gandhi, "Optic nerve glioma: an update," *International ophthalmology*, 34, 4, 2014, pp. 999-1005, doi:10.1007/s10792-014-9942-8].

Пациентка дополнительно консультирована в МНИЦ глазных болезней им. Гельмгольца, рекомендована консультация радиотерапевта.

В ноябре 2022 г. консультирована радиотерапевтом в «Лечебно-диагностическом центре Международного института биологических систем имени Сергея Березина». По результатам консультации рекомендовано и выполнена стереотаксическая лучевая терапия: 5 сеансов (2400 сГу) в режиме гипофракционирования на аппарате Cyber Knife G4 (Accuray, США).

В апреле 2023 г. проведено контрольное обследование: осмотр в клинике офтальмологии, МРТ головы с контрастным усилением.

Острота зрения каждого глаза с коррекцией 1,0. По данным офтальмоскопии, электрофизиологических методов исследования, статической периметрии, оптической когерентной томографии и МТР данных за отрицательную динамику не получено. Пациентке рекомендовано продолжить наблюдение в динамике.

Опухоли зрительного нерва в силу прогрессирования и расположения в замкнутом пространстве неизбежно приводят к снижению зрительных функций. Особенно это становится актуально при распространении на костный канал зрительного нерва и далее на хиазму. Такие формы являются абсолютным показанием к оперативному лечению [B. C. Patel, O. D. Jesus, E. Margolin.

"Optic Nerve Sheath Meningioma." StatPearls, StatPearls Publishing, 12, February 2023]. Продемонстрированный клинический случай сопровождался высокими зрительными функциями. Учитывая трудности морфологической интерпретации новообразования было принято решение использовать лучевой метод лечения, который позволил стабилизировать опухолевый процесс в период наблюдения за пациенткой.

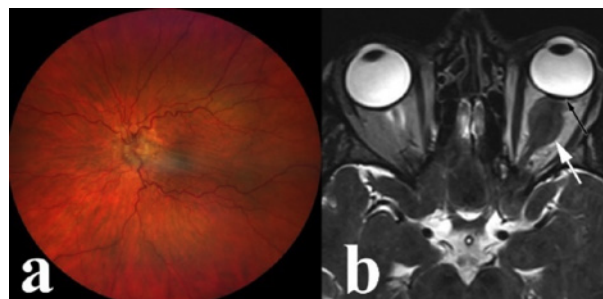


Рис. 3. Проминенция и отёк диска зрительного нерва, горизонтальная складчатость сосудистой оболочки (а). МРТ (3,0 Тл) T2 ВИ в аксиальной плоскости (b), белая стрелка – новообразование, чёрная стрелка – деформация заднего полюса глазного яблока.

Обсуждение. Опухоли глазницы разнообразны по локализации и этиологии, этим обусловлен полиморфизм клинических проявлений при этой патологии. Обоснованное использование современных офтальмологических и общеклинических методов диагностики позволяет офтальмологу локализовать процесс, выставить диагноз и выбрать оптимальный метод лечения. Такая тактика, в зависимости от клинической ситуации, позволяет сохранить зрительные функции, а иногда жизнь пациента.

ВАРИАНТЫ ХИРУРГИЧЕСКОГО ЛЕЧЕНИЯ ТРАВМАТИЧЕСКИХ ПОВРЕЖДЕНИЙ СЛЕЗНЫХ КАНАЛЬЦЕВ

Ю.В. Порицкий, П.А. Качерович
ФГБВОУ ВО «Военно-медицинская академия им. С.М. Кирова» МО РФ кафедра офтальмологии имени профессора В.В. Волкова, Санкт-Петербург, Россия

Разрывы слезных канальцев составляют от 2 до 5% в общей структуре глазной хирургической патологии

в мирное время. Сложность первичной хирургической обработки заключается не только в восстановлении анатомической формы века, но и в восстановлении проходимости и функции поврежденного слезного канальца.

Цель. Повышение эффективности восстановления поврежденных слезных канальцев.

Материалы и методы. Клинические случаи травм вспомогательных органов глаза и слезоотводящих путей, полученных в ходе боевых действий в зоне Специальной военной операции с февраля по ноябрь 2022 года и различные варианты хирургического лечения, применявшиеся на этапах медицинской эвакуации. Был прооперирован ряд раненых с сочетанной огнестрельной (пулевые и минно-взрывные ранения) травмой головы с повреждением органа зрения. Из них у 21,1% пациентов выявлены повреждения вспомогательных органов глаз. У 4,1% пациентов травмы вспомогательных органов глаза сопровождались повреждением слезоотводящих путей.

Все пациенты с повреждениями век и слезоотводящих путей были разделены на 2 группы.

1 группа включала пациентов, не потребовавших операции по восстановлению слезоотведения. В нее вошли раненые с тяжелыми повреждениями глаза и вспомогательных органов. Реконструкция слезоотводящих путей этим пациентам была перенесена на отделенный период (после устранения грубых косметических дефектов). Так же в 1 группу были включены раненные с разрывом верхнего слезного канальца и сохранением анатомической целостности и нормальной функции нижнего слезного канальца. Им выполнялась ПХО раны верхнего века с подшиванием к внутренней связке без попыток восстановления верхнего слезного канальца для максимального щажения нижнего канальца.

2 группа – состояла из пациентов с отрывами век от внутренней связки и повреждением слезных канальцев, требующих восстановления слезоотведения. Им выполнялись следующие виды хирургических вмешательств: моноканаликулярное стентирование силиконовыми стентами Mini Monoka и Masterka (FCI, Франция), биканаликулярное стентирование силиконовой моно-нитью Beaver Visitec (USA), двойной силиконовой нитью отечественного производства и моно-нитью отечественного производства.

Результаты. Положительным считался результат при отсутствии слезотечения, положительной или замедленной цветной слезно-носовой пробе и восстановленной анатомической проходимости слезного

канальца и формы века. На момент выписки из клиники на этап долечивания у всех пациентов отсутствовало слезотечение, цветная слезно-носовая проба была положительной или замедленной, силиконовые стенты находились в слезных путях.

Обсуждение. Применение каждого из указанных способов хирургического лечения при повреждениях слезных канальцев показано в зависимости от характера ранения, возможности визуализации медиального отрезка поврежденного канальца в ране и степени ретракции или рубцовых изменений века. Лакримальный интубационный набор Mini Monoka показан при отсутствии изменений анатомической формы века и хорошей визуализации медиального отрезка разорванного канальца. При небольшой ретракции века и умеренных изменениях его формы и положения более удобен интубационный набор Masterka. При выраженном нарушении формы и положения век, сложности визуализации медиального отрезка канальца в ране показано биканаликулярное стентирование силиконовой двойной или моно-нитью, позволяющее сохранить правильное соотношение поврежденных анатомических структур и добиться лучшего функционального результата.

Выводы. 1. Представленные способы хирургического лечения пациентов с разрывами слезных канальцев могут быть предложены для применения в мирное и военное время на этапе специализированной помощи раненым. 2. При повреждении верхнего слезного канальца и сохранении функции нижнего слезного канальца оперативное лечение на слезных путях не показано в целях максимального щажения интактного слезного канальца.

МЕЖДИСЦИПЛИНАРНАЯ ТАКТИКА ВЕДЕНИЯ МНОЖЕСТВЕННОЙ И СОЧЕТАННОЙ ТРАВМЫ С ПОВРЕЖДЕНИЕМ ВСПОМОГАТЕЛЬНЫХ ОРГАНОВ ГЛАЗА

*Харитонов Н.Н., Куликов А.Н., Кольбин А.А.,
Порицкий Ю.В., Красиков А.В., Цыган Л.С.,
Качерович П.А., Петрачков С.А., Цира А.О.,
Лубенец П.М.
ФГБВОУ ВО «Военно-медицинская академия
имени С.М. Кирова» МО РФ, Россия*

Войны являются неотъемлемой составляющей человеческой цивилизации. С совершенствованием приме-

няемого оружия меняется и характер боевых повреждений. В современной боевой травме преобладают минно-взрывные поражения, которые, как правило, являются комбинированными и, зачастую, сочетанными. Приоритетами при поступлении пациента с такими поражениями являются, во-первых, сохранение жизни и жизненно-важных функций; во-вторых, – сохранение функции органа зрения, в-третьих, – косметическая и социальная реабилитация пациентов. Учитывая сочетанный характер поражений, принципиально важным является взаимодействие со смежными специалистами: челюстно-лицевыми хирургами, оториноларингологами, нейрохирургами и др.

Материалы и методы. Материалом послужили клинические случаи боевых сочетанных и комбинированных повреждений, потребовавшие мультидисциплинарных взаимодействий. Всем пациентам на этапах медицинской эвакуации оказывалась первичная врачебная и специализированная медико-санитарная помощь на различной удаленности от линии боевого соприкосновения, где выполнялась остановка кровотечения, первичная хирургическая обработка (ПХО) с наложением узловых швов на раны, не включавшая реконструкцию глазного яблока и вспомогательных органов глаза. Выделялись несколько групп пациентов: тяжелые реанимационные с угрозой для жизни в раннем периоде после травмы, пациенты в удовлетворительном состоянии в раннем либо в отдаленном периоде после травмы, которым потребовалось либо симультанные либо последовательные мультидисциплинарные реконструктивные хирургические вмешательства.

Результаты и обсуждение. В современных боевых условиях в большинстве случаев травмы вспомогательных органов сопровождали тяжелые поражения глазного яблока, глазницы, околоносовых пазух, челюстно-лицевых органов и нередко сочетались с ранениями других областей тела.

Тяжелые реанимационные нетранспортабельные пациенты требовали наблюдения и лечения по месту нахождения в палатах интенсивной терапии. Офтальмологом осуществлялось динамическое наблюдение, профилактика потери зрительных функций вследствие лагофтальма с активным использованием временной блефарорафии, назначалось консервативное лечение с противовоспалительной целью для предупреждения инфекционных осложнений. При отсутствии противопоказаний со стороны

жизненно важных функций, выполнялась неотложная оптикореконструктивная хирургия, включавшая ушивание прободных ранений, удаление внутриглазных инородных тел (ВГИТ) и др. для предотвращения потери зрительных функций. Энуклеация или экзисцерация глаза выполнялась при его разрушении. Реконструктивная хирургия вспомогательных органов глаза в таких случаях была отложена.

Пациентам с комбинированными термомеханическими и сочетанными повреждениями, находящимся в реанимационном отделении стационара термических поражений при ожогах век III-IV степени и угрозе лагофтальма выполнялась временная блефарорафия на полихлорвиниловых трубках для предотвращения прорезывания швов, назначалось местное консервативное лечение и динамическое наблюдение. При улучшении общего состояния пациента и при угрозе потери зрения вследствие лагофтальма выполнялось совместное хирургическое вмешательство мультидисциплинарной бригадой хирургов-комбустиологов и офтальмологов. Офтальмологом выполнялась ПХО ран глазных яблок, при разрушении глазного яблока – энуклеация (экзисцерация). Пластика дефектов периорбитальной области осуществлялась полнослойными лоскутами кожи и слизистой оболочки полости рта.

У пациентов с сочетанными повреждениями в удовлетворительном состоянии в раннем периоде после травмы при повреждении органа зрения, ЛОР органов и челюстно-лицевой области объем хирургического вмешательства зависел от степени повреждения глазных яблок. При наличии прободных ранений, в том числе с ВГИТ, и хорошем зрительном прогнозе первым этапом выполнялась герметизация глазных яблок, удаление инородных тел, витреоретинальная хирургия по показаниям. Хирургическая обработка век включала туалет ран с иссечением нежизнеспособных размозженных тканей и реконструкцию век с пластикой местными тканями либо пересадкой свободных кожных лоскутов для устранения лагофтальма, при возможности раннюю реконструкцию слезоотводящих путей с реканализацией силиконовыми стентами.

Если имелось разрушение глазного яблока в сочетании с повреждением скулоназоорбитального комплекса и размозжением век, планировалась либо симультанная операция в составе мультидисциплинарной хирургической бригады, включавшая остео-

синтез скулоназоорбитального комплекса титановыми и политетрафторэтиленовыми (ПТФЭ) имплантатами с последующей энуклеацией (эвисцерацией) глазного яблока и возможной первичной имплантацией шаровидного вкладыша из ПТФЭ, реконструкцию век и конъюнктивальной полости при обширных полнослойных дефектах век и конъюнктивы с установкой временного протеза глазного яблока или конъюнктивального конформера и временную блефарорафию. По показаниям весь объем хирургического лечения разделялся на несколько этапов. В частности, первично могла не выполняться имплантация в полость глазницы вкладыша из ПТФЭ и исчерпывающая реконструкция век и конъюнктивальной полости, хирургическая обработка ограничивалась иссечением нежизнеспособных разможенных тканей, ушиванием и дренированием ран. При выраженном воспалительном процессе, сопровождавшемся гнойно-некротическим расплавлением разможенных тканей, реконструктивная хирургия была отсрочена, выполнялась лишь временная блефарорафия. При купировании гнойно-некротического воспалительного процесса реконструктивная хирургия была отсрочена на 3-6 месяцев до момента созревания рубцов.

При поступлении пациента в отсроченном периоде после травмы при необходимости совместно со смежными специалистами этапы реконструктивной хирургии включают со стороны органа зрения оптикореконструктивные вмешательства, коррекцию анофтальмического синдрома с вторичной имплантацией вкладыша из ПТФЭ, устранение рубцового укорочения век и конъюнктивальной полости, пластику углов глазной щели и реконструкцию слезоотводящих путей, индивидуальное глазное протезирование. Перечисленные этапы обеспечивают качественную реабилитацию пациентов, перенесших сочетанную и комбинированную травму.

Заключение. В современных условиях специализированного стационара реконструктивно-пластическая хирургия вспомогательных органов глаза при сочетанных, комбинированных и множественных поражениях встроена в комплексную систему мультидисциплинарной медицинской помощи в соответствии с индивидуальными особенностями поражения и приоритетами сохранения жизни в первую очередь, зрения во вторую и косметики в третью очередь.

СКВОЗНАЯ СКЛЕРУВЭКТОМИЯ С ПЛАСТИКОЙ ДОНОРСКОЙ СКЛЕРЫ КАК СПОСОБ ХИРУРГИЧЕСКОГО УДАЛЕНИЯ УВЕАЛЬНОЙ МЕЛАНОМЫ

*Матяева А.Д., Малакшинова Е.О., Галбацова А.Г.
ФГАУ «НМИЦ «МНТК «Микрохирургия глаза»
им. акад. С.Н. Федорова» Минздрава России,
Москва, Россия*

Актуальность. Увеальная меланома (УМ) – наиболее распространенное внутриглазное злокачественное новообразование взрослых. Экстрабульбарный рост УМ, согласно КР-2020 (Клинические рекомендации «Увеальная меланома» (письмо Министерства здравоохранения Российской Федерации от 10.04.2020 г. № 17/2-3-4). М.: 2020), является показанием к удалению глаза. Анофтальм значительно ухудшает качество жизни пациентов, а выполнение энуклеации особенно драматично у молодых пациентов, что является основанием для поиска альтернативных методов лечения, позволяющих удалить опухоль и сохранить анатомио-функциональную целостность глаза. Одним из вариантов такого лечения является технология удаления иридоцилиарных опухолей со сквозной склеропластикой донорской склерой.

Цель. Представить собственные результаты лечения пациентов с экстрабульбарным ростом УМ, которым выполнена сквозная склерувэктомия с пластикой донорской склерой.

Материал и методы. В ФГАУ «НМИЦ «МНТК «Микрохирургия глаза» им. акад. С.Н. Федорова» г. Москва в период с 2015 по 2023 гг. была выполнена сквозная склерувэктомия с пластикой донорской склерой 4 пациентам с экстрабульбарным ростом УМ.

Среди пациентов мужчин – 3, женщина – 1. Средний возраст составил 47 лет (от 15 до 77 лет). В патологический процесс с одинаковой частотой были вовлечены как левые (2), так и правые (2) глаза. Опухоли радужки и цилиарного тела наблюдались у 2 пациентов; опухоли, распространяющиеся на радужку, цилиарное тело и хориоидею – у 1 пациента; опухоль исключительно цилиарного тела – у 1 пациента. Максимальная высота новообразований составила 9,7 мм, протяженность – 15,2 мм. Состояние зрительных функций до операции: средняя максимально скорректированная острота зрения (МКОЗ) составляла 0,56 (от 0,02 до 1,0). Показатели внутриглазного давления

были в пределах нормативных значений – 13+/- 2 мм рт.ст. Из предоперационных осложнений выявлены: катаракта (2), первичная открытоугольная глаукома (1), миопия слабой степени (2).

Всем пациентам выполнена сквозная склерувэктомия с пластикой донорской склерой, которая включала два этапа. Первым, подготовительным, этапом с целью профилактики отслойки сетчатки при хирургическом удалении опухоли выполнена ограничительная криопексия сетчатки путем двукратного промораживания склеры, сосудистой оболочки и сетчатки по задней границе опухоли (отступая от нее 1-1,5 мм), определяемой диафаноскопически. В течение 3 недель на месте криоаппликатов сформировался хориоретинальный рубец.

Спустя 3 недели после криопексии сетчатки выполняли основной этап – блокэксцизию со сквозной склеропластикой донорской склерой.

После подготовки зоны хирургического доступа при трансиллюминации размечали и промаркировали границы опухоли на склере. Производили рассечение склеры в 1,5 мм от намеченных границ с формированием склерального лоскута и последующим формированием сквозного округлого отверстия в отсепарованном склеральном лоскуте (1 случай), либо изначально отсекали склеру на всю толщину (в 3 случаях). Для замещения сформированного дефекта был выкроен донорский лоскут склеры, соразмерный сквозному отверстию. Произведено подшивание донорского трансплантата склеры к склеральному лоскуту. Опухоль удаляли единым блоком, включающим пораженные участки сосудистого тракта и зону трансклерального роста. Затем выполняли переднюю витректомию путем «открытого неба». Операцию завершали ушиванием склеральной раны.

Результаты. Во всех случаях глаза были сохранены, функционально состоятельны. По результатам гистологического исследования, во всех случаях клинический диагноз подтвержден, морфологически определена меланома. В послеоперационном периоде пациентам проведена повторная диагностика, по результатам которой средняя максимально скорректированная острота зрения (МКОЗ) составляла 0,2 (от 0,001 до 0,3). Острота зрения ухудшилась в 3 случаях, осталась на дооперационных значениях в 1 случае. Показатели внутриглазного давления – в пределах нормативных значений – 9,7 +/- 1 мм рт.ст. В двух случаях определены послеоперационные осложнения:

отслойка сосудистой оболочки (1), катаракта (1), в связи с чем было выполнено хирургическое лечение. В послеоперационном периоде острота зрения пациентов улучшилась.

Срок наблюдения в среднем составил 8,5 месяцев (от 24 до 1 месяца). Рецидивов, а также метастазирования опухоли за период наблюдения ни в одном случае выявлено не было.

Выводы. Проведенное нами исследование доказало безопасность и эффективность применения сквозной склерувэктомии с пластикой донорской склерой как способ хирургического удаления УМ с экстрабульбарным ростом.

Многолетний опыт хирургического удаления иридоцилиарных опухолей с последующей имплантацией искусственной радужки

Матяева А.Д., Малакшинова Е.О., Галбацова А.Г. ФГАУ «НМИЦ «МНТК «Микрохирургия глаза» им. акад. С.Н. Федорова» Минздрава России, Москва, Россия

Актуальность. В настоящее время одним из основных методов лечения опухолей иридоцилиарной зоны является блокэксцизия, позволяющая радикально избавить пациента от новообразования. Однако, хирургическое иссечение опухоли сопряжено с негативными последствиями, снижающими ожидаемый функциональный результат.

Цель. Представить собственные результаты многолетнего опыта удаления иридоцилиарных опухолей с последующей имплантацией искусственной радужки (ИР).

Материалы и методы. В МНТК «МГ» за период с 1992 по 2023 гг. хирургическое удаление опухолей иридоцилиарной зоны выполнено в 217 случаях, из них в 20 случаях выполнена оптико-реконструктивная хирургическая реабилитация. Опухоли радужки наблюдались у 5 пациентов; радужки и цилиарного тела – у 14 пациентов; цилиарного тела – у 1. Максимальная высота новообразований – 9,7 мм, протяженность – 12,3 мм. Состояние зрительных функций до блокэксцизии: средняя максимально скорректированная острота зрения (МКОЗ) составляла 0,6. От светоощущения до 0,1 – 3 пациента; от 0,15 до 0,4 – 3; от 0,45 и выше – 13. Всем

пациентам была выполнена блокэксцизия: в 2 случаях выполнена иридэктомия, в 14 – иридоциклэктомия, в 3 – иридоциклохориоидэктомия, 1 – иридоциклохориоидсклерэктомия. Послеоперационное снижение качества зрения во всех случаях было связано с дефектом радужки, а также помутнением хрусталика различной степени выраженности. Что потребовало проведения хирургических оптико-реконструктивных вмешательств. Всем пациентам проведена факоэмульсификация, 16 пациентам с последующей имплантацией интраокулярной линзы и искусственной радужки, 4 – иридохрусталиковая диафрагма (ИХД).

Результаты. В результате проведенного оптико-реконструктивного вмешательства, у 17 пациентов острота зрения повысилась; у 2 пациентов – снизилась на 0,1 и 0,05; у 1 – осталась неизменной. Средняя МКОЗ составляла 0,097. От 0,001 до 0,1 – 15 пациентов; от 0,15 до 0,3 – 5 пациентов. Морфологические результаты: меланома – 18 случаев, киста – 1 случай, аденокарцинома – 1 случай. Рецидива опухоли ни в одном случае выявлено не было.

Выводы. Блокэксцизия является эффективным методом лечения увеальной меланомы, однако приводит к послеоперационным колобомам и, как следствие, к снижению остроты зрения. Микрохирургические технологии, используемые в настоящее время, позволяют значительно повысить клинко-функциональные результаты после удаления новообразований. Оптико-реконструктивное хирургическое восстановление структур глаза позволяет повысить зрительные функции.

ЭФФЕКТИВНОСТЬ КОМБИНИРОВАННОГО РАЗРУШЕНИЯ КИСТ РАДУЖКИ

Матяева А.Д., Малакшинова Е.О., Галбацова А.Г. ФГАУ «НМИЦ «МНТК «Микрохирургия глаза» им. акад. С.Н. Федорова» Минздрава России, Москва, Россия

Актуальность. Киста радужки доброкачественное новообразование переднего отдела сосудистой оболочки, составляющие 20% среди всех образований радужной оболочки. Среди методов лечения кист радужки выделяют хирургическую резекцию кист, криокоагуляцию, фотокоагуляцию, YAG-лазерную коагуляцию, эндолазеркоагуляцию, ирригацию полости

кисты 95% этанолом, а также целый ряд различных подходов.

Цель. Представить собственные результаты лечения пациентов с кистами радужной оболочки глаза.

Материалы и методы. В данное ретроспективное исследование включено 20 пациентов (20 глаз) с кистами радужки. Острота зрения с коррекцией в момент обращения составила от *pr. certae* до 1.0, у 11 пациентов диагностирован астигматизм (от 0,25 до 6,5Д). Всем пациентам проводили ультразвуковую биомикроскопию глаза, по данным которой размеры кист варьировались от 3,9 до 8,8 мм (в среднем 6,2 мм), высота от 1,5 до 6,1 мм (в среднем 3,5 мм). У 4 пациентов выполняли введение 95% этилового спирта без иссечения капсулы кисты. У остальных 16 пациентов выполняли введение спирта с последующим иссечением капсулы кисты.

Результаты. Полное разрушение кисты достигнуто у 16 пациентов, которым проводилось введение спирта с последующим иссечением капсулы кисты. У 4 пациентов после введения спирта без иссечения капсулы кисты отмечен рецидив кисты радужки через 2, 3, 4 и 5 месяцев после оперативного вмешательства. Улучшение остроты зрения отмечено у 12 человек, ухудшение у 4, сохранение дооперационных зрительных функций у 4 человек. При сроке наблюдения от 1 до 74 месяцев осложнений после проведенных манипуляций отмечено не было.

Выводы. Разрушение эпителиальной выстилки кисты спиртом является эффективным способом лечения данной патологии. Применение дополнительного иссечения свободных стенок кисты позволяет повысить эффективность лечения. Предлагаемая техника не сопровождается осложнениями.

РЕЗУЛЬТАТЫ СТЕРЕОТАКСИЧЕСКОЙ РАДИОХИРУРГИИ «ГАММА-НОЖ» В ЛЕЧЕНИИ УВЕАЛЬНОЙ МЕЛАНОМЫ

Галбацова А.Г., Яровая В.А., Голанов А.В., Костюченко В.В., Яровой А.А. ФГАУ «НМИЦ «МНТК «Микрохирургия глаза» им. акад. С.Н. Федорова, Москва, Россия

Аннотация. В настоящее время даже увеальные меланомы (УМ) больших размеров могут быть успешно пролечены с использованием хирургических под-

ходов и методов лучевой терапии, одним из которых является стереотаксическая радиохирургия «Гамма-нож» (СТРХГН). В настоящее время СТРХГН выступает методом лечения УМ альтернативным энуклеации.

Цель исследования. Представить результаты лечения УМ с помощью СТРХГН.

Материалы и методы. Всего с использованием СТРХГН пролечено 72 пациента (72 глаза) с УМ, в подавляющем большинстве были женщины (n=43). Средний возраст пациентов составил 47 лет (от 13 до 77 лет). МКОЗ до лечения определена в пределах 0,01-1,0 (средняя 0,5). Высота опухоли до лечения варьировалась от 3,1 до 10,8мм (8 мм), протяжённость – от 8,7 до 20мм (13,8мм). Предписанная доза облучения составляла – 30Гр@50%, 40 Гр@50% и 50 Гр@50%. Схемы планирования будут представлены.

Результаты. У 97% пациентов удалось сохранить пролеченный с УМ глаз (n=70). Контроль опухоли достигнут в 97% случаев (n=70). После СТРХГН средняя высота опухоли определена на уровне 5,8 мм (от 1,6 до 11,5мм). При этом степень редукции опухоли в среднем составила 30%. Средний показатель МКОЗ после СТРХГН варьировался от 0,001 до 1,0 (средний – 0,2). Среди осложнений выявляли лучевую ретинопатию (от макулярного отека до экссудативной отслойки сетчатки), нейропатию, гемофтальм, а также неоваскулярную глаукому. Метастазы УМ были выявлены в 3 случаях через 4, 36 и 81 месяц после СТРХГН.

Заключение. СТРХГН является эффективным и безопасным методом лечения УМ, позволяющим нередко в «патовых» ситуациях не только сохранить глаз, но и зрение.

НАРУШЕНИЕ БИНОКУЛЯРНОГО ЗРЕНИЯ И ПОВРЕЖДЕНИЕ ГЛАЗОДВИГАТЕЛЬНЫХ МЫШЦ В РЕЗУЛЬТАТЕ БОЕВОЙ ТРАВМЫ ОРГАНА ЗРЕНИЯ

Леонгардт Т.А., Куликов А.Н., Ковалевская И.С., Кольбин А.А.

Кафедра офтальмологии, ФГБВОУ ВО «Военно-медицинская академия имени С.М. Кирова» Министерства обороны Российской Федерации, Санкт-Петербург, Россия

Актуальность. В условиях современных военных действий вопрос повреждения глазодвигательных

мышц в результате боевой травмы и организация специализированной офтальмологической помощи пострадавшим с нарушением бинокулярного зрения представляется актуальным. Одной из причин интереса к данной проблеме является тяжесть полученных повреждений, определяемая сочетанностью и (или) множественностью повреждения органа зрения, что приводит к тяжелым расстройствам его функций и инвалидизирующим исходам. В результате такой боевой травмы, как правило, страдают люди молодого трудоспособного возраста, требующие в последующем длительной психологической реабилитации и социальной адаптации.

По данным литературы при множественных травмах головы переломы лицевого скелета составляют около 40%, при этом в 36% сопровождаются травмами глазниц. Переломы костей средней зоны лица сочетаются с переломами глазницы в 80%. При нарушении целостности костных стенок глазницы в 26–34% повреждаются глазодвигательные мышцы [2, 3, 5]. В 15,4% следствием травмы является паралитическое косоглазие [1, 4, 6].

При этом современная страбизмология не имеет фундаментальных работ по анализу специфики повреждений глазодвигательных мышц в результате сочетанной и (или) множественной травмы органа зрения, не существует алгоритма диагностики и лечения таких пострадавших.

Цель исследования. Анализ характера повреждения глазодвигательных мышц в результате боевой сочетанной и (или) множественной травмы органа зрения.

Материалы и методы. 27 пострадавших с нарушением бинокулярного зрения в результате боевой травмы проходили лечение в нашей клинике. Всем выполнялось стандартное офтальмологическое обследование и дополнительно обследование страбизмологического статуса: определение величины угла косоглазия – с помощью компенсирующей пробы с призмами, теста Кримский, на синоптофоре; клиническая оценка амплитуды движений глаз в различных направлениях и силы действия глазодвигательных мышц; оценка вынужденного положения головы – тортиколлиса; характера зрения с помощью теста Уорса, теста Шобера, теста Баголини; выполнялись координетрия и исследование поля бинокулярного взора; возможность коррекции диплопии призматическими стеклами. Также всем пострадавшим в обязательном порядке была выполнена компьютерная томография, при

необходимости получения дополнительных данных - магнитно-резонансная томография с целью анализа состояния костных структур глазницы и мягкотканых структур глазничного органокомплекса.

Результаты. Характерными жалобами всех пострадавших с нарушением бинокулярного зрения в результате повреждения глазодвигательных мышц были: жалобы на двоение (диплопию) и косметический дефект в виде нарушения положения и подвижности глазного яблока. Пострадавшие с односторонним анофтальмом или выраженным низким зрением одного глаза жалобы на диплопию не предъявляли, но косметический дефект их беспокоил. Надо отметить, что острота зрения до 0,02-0,01, при имеющемся ранее бинокулярном зрении, вызывала у пациентов ощущение диплопии и зрительного дискомфорта.

Компьютерная и магнитно-резонансная томографии позволили оценить характер нарушения целостности костных структур глазницы и повреждения глазодвигательных мышц.

Таким образом, для боевой травмы глазодвигательных мышц характерны следующие изменения: отек, кровоизлияние, контузионный парез (паралич), ущемление в месте перелома, фиксация в рубцовых тканях, повреждение костными отломками, наличие инородного тела в мышце или в непосредственной близости к ней, нарушение целостности мышцы или полная ее деструкция, отрыв от места фиксации к глазному яблоку или от костных стенок глазницы, отрыв или смещение блока верхней косой мышцы. Изолированных повреждений глазодвигательных мышц не встречалось, все они сочетались в различных комбинациях, а в 89% случаев сопровождали переломы стенок глазницы. Самым частым страданием глазодвигательных мышц в результате боевой травмы – в 55,6% случаев была фиксация (полная или частичная) глазодвигательных мышц в месте перелома или в измененных рубцами тканях глазницы. Повреждение одной глазодвигательной мышцы встречалось в 52% случаев, двух – в 29%, повреждение более двух глазодвигательных мышц – в 19%. Нарушение положения и подвижности глазного яблока возможно не только из-за прямого повреждения глазодвигательных мышц, но и при смещении и изменении связочного аппарата глазницы и глазодвигательных мышц, возникающих при переломах стенок глазницы.

Важно было определить давность полученной боевой травмы, так как это в последствии определяло

тактику лечения. Свежая травма, не более 1 месяца со дня ее получения, была у 83% пострадавших, давностью от 1 месяца и более у 17% пострадавших.

Соответственно определенному характеру повреждения глазодвигательных мышц была применена оптимальная тактика лечения.

Выводы. Отличительными особенностями повреждения глазодвигательных мышц в результате боевой травмы органа зрения являются:

- высокая частота повреждения более чем одной глазодвигательной мышцы в комбинации с повреждением смежных стенок глазницы и ее связочного аппарата;
- возникновение, в ответ на травму, нескольких патологических факторов патогенеза страдания глазодвигательной мышцы;
- наличие инородных тел в глазнице, в глазодвигательной мышце или в непосредственной близости к ней, являющихся дополнительными повреждающими факторам и факторами, поддерживающими воспалительный процесс;
- сочетание с повреждением глазного яблока;
- выраженные процессы воспаления, рубцевания и фиксации тканей глазничного органокомплекса и глазодвигательных мышц на фоне их обширного повреждения и высокой частоты поражения окологлазничных анатомических структур;
- вынужденная отсроченность в лечении (восстановление стенок глазницы, положения и функции глазодвигательных мышц) обусловленная общим тяжелым состоянием пострадавших с боевой травмой, ограничивает возможность полного восстановления функции глазодвигательных мышц и бинокулярного зрения.

Литература

1. Гуманенко Е.К. Военно-полевая хирургия / Гуманенко Е.К., Бадалов В.И., Антипенко В.С. – СПб.: Геотар-Медиа, 2022. – 768 с.
2. Даниличев В.Ф. Современная офтальмология / Даниличев В.Ф., Куликов А.Н. – СПб.: Питер, 2021. – 752 с.
3. Дроздова, Е.А. Особенности диагностики изолированных и комбинированных контузионных переломов медиальной стенки орбиты / Е.А. Дроздова, Е.С. Бухарина // Вестн. Оренбургского гос. ун-та. – 2012. – № 12. – С. 44- 46. 3. Дроздова, Е.А.
4. Ковалевская И.С. Клинические особенности и хирургическое лечение парезов и параличей глазодвига-

тельных мышц: Дис. ... канд. мед. наук: 14.01.11/ И.С.Ковалевская. – СПб., 2012. – 127 с.

5. Николаенко, В.П. Орбитальные переломы: руководство для врачей / В.П. Николаенко, Ю.С. Астахов – Санкт-Петербург : Эко-Вектор, 2012. – 436 с.

6. Плисов И.Л. Паралитическое косоглазие: клиника, диагностика, лечение / Плисов И.Л., Черных В.В.: - М.: 2018. - 204 с.

ПАЛЛИАТИВНАЯ ПОМОЩЬ

ФОТОБИОМОДУЛЯЦИОННАЯ ТЕРАПИЯ АЛОПЕЦИИ

Решетов И.В.^{1,2}, Корнев С.В.³, Молочкова Ю.В.⁴, Фатьянова А.С.^{1,2}, Бабаева Ю.В.¹, Карзанов О.В.⁴, Молочков В.А.⁴, Сухова Т.Е.⁴, Молочков А.В., Романко Ю.С.^{1,2}

¹ ФГАОУ ВО Первый МГМУ им. И.М. Сеченова Минздрава России, Москва, Россия.

² Академия постдипломного образования ФГБУ ФНКЦ ФМБА России, Москва, Россия, ЧОУВО «МУ им. С.Ю. Витте», Москва, Россия

³ ФГАОУ ВО «БФУ им. И. Канта», Калининград, Россия

⁴ ГБУЗ МО МОНИКИ им. М.Ф. Владимирского, Москва, Россия

Фотобиомодуляционная терапия (ФБМТ) – многообещающая терапия выпадения волос, при которой отмечается развитие лишь незначительных побочных эффектов.

Механизм ФБМТ в отрастании волос основывается на усилении стимуляции работы целевого хромофора красного света – митохондрий, расположенных в стволовых клетках волосяного валика, что приводит к усилению митохондриального дыхания, с образованием активных форм кислорода и аденозинтрифосфата, и последующей активацией клеточных процессов пролиферации, миграции и оксигенации, которые способствуют росту волос.

Тем не менее имеются противоречивые сообщения об эффективности фотобиомодуляционной терапии (ФБМТ) при выпадении волос. В связи с этим была поставлена задача оценить лечебный эффект ФБМТ

при лечении выпадения волос, проведя систематический обзор рандомизированных контролируемых исследований в PubMed, Wiley и других базах.

При проведении анализа лечения почти 1 тыс. пациентов оценили эффективность лечения выпадения волос с использованием ультрафиолетового света при очаговой алопеции, красного света при андрогенетической алопеции и инфракрасного света при обоих видах алопеции.

Результаты исследования показали, что эффективность ФБМТ статистически достоверно превосходила контроль. При этом ФБМТ с использованием ультрафиолетового и инфракрасного излучения была более эффективна при лечении очаговой алопеции, а ФБМТ с использованием красного и инфракрасного излучения – при лечении андрогенетической алопеции. При этом ФБМТ улучшает состояние волос как у мужчин, так и у женщин с алопецией. ФБМТ представляет собой неинвазивный, безопасный и потенциально эффективный вариант лечения пациентов с алопецией, которые не реагируют на стандартное лечение очаговой алопеции и андрогенетической алопеции. Более того, сочетание ФБМТ в сочетании с раствором миноксидила для местного применения и пероральным применением финастериды оказывает синергетическим эффектом положительное действие для ускорения роста волос.

ФОТОДИНАМИЧЕСКАЯ ТЕРАПИЯ БАКТЕРИАЛЬНОГО КЕРАТИТА

Получиев В.В.¹, Молочкова Ю.В.², Гуреева М.А.², Карзанов О.В.², Петрова М.С.², Молочков В.А.², Сухова Т.Е.², Молочков А.В.², Романко Ю.С.^{3,4}

¹ МРНЦ им. А.Ф. Цыба – филиал ФГБУ «НМИЦ радиологии» Минздрава России, Обнинск, Россия

² ГБУЗ МО МОНИКИ им. М.Ф. Владимирского, Москва, Россия

³ ФГАОУ ВО Первый МГМУ им. И.М. Сеченова Минздрава России, Москва, Россия

⁴ Академия постдипломного образования ФГБУ ФНКЦ ФМБА России, Москва, Россия

Микробный кератит является основной причиной помутнения роговицы и четвертой по значимости причиной слепоты во всем мире, причем основным

инфекционным агентом являются бактерии. При этом бактериальный кератит стал наиболее частым осложнением ношения контактных линз.

Бактериальный кератит обычно характеризуется болезненным дефектом эпителия с сопутствующими признаками воспаления стромы роговицы и изъязвлением. Инфицированный глаз обычно красный из-за диффузного конъюнктивита с эписклеритом и в тяжелых случаях со склеритом. Часто имеется локализованное помутнение роговицы с ее истончением, сопровождающееся передним увеитом, фибринозным экссудатом или гипопионом. Расплавление роговицы может прогрессировать до десцеметотеле и перфорации, но эндофтальмит встречается редко. Иногда пациенты могут потерять глаз из-за микробного кератита, особенно у пожилых пациентов. Остаточные признаки могут включать рубец роговицы с васкуляризацией и истончением, потерю зрения из-за непрозрачности и неправильный астигматизм.

До настоящего времени местное применение антибиотиков всегда являлось предпочтительным методом лечения бактериального кератита. Однако некоторые виды бактерий, такие как устойчивый к метициллину *Staphylococcus aureus* (MRSA), выработали резистентность. Последняя серьезно ослабляет эффективность антибиотиков против бактериального кератита и представляет собой серьезную угрозу для здоровья больных во всем мире.

Поэтому специалисты продолжают поиск новых эффективных адъювантных терапий для лечения бактериального кератита. Одним из таких методов является антимикробная фотодинамическая терапия (аФДТ).

Антимикробная ФДТ была успешной для лечения инфекций в различных тканях и органах, а также против различных типов инфекционных агентов. Более того аФДТ продемонстрировала полное отсутствие развития резистентности при лечении различных инфекционных заболеваний. Сегодня разрабатываются и новые фотосенсибилизаторы, что расширяет спектр терапевтических протоколов для лечения ряда инфекционных заболеваний.

Таким образом, аФДТ обладает исключительным потенциалом для лечения тех случаев бактериального кератита, которые не лечатся традиционной антибиотикотерапией, и во многих случаях является безальтернативным методом лечения данной патологии.

ФОТОДИНАМИЧЕСКАЯ ТЕРАПИЯ ЗАБОЛЕВАНИЙ У ДЕТЕЙ

Попучиев В.В.¹, Молочкова Ю.В.², Гуреева М.А.², Карзанов О.В.², Петрова М.С.², Молочков В.А.², Сухова Т.Е.², Молочков А.В.², Романко Ю.С.^{3,4}

¹ МРНЦ им. А.Ф. Цыба – филиал ФГБУ «НМИЦ радиологии» Минздрава России, Обнинск, Россия

² ГБУЗ МО МОНИКИ им. М.Ф. Владимирского, Москва, Россия

³ ФГАОУ ВО Первый МГМУ им. И.М. Сеченова Минздрава России, Москва, Россия

⁴ Академия постдипломного образования ФГБУ ФНКЦ ФМБА России, Москва, Россия

Фотодинамическая терапия (ФДТ) представляет собой способ лечения, при котором локальное облучение введенного фотосенсибилизатора (ФС) светом определенной длины волны приводит к образованию цитотоксических активных форм кислорода. Несмотря на тенденцию к росту популярности этого метода у взрослых, в лечении детей он пока не нашел широкого применения. Из-за определенных ограничений, недостаточно разработанных схем лечения и потенциальных побочных эффектов использование ФДТ в педиатрической популяции все еще находится на начальных этапах клинических испытаний.

В связи с этим была поставлена задача оценить эффективность ФДТ при лечении заболеваний у детей, проведя систематический обзор исследований в PubMed, Web of Science и других базах, полученных с помощью поискового запроса «фотодинамическая терапия у детей» за период до 2022 г.

ФДТ освещается как современный метод лечения различных заболеваний у детей. При проведении ФДТ после системного введения фотосенсибилизирующего агента (ФС) за счет образования цитотоксических активных форм кислорода (АФК) индуцируется локальный некроз опухолевых клеток, воспалительных поражений или клеток микроорганизмов, таких как бактерии, вирусы и грибы. ФС является одним из наиболее важных факторов, ответственных за успешное проведение светотерапии. ФДТ зарекомендовал себя как эффективный метод борьбы со злокачественными новообразованиями и бактериями. Использование этой терапии позволяет сократить количество хирургических вмешательств и часто успешно завершает лечебный процесс. Во всех

проанализированных клинических случаях у детей (при дерматологических и стоматологических заболеваниях, при заболеваниях слизистой оболочки верхних дыхательных путей, при заболеваниях глаз и при опухолях головного мозга), при которых использовалась ФДТ, результаты лечения были улучшены. В отношении дерматологических заболеваний эффективность ФДТ колебалась в пределах 78–100%, что подтверждает ее важность в лечении дерматологических заболеваний у детей. Небольшой процент побочных эффектов, возникающих во время неинвазивной процедуры ФДТ, подтверждает безопасность этого метода. Аналогичные выводы были сделаны при анализе применения ФДТ стоматологических заболеваний и неприятного запаха изо рта. Заболевания, которые чаще всего лечат с помощью ФДТ – это кариес и стоматит. Также его используют при лечении дезактивации корневых каналов. Эффективность ФДТ составила почти 100%. При лечении респираторного папилломатоза ФДТ снижает скорость развития заболевания. При лечении заболевания глаз, таких как хориоидальная неоваскуляризация, хориоидальная гемангиома и синдром Стерджа-Вебера, эффективность ФДТ также была высокой и составила 80%. Показана также эффективность ФДТ опухолей головного мозга. Во всех случаях ФДТ приводила к уменьшению числа опухолевых клеток. Результаты анализа свидетельствуют о больших возможностях ФДТ при лечении различных заболеваний у детей.

ФОТОДИНАМИЧЕСКАЯ ТЕРАПИЯ РОЗАЦЕА

Попучиев В.В.¹, Молочкова Ю.В.², Гуреева М.А.², Карзанов О.В.², Петрова М.С.², Молочков В.А.², Сухова Т.Е.², Молочков А.В.², Романко Ю.С.^{3,4}

¹ МРНЦ им. А.Ф. Цыба – филиал ФГБУ «НМИЦ радиологии» Минздрава России, Обнинск, Россия

² ГБУЗ МО МОНИКИ им. М.Ф. Владимирского, Москва, Россия

³ ФГАОУ ВО Первый МГМУ им. И.М. Сеченова Минздрава России, Москва, Россия

⁴ Академия постдипломного образования ФГБУ ФНКЦ ФМБА России, Москва, Россия

Розацеа представляет собой хронический воспалительный дерматоз, поражающий преимущественно щеки, нос, подбородок и лоб. Розацеа характери-

зуется повторяющимися эпизодами гиперемии или преходящей эритемой, стойкой эритемой, фиматозными изменениями, папулами, пустулами и телеангиэктазиями. В патологический процесс могут быть вовлечены также и глаза.

Из-за того, что розацеа поражает лицо, она оказывает глубокое негативное влияние на качество жизни, самооценку и самочувствие больных.

Недавние достижения в фундаментальных научных исследованиях подчеркнули роль врожденной и адаптивной иммунной систем, а также нейроваскулярной дисрегуляции, лежащей в основе целого спектра клинических признаков розацеа. Эндогенные и экзогенные стимулы могут инициировать и усугублять течение розацеа.

В настоящее время в дополнение к общему уходу за кожей существует несколько одобренных вариантов лечения, доступных для решения этих проблем, как местных, так и системных. Это прежде всего касается применения интенсивного импульсного света, лазерного излучения и хирургического лечения.

В связи с большой актуальностью проблемы был проведен систематический обзор эффективности фотодинамической терапии (ФДТ) при лечении розацеа. В PubMed, Cochrane Library и других базах данных был проведен поиск статей, опубликованных до 2023 г., с использованием «фотодинамической терапии» и «розацеа» в качестве ключевых слов.

В исследованиях лечения розацеа в качестве фотосенсибилизатора использовали метиламинолевулинат (MAL) и аминолевулиновую кислоту (ALA). Красный и синий свет, интенсивный импульсный свет (IPL), длинноимпульсный лазер на красителе (LPDL), импульсный лазер на красителе (PDL) и вольфрамовую лампу применяли в качестве источника излучения.

Сроки наблюдения составили от 1 мес. до 2 лет. Большинство исследований показали удовлетворительный клинический ответ. Побочные эффекты были переносимыми и временными. Текущие исследования предоставили предварительные доказательства того, что ФДТ является эффективной и безопасной терапией при лечении розацеа.

Тем не менее, необходимы строгие рандомизированные контролируемые исследования с большим размером выборки и более длительным периодом наблюдения, чтобы подтвердить эффективность ФДТ при лечении розацеа и изучить наиболее подходящую схему лечения данной категории больных.

ЭПИДЕМИОЛОГИЯ ВИТИЛИГО

Корнев С.В.¹, Молочкова Ю.В.², Гуреева М.А.², Карзанов О.В.², Петрова М.С.², Молочков В.А.², Сухова Т.Е.², Молочков А.В.², Романко Ю.С.^{3,4}

¹ ФГАОУ ВО «БФУ им. И. Канта», Калининград, Россия

² ГБУЗ МО МОНИКИ им. М.Ф. Владимирского, Москва, Россия

³ ФГАОУ ВО Первый МГМУ им. И.М. Сеченова Минздрава России, Москва, Россия

⁴ Академия постдипломного образования ФГБУ ФНКЦ ФМБА России, Москва, Россия

Витилиго является относительно распространенным приобретенным нарушением пигментации, которое может вызывать значительный психологический стресс и стигматизм, которые особенно развиваются у пациентов с поражением кожи головы и шеи.

Приблизительно у четверти пациентов витилиго развивается в возрасте до 10 лет. Генетические, иммунологические, нейрогенные факторы и факторы окружающей среды могут играть роль в патогенезе. Витилиго обычно проявляется в виде приобретенных депигментированных, четко очерченных пятен, которые имеют молочно-белый или мелово-белый цвет. Поражения имеют тенденцию увеличиваться в количестве и со временем центробежно увеличиваться в размерах. Места предрасположенности кроме лица и шеи включают также нижние конечности, туловище и верхние конечности.

Распространенность витилиго, по оценкам, составляет 0,5–2% населения как у взрослых, так и у детей во всем мире. Одно из самых ранних и крупных эпидемиологических исследований, о которых сообщалось, было проведено в 1977 г в Дании, где сообщалось, что витилиго поражает 0,38% населения. Витилиго поражает этнические группы и людей всех типов кожи без предрасположенности. Однако, похоже, существуют большие географические различия. Например, исследование, проведенное в провинции Шэньси в Китае, показало, что распространенность составляет всего 0,093%, тогда как в регионах Индии этот показатель достигает 8,8%. Этот высокий показатель может быть связан с включением в исследование случаев с химической и токсической депигментацией или с тем, что эти данные могут отражать распространенность, представленную только из одного дерматологиче-

ского института в Дели. Кроме того, несоответствие данных о распространенности может быть связано с тем, что данные чаще сообщаются о местах, где распространена социальная и культурная стигма, или где поражения более очевидны у темнокожих людей. Обширный подробный анализ данных о распространенности из более чем полусотни исследований по всему миру показал, что распространенность витилиго колеблется от 0,06% до 2,28%. Метаанализ, оценивающий распространенность витилиго, который включал в общей сложности 103 исследования, показал, что совокупная распространенность витилиго из 82 популяционных или внебольничных исследований составила 0,2%, а из 22 госпитальных исследований – 1,8%. На сегментарное витилиго (СВ) приходится 5–16% всех случаев витилиго; однако его заболеваемость и распространенность точно не установлены. Распространенность СВ в опубликованных отчетах колеблется от 5 до 30%. Эта изменчивость эпидемиологических данных может быть объяснена различиями в классификации заболеваний из-за отсутствия консенсуса в предыдущие годы, непоследовательных отчетов пациентов и различных групп населения.

Мужчины и женщины страдают в равной степени, хотя женщины и девочки чаще обращаются за консультацией, возможно, из-за большего негативного социального воздействия. Несегментарное витилиго (НСВ) развивается в любом возрасте, но обычно встречается у молодых людей в возрасте от 10 до 30 лет. У 25% больных витилиго заболевание развивается в возрасте до 10 лет, почти у половины больных витилиго заболевание развивается в возрасте до 20 лет и почти у 70–80% – до 30 лет. СВ имеет тенденцию возникать в более молодом возрасте, чем НСВ: до 30 лет в 87% случаев и до 10 лет в 41,3%. В ряде отчетов средний возраст начала заболевания составил около 15 лет. Самое раннее зарегистрированное начало было сразу после рождения, тогда как самое позднее – в 54 года.

Витилиго представляет собой распространенное многофакторное кожное заболевание с очень сложным патогенезом. Хотя в последнее время в нашем понимании витилиго был достигнут значительный прогресс, причина и патогенез витилиго остаются неясными. Остается неясным, что в конечном итоге вызывает разрушение меланоцитов, и необходимы дальнейшие исследования для полного выяснения патогенеза витилиго. Решающее значение в решении

этих вопросов может иметь дальнейшее продолжение эпидемиологических исследований в этой области.

ДИСКРЕТНОСТЬ ПАЛЛИАТИВНОЙ МЕДИЦИНСКОЙ ПОМОЩИ БОЛЬНЫМ С ИСКУССТВЕННЫМИ ПИТАТЕЛЬНЫМИ СВИЩАМИ.

*Гавщук М.В., Орел В.И., Багатурия Г.О.
ФГБОУ ВО «Санкт-Петербургский государствен-
ный педиатрический медицинский университет»
Минздрава России, Санкт-Петербург, Россия*

Актуальность. Злокачественные новообразования органов головы и шеи являются частой причиной развития дисфагии, которая не всегда может быть радикально устранена. В таких ситуациях необходима организация паллиативной медицинской помощи, направленной на обеспечение адекватного питания больных. Качество паллиативной медицинской помощи влияет не только на пациента, но и на его социальное окружение, что обуславливает дополнительные социальные, экономические и политические эффекты.

Общепризнаны преимущества энтерального питания, которое при длительной дисфагии чаще всего проводится через искусственные питательные свищи: гастростому или еюностому. Организация формирования свища, последующих мероприятий питания и общего ухода за больными требуют преемственности между различными службами.

Цель – изучить преемственность в организации энтерального питания паллиативных больных через искусственные питательные свищи.

Материалы и методы. В период с июня 2022 по январь 2023 года проведен анонимный опрос паллиативных больных с гастростомой или их законных представителей при обращении за помощью в медицинские учреждения Санкт-Петербурга.

Получена информация о 76 больных с питательными свищами в возрасте от 43 до 84 лет, среднее – $65,9 \pm 9,16$ лет. Все пациенты являлись гражданами РФ. Среди больных 52 (68,4%) мужчины и 24 (31,6%) женщины. При сравнении с помощью U-критерия Манна-Уитни достоверной разницы в возрасте между пациентами мужского и женского пола не выявлено ($p < 0,05$).

Причиной дисфагии в 68 (89,5%) случаях являлись злокачественные новообразования, которые преимущественно локализовались в области головы и шеи – 41 (53,9%) случай. В 8 (10,5%) случаях выявлена функциональная дисфагия вследствие нарушения мозгового кровообращения.

Результаты. Информация о сроках формирования гастростомы после появления симптомов дисфагии получена в 49 (64,5%) случаях. У 46 (60,5%) больных длительность дисфагии составила от 2 до 14 недель, средняя – $6,2 \pm 3,03$ недели. В 3 (3,9%) случаях дисфагии до операции не было, гастростома сформирована во время другой расширенной операции.

Уточнить порядок госпитализации для наложения питательного свища удалось у 65 (85,5%) больных. В экстренном порядке по направлению поликлиники поступили 10 (13,2%) пациентов, по направлению скорой медицинской помощи – 39 (51,3%) пациентов, самостоятельно обратились в стационар – 7 (9,2%) пациентов. В плановом порядке госпитализированы 9 (11,8%) респондентов.

На амбулаторном этапе 3 (3,9%) онкологических пациента были обеспечены питанием, остальные 73 (96,1%) покупали питание и расходные материалы за свой счет. При этом материальный уровень определен как высокий в 1 (1,3%) наблюдении, сравнительно высокий материальный уровень отмечен в 19 (25,0%) случаях, средний – у 51 (67,1%) пациента, ниже среднего – у 3 (3,9%) больных. В крайней нужде жили 2 (2,6%) пациента.

По данным опроса 26 (34,2%) пациентов не наблюдались у специалистов паллиативной медицинской помощи, 28 (36,8%) – находились на формальном учете, 22 (28,9%) – активно курировались специалистами паллиативной медицинской помощи, из них 6 (7,9%) – госпитализировались в хоспис.

В социальные службы обращались 8 (10,5%) пациентов: в 2 (2,6%) случаях в социальной поддержке было отказано, в 6 (7,9%) случаях социальный работник оказывал помощь на дому. Не обращались в службы социальной поддержки 68 (89,5%) больных.

Выводы. Выявленная дискретность оказания паллиативной помощи больным с дисфагией на различных этапах негативно влияет на качество и диктует необходимость организационных решений по повышению преемственности между специалистами по основному заболеванию, специалистами паллиативной медицинской помощи, хирургами и социальными службами.

КОМБИНИРОВАННОЕ ПРИМЕНЕНИЕ ИНГИБИТОРОВ ИЛ-17 И УЗКОПОЛОСНОЙ ФОТОТЕРАПИИ У ПАЦИЕНТОВ С ПСОРИАЗОМ ВОЛОСИСТОЙ ЧАСТИ ГОЛОВЫ

Молочкова Ю.В.¹, Карзанов О.В.¹,
Петрова М.С.¹, Карташова М.Г.¹, Молочков А.В.¹,
Романко Ю.С.^{2,3}

¹ ГБУЗ МО МОНКИ им. М. Ф. Владимирского,
Москва, Россия

² ФГАОУ ВО Первый МГМУ им. И.М. Сеченова
Минздрава России, Москва, Россия

³ Академия последипломного образования
ФГБУ ФНКЦ ФМБА России, Москва, Россия

Актуальность. Псориаз является одним из наиболее распространенных хронических воспалительных дерматозов. Так, по данным всемирного консенсуса посвященного дню псориаза, проводимого в 2019 году, было заявлено о наличии псориаза более чем у 125 миллионов человек в мире. Псориаз является серьезной психо-социальной проблемой, особенно при наличии высыпаний в так называемых «проблемных» локализациях, к которым относятся: волосистая часть головы, ладони и подошвы, ногтевые пластины, а также интертригинозные области. Локализация поражений в данных областях приводит к снижению производительности труда и качества жизни, которые сопровождаются повышением частоты тревожных и депрессивных расстройств, а также сексуальных дисфункций, в связи с чем требует особого подхода. Помимо этого, также локализация высыпаний в «проблемных» областях зачастую связана с меньшей эффективностью терапии, в сравнении с поражениями гладкой кожи, в первую очередь из-за меньшей биологической доступности данных зон и необходимостью более трудоемкого лечения.

В настоящее время генно-инженерные биологические препараты (ГИБП) продемонстрировали свою высокую эффективность в лечении псориаза и псориазического артрита. Тем не менее, у ряда пациентов не удается достигнуть полного ответа при проведении терапии ГИБП, особенно актуальны случаи полного регресса высыпаний на гладкой коже пациентов при сохранении высыпаний в «проблемных» локализациях. Как правило, у таких пациентов, не смотря на достижение выраженного ответа (PASI90) сохраняются высокие показатели дерматологического индекса

качества жизни (ДИКЖ) и снижается удовлетворенность ответа на терапию. Коррекция терапии в таких случаях должна сопровождаться минимальными рисками при ее высокой эффективности.

Из всех «проблемных» локализаций псориаза, наиболее распространенным является поражение волосистой части головы, до 90% пациентов с вульгарным псориазом имеют высыпания в этой области. Субъективно процесс сопровождается зудом, большинство пациентов с поражением волосистой части головы также отмечают выраженный косметический дискомфорт и негативное влияние на качество жизни. Сложности в терапии псориаза волосистой части головы связаны с проблемами при нанесении топических средств. Так, в ряде случаев, сопровождающихся выраженным гиперкератозом, использование противовоспалительной терапии на первом этапе затруднительно и изначально применяются кератолитические средства, при попадении которых на кожу лица может возникнуть контактный дерматит. Второй этап терапии связан с применением противовоспалительных агентов – топических кортикостероидов, нанесение которых при поражении волосистой части головы зачастую ассоциируется у пациентов с «неприемлемым» косметическим эффектом в виде избыточной сальности кожи головы и не применяется в должном режиме, что сказывается на эффективности терапии. В этой связи поиск эффективных методов комбинированной терапии псориазических высыпаний локализованных на волосистой части головы у пациентов получающих ГИБП и достигших практически полного регресса высыпаний является актуальной задачей.

Цель. Так как применение комбинированных методов терапии с различными профилями риска может быть эффективным у пациентов получающих ГИБП по поводу псориаза и достигающих ответ PASI90, с сохраняющимися высыпаниями на волосистой части головы, наше внимание привлекло сочетанное использование методов фототерапии и ГИБП в лечении пациентов не полностью отвечающих на монотерапию ГИБП.

Материалы и методы. В нашем отделении терапию ингибиторами ИЛ-17 получали 85 пациентов (39 пациентов нетакимаб, 30 пациентов-секукинумаб, 14 пациентов иксекизумаб). Из них, у 7 пациентов (5 женщин и 2 мужчин (4 пациента получавших нетакимаб, у 2 пациентов получавших секукинумаб и у 1 пациента получавшего иксекизумаб) получавших терапию ГИБП в сроки от 16 до 36 недель (в среднем 24,6±8,7 недель) не

смотря на достижение ответа PASI90 на фоне терапии сохранялись высыпания не волосистой части головы, индекс PsoriasisScalpSeverity Index (PSSI) у них варьировал от 16 до 8 баллов (в среднем 11,7 баллов); ДИКЖ составлял от 10 до 6 баллов (в среднем 8 баллов). В каждом случае пациенты отмечали недостаточную эффективность терапии топическими кортикостероидами, которая назначалась не менее чем на 3 недели. У 5 пациентов был II фототип кожи по Фитцпатрику, у 3 пациентов – III фототип по Фитцпатрику. Учитывая выраженное влияние процесса на качество жизни пациентов, отсутствие эффекта от терапии топическими глюкокортикостероидами и отсутствие противопоказаний к фототерапии, нами было принято решение о проведении им комбинированного лечения с использованием узкополосной UVB фототерапии (311 нм).

Все пациенты получали узкополосную фототерапию с использованием фототерапевтического оборудования Dermalight500-1 (Dr. HonleMedizintechnik GmbH, Германия) с пиковым излучением 311 нм. Облучение проводилось три раза в неделю на курс 10–12 сеансов. Начальную дозу облучения устанавливали в зависимости от фототипа кожи пациента, в соответствии с рекомендациями изготовителя медицинского оборудования. Увеличение дозы при каждом последующем сеансе соответствовало 0,06–0,3 Дж/см². Сеансы проводили 4–5 раз в неделю, на курс – 14–21 сеанс. Кумулятивная доза в среднем составляла 22,8 Дж/см². Каждому пациенту во время фототерапии предоставлялись очки с защитой от УФ-излучения. Терапия ГИБП проводилась в стандартной дозировке со стандартным межъинъекционным интервалом.

Результаты. Результаты терапии в каждом случае оценивались нами на 10 день после окончания фототерапевтического лечения. На фоне терапии в каждом случае отмечалась положительная динамика со снижением индекса PSSI и ДИКЖ, так в 4-х случаях удалось добиться полного регресса высыпаний, индекс PSSI составлял от 0 до 4 (в среднем 1,4 балла), а ДИКЖ после лечения составлял от 0 до 3 (в среднем 1,3 балла), что в каждом случае соответствовало отсутствию или небольшому влиянию процесса на качество жизни пациента. Во время фототерапии значимых нежелательных явлений и побочных эффектов не наблюдалось, однако в 5 из 7 случаев (71,4%) после 3–5 сеанса фототерапии пациенты отмечали усиление гиперемии, а в 3 из 7 случаев (42,8%) усиление зуда, при этом данные симптомы были выражены

умеренно и ни в одном случае ни привели к отмене проводимой терапии.

Выводы. Сочетание ГИБП и УФБ-311 продемонстрировало высокую безопасность и удовлетворительную эффективность у пациентов с ограниченными высыпаниями на волосистой части головы, получающими ГИБП и в перспективе вероятно может рассматриваться как эффективный метод достижения долгосрочного контроля над заболеванием у пациентов с ограниченными, не поддающимися терапии высыпаниями волосистой части головы, однако настороженность вызывает возможное повышение риска развития рака кожи у таких пациентов. Не смотря на то, что современные биологические препараты обладают менее выраженным иммуносупрессивным действием, чем, к примеру, циклоспорин, тем не менее в ряде исследований было продемонстрировано небольшое повышение риска немеланомного рака кожи, в связи с чем данная комбинация должна быть ограничена коротким сроком применения в случаях с устойчивыми высыпаниями, выраженно влияющими на качество жизни пациентов, и с особой осторожностью должна применяться у пациентов с I-II фототипом кожи по Фитцпатрику. Необходимы дальнейшие более длительные исследования основанные на большей выборке пациентов, позволяющие оценить долгосрочную эффективность и безопасность данной терапевтической комбинации.

РЕКОНСТРУКТИВНАЯ ХИРУРГИЯ

ПЕРВИЧНЫЕ И ОТСРОЧЕННЫЕ РЕКОНСТРУКЦИИ У ПАЦИЕНТОВ СО ЗЛОКАЧЕСТВЕННЫМИ ОПУХОЛЯМИ ЧЕЛЮСТНО-ЛИЦЕВОЙ ОБЛАСТИ: АНАЛИЗ ОСЛОЖНЕНИЙ

Азовская Д.Ю., Чойнзонов Е.Л., Кульбакин Д.Е., Митриченко А.Д.

Научно-исследовательский институт онкологии, филиал Федерального государственного бюджетного научного учреждения «Томский национальный исследовательский медицинский центр Российской академии наук», Томск, Россия

Актуальность: Хирургический этап лечения больных опухолями челюстно-лицевой области неминуемо

приводит к обширным послеоперационным дефектам с функциональными и косметическими потерями. Все методики устранения дефектов в области головы и шеи с применением различных аутоканей неразрывно связаны с дополнительной хирургической травмой и с возможным развитием различного рода специфических осложнений как в донорской зоне, так и в области реконструкции.

Цель. Анализ послеоперационных осложнений и предрасполагающих к ним факторов у больных со злокачественными опухолями челюстно-лицевой области, при выполнении реконструктивного этапа.

Материалы и методы. В исследование включено 60 пациентов со злокачественными опухолями челюстно-лицевой области (полость рта и верхняя челюсть) T2-4aN0-2M0, которым выполнен реконструктивно-пластический этап с использованием свободных ревааскуляризованных лоскутов. Большинство пациентов были мужчины (61,6%), средний возраст больных составил 53 года (диапазон 32–73 лет), лечение проводилось в период с 2008 по 2022 год. Больные были разделены на две группы по 30 человек: первичное и отсроченное выполнение реконструктивно-пластического этапа. Чаще всего выполнялось устранение дефектов верхней и нижней челюсти, языка. В обеих группах в качестве реконструктивного материала чаще всего (63,3%) использовались костные/кожно-костные лоскуты: малоберцовый и лопаточный. У больных учитывался факт проведения специализированного лечения в анамнезе. Осложнения были разделены на ранние хирургические осложнения (до 6 месяцев после операции) и отдаленные хирургические осложнения (после 6 месяцев). Среднее время наблюдения составило 23 месяца.

Результаты. Ранние осложнения в 1 группе развились в 46,6% случаев, тогда как во 2-й – в 43,3% случаев, осложнения включали: свищевые ходы, некроз, инфекционные осложнения, кровотечение. При выполнении отсроченных реконструкций в 6,6% отмечался остеорадионекроз или прорезывание пластины. Тогда как при одномоментной реконструкции, отдаленные осложнения встречались в 10% (свищевые ходы, остеомиелит). Основным предиктором развития отдаленных осложнений в обеих группах явился факт предшествующего лечения (химиолучевая терапия). Во всех случаях при выполнении отсроченного реконструктивного этапа не было отмечено функциональной потери лоскута (некроз,

выраженная атрофия и деформация), тогда как при выполнении первичного в 10% случаев потребовалась повторная микрохирургическая реконструкция с целью достижения оптимального функционального результата.

Выводы. Отсроченные реконструктивно-пластические операции у больных опухолями челюстно-лицевой области позволяют достигать приемлемых функциональных результатов без увеличения послеоперационных осложнений по сравнению с первичными реконструкциями.

МЕТОД ЛЕЧЕНИЯ АТРОФИЧЕСКИХ И ГИПЕРТРОФИЧЕСКИХ РУБЦОВЫХ ДЕФОРМАЦИЙ ЧЕЛЮСТНО-ЛИЦЕВОЙ ОБЛАСТИ И ШЕИ С ПОМОЩЬЮ ЛИПОФИЛИНГА И ВВЕДЕНИЕМ АУТОЛОГИЧНОЙ ПЛАЗМЫ

Бирлова Э.Е., Андреева В.В.

ГБУЗ МО МОНИКИ им. М.Ф. Владимирского, Москва, Россия

До сих пор нет четкого определения методики оценки рубцовых деформаций, систематизированного методологического подхода в предоперационной подготовке и прогнозу хорошего или удовлетворительного результата лечения пациента. На данный момент существуют различные методы липофилинга, в данной работе мы использовали: с применением аутологичной плазмы и классический. Исходя из этого, получение объективной картины состояния рубцового поражения у пациентов при помощи комбинированных методов липофилинга на основе современных методов диагностики, определения этапности проведения липофилинга являются актуальными проблемами рубцовых деформаций и дефектов мягких тканей челюстно-лицевой области.

Цель: повысить функциональные и эстетические результаты лечения рубцовых деформаций мягких тканей челюстно-лицевой области и шеи за счет хирургического лечения и комбинированных методов липофилинга.

Материалы и методы. В исследовании принимали участие 120 пациентов. 60 были с гипертрофическими рубцами, а 60 с атрофическими. Половине пациентов было проведено лечение по предложенно-

му нами методу липофилинга с применением аутологичной плазмы. Технология которого состоит в определении объема дефекта, а вводимое количество жировой ткани в область дефекта была увеличена на 10% в связи со способностью жира к резорбции. Необходимый объем жировой ткани определялся в млЗ и был на 10% больше от исходной величины. Для липоаспирации был выбран отдел передней брюшной стенки ниже пупка по белой линии живота на участке высотой 10 см. После чего, производили забор жировой ткани с помощью канюли, которая, затем, центрифугировалась. Полученный жир вводили в технике micro-grafts с послойным ретроградным введением без сопротивления. На этапе введения было выдержано строгое соблюдение принципа FTF (fat to fat) и FTM (fat to muscle). Пересаживаемый жир распределяли в дефекте в один горизонтальный слой с ограниченной емкостью 2-мм каналов и необходимостью соблюдения не меньшего расстояния между ними, чтобы не компрометировать васкуляризацию реципиентного ложа. Границы зоны введения раздвигали, за счет проведения липофилинга в три слоя. Расстояние между слоями по вертикали должно быть достаточным для сохранения васкуляризированной прослойки реципиентных тканей между ними. Далее производили взятие 9 мл крови. После чего, кровь центрифугировали. С помощью лабораторного дозатора извлекали верхний слой плазмы в отдельную пробирку. Далее активировали плазму ионами кальция: на 1 мл плазмы – 50 мкл глюконата кальция. Жидкость смешивали, осторожно переворачивая пробирки. Сразу после завершения центрифугирования чрезкожно в введенный жир осуществляли инъекции плазмы, обогащённой факторами роста в 7 точках, размещенных в шахматном порядке на расстоянии 1 см. Общий объем плазмы высчитывался индивидуально исходя из расчета 0,1 мл на один шаг, при этом, исходя из зоны западения этого дефекта, глубина инъекций составила 1 см. В случае необходимости инъекции плазмы через 1,5 месяца повторяли.

Результаты. По результатам оценки проведенного лечения было выявлено, что пациенты с атрофическими рубцовыми деформациями были на 95,3% удовлетворены проведенным лечением. А пациенты с гипертрофическими рубцовыми деформациями в 92,1% были удовлетворены методом хирургической коррекции с одномоментным применением метода липофилинга с введением аутологичной плазмы.

КЛИНИКО-МОРФОЛОГИЧЕСКИЕ ПАРАЛЛЕЛИ ГИПЕРТРОФИЧЕСКИХ И КЕЛОИДНЫХ РУБЦОВ В ОБЛАСТИ ГОЛОВЫ И ШЕИ

Андреева В.В.¹, Решетов И.В.², Коган Е.А.³

¹ Отделение челюстно-лицевой хирургии ГБУЗ МО МОНИКИ им.М.Ф.Владимирского, Россия, Москва

² Институт кластерной онкологии. Кафедра онкологии, радиотерапии и пластической хирургии ФГАОУ ВО Первый МГМУ им. И.М. Сеченова, Россия, Москва

³ Институт “Клинической Морфологии и Цифровой патологии” ФГАОУ ВО Первый МГМУ им. И.М. Сеченова, Россия, Москва

Особый интерес вызывают келоидные и гипертрофические рубцы в области головы и шеи, как из-за эстетического дискомфорта, так и нарушенной функции органа, вызывая деформацию мягких тканей.

Цель исследования: повышение эффективности реконструктивно-восстановительного лечения различных типов рубцовых деформаций в области головы и шеи с учетом их морфогенетических характеристик.

Материалы и методы: было проведено открытое контролируемое проспективное многоцентровое рандомизированное когортное исследование у 286 пациентов женского (184 (64,3%)) и мужского пола (102 пациента (35,7%)) с рубцовыми поражениями головы и шеи (соотношение женщин и мужчин 1,8/1).

Дизайн исследования включал следующие этапы:

1. Скрининг пациентов с гипертрофическими и келоидными рубцами, вызывающими рубцовую деформацию мягких тканей головы и шеи в зависимости от сроков образования рубца и наличия противопоказаний, анализ историй болезни 286 пациентов: 176 (61,5%) с гипертрофическими и 110 (38,5%) с келоидными рубцами. Оценка клинической картины рубцово-измененной ткани с анализом клинических характеристик (тип, консистенция, цвет, чувствительность, определение линейных размеров рубцов РД) и их фотографирование.
2. Исключение пациентов, не соответствующих критериям включения в исследование.
3. Проведение патоморфологических исследований 286 биоптатов (панч биопсия) рубцовой ткани с

оценкой гистологических и иммуногистохимических изменений в предоперационном периоде в зависимости от типа и степени зрелости рубцовой ткани на основании различных типов реакций: остеокластической, воспалительной, миофибробластической, реакции неоангиогенеза, преобладание различных типов коллагенов у келоидных рубцов; реакций TGF- β , MMP1, миофибробластических элементов α -SMA, коллагенов у гипертрофических рубцов.

После проведения панч биопсии, на основании результатов гистологических и иммуногистохимических исследований получили 4 группы пациентов в зависимости от типа и степени зрелости рубцовой ткани:

Из 286 пациентов с зрелыми келоидными рубцами было 38 человек (13,3%), с незрелыми – 72 (25,2%), с зрелыми гипертрофическими – 89 (31,1%), с незрелыми гипертрофическими 87 (30,4%).

- 1 группа – 38 пациентов со зрелыми (сформированными) келоидными рубцами;
 - 2 группа – 72 пациента с незрелыми (не сформированными) келоидными рубцами;
 - 3 группа – 89 пациентов со зрелыми гипертрофическими рубцами;
 - 4 группа – 87 пациентов с незрелыми гипертрофическими рубцами.
4. Формирование единой концепции патогенеза различных типов рубцовой ткани на разных сроках их формирования, что позволило увидеть целостную картину выявленной патологии и подобрать соответствующее лечение.

II этап – хирургический.

1. На основании патогенетического алгоритма диагностики с учетом гистологических и иммуногистохимических исследований в 4 группах была проведена разработка и апробация методов комплексного реконструктивно-восстановительного лечения: по стандартным хирургическим методикам, по вновь предложенному методу устранения рубцовой деформации, с помощью криолазерного лечения, лазерной деструкции с введением кортикостероидов.

Из 176 пациентов с гипертрофическими рубцовыми деформациями

44 пациентам со зрелыми рубцами было проведено хирургическое лечение по стандартным хирургическим методикам, направленным на устранение рубцовой деформации или дефекта мягких тканей в области головы и шеи (группа 1);

45 пациентам со зрелыми (сформированными) рубцами – липофилинг с введением аутологичной плазмы (группа 2) (патент РФ на изобретение 2722050 от 26.05.2020). Метод заключался в введении жировой ткани в область рубцового дефекта или деформации из расчета его размера. При этом в область дефекта вводится жировая ткань в объеме на 10-15% превышающем размер дефекта, и сразу после завершения операции чрезкожно в введенный жир осуществляют инъекции плазмы, обогащенной факторами роста в объеме 0,1-0,2 мл на одну инъекцию, в точках, размещенных в шахматном порядке на расстоянии 0,5-1,5 см друг от друга;

44 пациентам с несформированными гипертрофическими рубцами было проведено криолазерное лечение. Для проведения криолазерной деструкции патологических рубцовых деформаций кожи под местной анестезией (5 мл ропивакаина 100 мг/мл) мы проводили однократное криовоздействие на рубцовую ткань аппаратом КРИО-05. Не дожидаясь оттаивания, выполняли лазерное иссечение замороженного рубца световым скальпелем углекислого лазера (лазерный хирургический аппарат ЛХК – 20-01 «Ланцет-2»). При лазерной деструкции рубцовой ткани до работы с лазером в толщу рубца вводился дипроспан с разведением 1:4-, после чего осуществлялась лазерная деструкция на аппарате «Ланцет-2» (патент РФ на изобретение 2744669) (группа 3);

43 пациентам с несформированными гипертрофическими рубцами – лазерное лечение с введением кортикостероидов (группа 4).

Из 110 пациентов с келоидными рубцовыми деформациями 55 пациентам было проведено криолазерное лечение, из них 36 были пациенты с несформированными рубцами и 19 со сформированными; и 55 пациентам – лазерное лечение с введением кортикостероидов по схеме, из них 36 с несформированными рубцами и 19 со зрелыми (сформированными).

III этап – оценка результатов исследования.

1. Анализ динамики клинических показателей статуса пациентов с РД в разные сроки их лечения с помощью:
 - Оценки эффективности различных хирургических методов реконструктивно-восстановительного лечения РД по четырех бальной системе (хороший, удовлетворительный, неудовлетворительный, отсутствие результата).
 - Разработанной нами шкалой клинических симптомов (модификация на основании Дерматологического индекса шкалы симптомов)

с учетом сроков формирования рубцовой ткани и типа рубца на основании патогенетического алгоритма.

2. Определение уровня качества жизни у обследованных пациентов с РД – Вопросник Дерматологического Индекса Качества Жизни.

3. Статистический анализ полученных данных, составление графиков и таблиц, обоснование выводов и практических рекомендаций.

Заключение. Выбор тактики лечения, учитывая данные патоморфологической и иммуногистохимической диагностики, позволяют применить в определенный этап формирования рубцовой ткани необходимый метод или комбинацию методов строго индивидуально.

Это является основополагающими факторами для оптимизации лечения различных РД мягких тканей головы и шеи.

Кроме того, алгоритм патоморфологической диагностики на основании данных гистологии и иммуногистохимии является систематизированным подходом, патогенетически обоснованным при выборе тактики лечения патологических рубцов.

Это позволит достичь оптимальных функциональных и эстетических результатов лечения, улучшить качество жизни пациентов и минимизировать риск развития рецидивов в отношении келоидных и гипертрофических рубцовых деформаций.

СОСУДИСТАЯ ХИРУРГИЯ

ОСОБЕННОСТИ ХИРУРГИЧЕСКОГО ЛЕЧЕНИЯ ДЕТЕЙ С ВЕНОЗНЫМИ МАЛЬФОРМАЦИЯМИ ГОЛОВЫ ПРИ НАЛИЧИИ ПРЯМОГО СООБЩЕНИЯ МАЛЬФОРМАЦИИ С ПОЛОСТЬЮ ЧЕРЕПА

Яматина С.В.¹, Петухов А.В.¹, Комелягин Д.Ю.¹, Дубин С.А.¹, Владимиров Ф.И.¹, Петрушин А.В.³, Стрига Е.В.¹, Благих О.Е.¹, Шолохова Н.А.¹, Горчаков С.А.²

¹ ГБУЗ «Детская городская клиническая больница св. Владимира ДЗМ», Москва, Россия

² ГБУЗ «Детская городская клиническая больница № 9 им. Г.Н. Сперанского ДЗМ», Москва, Россия

³ ФГБУ НМИЦ ДГОИ им. Дмитрия Рогачева Минздрава России, Москва, Россия

Цель. Выявление особенностей хирургического лечения детей с венозными мальформациями головы при наличии прямого сообщения мальформации с полостью черепа.

Материалы и методы. В период с 2019 по 2023 гг в ГБУЗ «ДГКБ св. Владимира ДЗМ» проведено лечение 5 пациентов с венозными мальформациями головы в возрасте от 1 года до 11 лет. Ранее 3-м детям неоднократно был применён пункционно-склерозирующий метод лечения; 2-е других детей находились под динамическим наблюдением хирурга по месту жительства. Помимо общеклинических методов обследования, всем детям выполнены компьютерная томография и магнитно-резонансная томография головы с контрастированием, ультразвуковая доплерография сосудов головы и шеи, транскраниальная доплерография, каротидная ангиография с двух сторон. У всех детей диагностирована картина венозной мальформации различных областей головы, выявлены дефекты костей свода и основания черепа; установлено, что патологические ткани мальформации частично кровоснабжались за счёт «сброса» венозной крови из полости черепа через костные дефекты. У 4-х детей костные дефекты локализовались только в костях свода черепа (1 ребёнок – затылочная и височная кости, 1 – теменная и лобная кости, 1 – затылочные кости, 1 – височная, лобная и теменная кости). У 1-го пациента костные дефекты локализовались в костях свода и основания черепа: в височной и клиновидной костях. Всем детям была выполнена операция удаление патологических тканей в максимально возможном полном объёме с прерыванием патологического «сброса» венозной крови в ткани мальформации через дефекты костей черепа. В ходе оперативного вмешательства при отделении патологических тканей от дефектов костей черепа открывалось интенсивное венозное кровотечение. Остановка кровотечения осуществлялась с применением медицинского воска путём вдавления последнего в область дефектов костей черепа. Детям с дефектами в области костей свода черепа выполнено полное прерывания сброса с закрытием воском всех костных дефектов. Ребёнку с дефектами в области костей свода и основания черепа выполнено прерывания сброса с закрытием воском костных дефектов только костей свода черепа,

доступ к костному дефекту в области основания черепа ввиду технических трудностей и высокой кровопотери осуществлён не был. Все операции проводились в условиях общей анестезии.

Результаты. У 4-х пациентов достигнут хороший клинический результат: отсутствовали патологические ткани, функциональные нарушения, улучшилась социальная адаптированность, нормализована эстетика лица. Через 2 года по данным контрольных обследований патологические ткани в области операции отсутствовали, патологический «сброс» венозной крови из полости черепа через закрытые воском дефекты отсутствовал. У 1-го пациента достигнут неудовлетворительный результат: через 6 месяцев после операции был отмечен продолженный рост патологических тканей ввиду сохраняющего патологического «сброса» венозной крови в область тканевой мальформации через дефект в клиновидной кости, который не был устранён в ходе проведённой операции.

Выводы. У детей с венозными мальформациями головы при наличии прямого сообщения мальформации с полостью черепа пункционно-склерозирующий метод лечения не эффективен. Удаление патологических тканей без прерывания «сброса» крови из полости черепа в ткани мальформации приводит к продолженному росту патологических тканей.

СТОМАТОЛОГИЯ

ЭКСТРАКОРПОРАЛЬНАЯ ФОТОХИМИОТЕРАПИЯ В РЕДУЦИРОВАННЫХ ДОЗАХ В ЛЕЧЕНИИ ЭРОЗИВНОГО КРАСНОГО ПЛОСКОГО ЛИШАЯ ПОЛОСТИ РТА

*Молочкова Ю.В.¹, Кильдюшевский А.В.¹,
Карзанов О.В.¹, Молочков В.А.¹, Романко Ю.С.^{2,3}*

¹ ГБУЗ МО МОНКИ им. М. Ф. Владимирского,
Москва, Россия

² ФГАОУ ВО Первый МГМУ им. И.М. Сеченова
Минздрава России, Москва, Россия

³ Академия последипломного образования
ФГБУ ФНКЦ ФМБА России, Москва, Россия

Актуальность. Красный плоский лишай (КПЛ) – подострый или хронический воспалительный дер-

матоз с поражением кожных покровов, слизистых оболочек полости рта, пищевода, глотки, конъюнктивы глаза и придатков кожи. Популяционная частота КПЛ полости рта (КПЛПР) оценивается в 0,5–2,2%,

Выделяют типичную ретикулярную и 6 атипичных клинических форм КПЛПР: гиперкератотическую, экссудативно-гиперемическую, буллезную, эрозивно-язвенную, атрофическую и атипичную.

Наиболее тяжелой и сложной в лечении является эрозивная – язвенная форма КПЛПР, трансформирующаяся в рак со статистически значимой частотой.

Лечение такого КПЛПР может явиться большой проблемой для пациента и врача, поскольку в целом ряде случаев он может вызывать существенный дискомфорт и даже потерю трудоспособности.

Терапия местным и кортикостероидами при этой форме недостаточно эффективна, а системная кортикостероидная терапия при снижении дозы или их отмене часто сопровождается рецидивами. Также недостаточно эффективны местные и системные ретиноиды, циклоспорин и метотрексат. Сообщалось также о высокой эффективности при эрозивном КПЛПР экстракорпоральной фотохимиотерапии (ЭФХТ), эффект которой основан на реинфузии мононуклеарных клеток, выделенных путем афереза после экспозиции 8-метоксипсоралена и воздействия УФИ. Ранее мы с успехом проводили ЭФХТ в сочетании с метотрексатом (10 мг внутримышечно, однократно) в лечении больных эрозивно-язвенным КПЛПР.

Настоящее исследование посвящено изучению эффективности при рефрактерном к системной кортикостероидной терапии эрозивно-язвенном КПЛПР ЭФХТ в редуцированных дозах.

Процедура ЭФХТ в редуцированных дозах.

Мононуклеарные клетки выделяли из 200,0 мл крови в прерывисто – поточном режиме на клеточном сепараторе «НАЕМОНЕТИСМС+» по протоколу выделения мононуклеарных клеток. За одну процедуру выделялось около 2,5 мл концентрата мононуклеарных клеток. Выделенные клетки ресуспендировали в 75,0–100,0 мл 0,9% раствора хлорида натрия. Клеточная суспензия подвергалась ультрафиолетовому воздействию на аппарате УФО «ЮЛИЯ» при длине волны 320–400 нм. Общая доза экспозиции составляла 2 Дж/см². В качестве фотосенсибилизатора использовали аммифуриин в дозе 0,6 мг/кг, который пациент принимал внутрь за 2 часа до процедуры. После воздействия УФ облучением, клеточная суспен-

зия реинфузировалась в течение 10 мин. Процедура проводилась через 1-2 дня, курс лечения включал 4 процедуры.

Через неделю после проведения ЭФХТ произошло разрешение высыпаний и прекращение болей в полости рта.

Представленные предварительные результаты свидетельствуют об эффективности редуцированного метода ЭФХТ (доза экспозиции 2 Дж/см²) при рефрактерном к системной кортикостероидной терапии ограниченном полостью рта эрозивно-язвенном КПЛ.

СОВРЕМЕННЫЕ ПОДХОДЫ К ДИАГНОСТИКЕ И ЛЕЧЕНИЮ ПАЦИЕНТОВ С ГИСТИОЦИТОЗОМ ИЗ КЛЕТОК ЛАРГЕНГАНСА

Трофимов С.А., Просычева О.О., Быкова А.А., Дробышев А.Ю., Шулаков В.В., Лащук С.Ю. Московский государственный медико-стоматологический университет имени А.И. Евдокимова, Москва, Россия

Одной из редких патологий, встречающихся в практике врачей-стоматологов и челюстно-лицевых хирургов, является Гистиоцитоз из клеток Ларгенганса. Данное заболевание может быть выявлено как у взрослых, так и у детей. Частота встречаемости по разным литературным данным составляет от 0,5 до 8,9 случая на 1 млн населения. Диагностика данной патологии достаточно затруднительна, особенно на ранних этапах заболевания, в связи с тем, что клиническая картина сходна с рядом распространенных патологий, таких как парадонтит, хронический периодонтит, одонтогенные кисты челюстей и др. Несмотря на существующий прогресс в изучении данной патологии с разных сторон, этиология и патогенез гистиоцитоза из клеток Ларгенганса остаются до конца не ясными. В настоящее время лечением данной патологии занимаются врачи гематологи/онкогематологи. Для лечения применяются различные методы как медикаментозные и хирургические, так и лучевая терапия. Данная патология является системной с преимущественным поражением трубчатых костей и лёгких, а также может поражаться кости челюстно-лицевой области, что требует участия врача-стоматолога и челюстно-лицевого хирурга как

в диагностике, так и в лечении и реабилитации таких пациентов.

Целью данной работы явилась презентация клинического случая пациентки с гистиоцитозом из клеток Ларгенганса.

Пациентка Б., 27 лет первоначально отметила появление припухлость в области нижней челюсти и выраженную подвижность зубов в 2020 году. Обратилась в поликлинику по месту жительства, где был поставлен диагноз киста нижней челюсти и проведено цистэктомия с одномоментным удалением 2х зубов. В дальнейшем в течении года пациентка отмечала спонтанное самостоятельное выпадение зубов нижней челюсти. В декабре 2021 года обратилась на кафедру челюстно-лицевой и пластической хирургии МГМСУ им. А.И. Евдокимова с целью диагностики и лечения. При клиническом осмотре определялось – зубы 3.1, 3.2, 3.3 III степени подвижности, корни данных зубов оголены на 1/3, зубы 3.4, 3.5, 3.6, 3.7, 4.5, 4.6, 4.7, 4.8 отсутствуют и значительная убыль костной ткани на данном уровне. На компьютерной томографии определялась картина распространяющегося остеодеструктивного процесса в нижней челюсти, очагов деструкции в других костях скелета не определялось. Пациентке было проведено удаление зубов 3.1, 3.2, 3.3 и взятие материала для патогистологического исследования. По совокупности клинических данных, лучевой диагностики и результату морфологического исследования пациентке был поставлен диагноз гистиоцитоз из клеток Ларгенганса. Пациентка была направлена на дальнейшее лечение в Центр Гематологии, где проходит его до настоящего момента. По клинко-рентгенологическим данным определяется стабилизация процесса, выражающаяся в склерозировании литических очагов поражения.

Гистиоцитоз из клеток Ларгенганса является орфанным заболеванием, в связи с чем крайне редко встречается в практике врача-стоматолога и челюстно-лицевого хирурга. Его диагностика и лечение представляет собой особую задачу с участием большого количества специалистов различных профилей. Знание клинической картины заболевания, врачебная настороженность и правильная тактика лечения данной категории больных способствует благоприятному течению болезни и профилактике осложнений у пациентов с гистиоцитозом из клеток Лангерганса.

ОСОБЕННОСТИ МЕЖДИСЦИПЛИНАРНОГО ВЗАИМОДЕЙСТВИЯ ПРИ ПЛАНИРОВАНИИ И ЛЕЧЕНИИ ПАЦИЕНТОВ С ХРОНИЧЕСКИМ ОГРАНИЧЕННЫМ ОДОНТОГЕННЫМ ВЕРХНЕЧЕЛЮСТНЫМ СИСУСИТОМ

*Лащук С.Ю., Шулаков В.В., Лузина В.В.,
Гусев О.Ф., Шипкова Т.П.*

*Федеральное государственное бюджетное
образовательное учреждение высшего
образования «Московский государственный
медико-стоматологический университет
имени А.И. Евдокимова» Министерства
здравоохранения Российской Федерации,
Москва, Россия*

Планирование комплексного лечения пациентов с хроническим одонтогенным верхнечелюстным синуситом имеет особенности в зависимости от объема поражения верхнечелюстной пазухи.

При ограниченных формах заболевания с преимущественным поражением нижнепередних отделов верхнечелюстных пазух, дренирование после операции щадящей синусотомии осуществляется путем оттока экссудата через естественное соустье благодаря функции мукоцилиарного транспорта при сохраненной неповрежденной и функционально-полноценной слизистой оболочке. Поэтому важным является обеспечение полноценной проходимости воздухоносных путей в области естественного соустья, а также общего носового хода.

Актуальной является задача своевременного выявления и адекватного устранения патологических изменений не только в пределах пораженной верхнечелюстной пазухи, но и в полости носа, а также в области других придаточных околоносовых пазух. Комплекс сочетанных изменений, обуславливающих обструкционный синдром, выявленный более чем у 80% пациентов, способствует нарушению дренажной функции за счет механической обтурации и угнетения функции мукоцилиарного транспорта. Это ведет к дальнейшему развитию воспаления и может обуславливать развитие осложнений в раннем и отдаленном послеоперационном периодах. Данные обстоятельства необходимо учитывать при планировании комплексного лечения.

Для диагностики сочетанных патологических изменений мы применяем компьютерную томографию, которая позволяет с высокой достоверностью выя-

вить наличие, характер и точную локализацию патологических изменений слизистой оболочки, диагностировать наличие объемных образований, определить наличие и характер экссудата, выявить изменения со стороны надкостницы, костных стенок, полости носа и придаточных пазух.

По результатам исследований, проведенных у 108 пациентов с хроническим одонтогенным верхнечелюстным синуситом, при ограниченном поражении нижних (48,9%), ниже-передних (43,6%), либо нижнезадних (7,4%) отделов верхнечелюстной пазухи, одновременно выявляли врожденные дефекты и деформации носовой перегородки (57%), гипертрофию носовых раковин (18%). Воспалительные изменения слизистой оболочки полости носа диагностированы у половины обследованных (52 человека). В (38,5%) случаев подобные изменения были выражены в значительной степени.

Различная степень выраженности имеющихся патологических изменений предполагает различную тактику и последовательность лечебных мероприятий. Пациентам, которым планируется выполнение щадящей синусотомии, при выявлении клинически значимых обструктивных изменений в полости носа, показана консультация оториноларинголога с целью адекватного восстановления проходимости естественного соустья; восстановления проходимости общих носовых ходов; решения вопроса о совместной деятельности для ликвидации (по возможности) воспалительных изменений в области клиновидных, лобных пазух и клеток решетчатого лабиринта. При этом необходимо совместно согласовать объем, характер и этапность лечения.

При наличии выраженных сочетанных изменений обуславливающих обструкцию верхних дыхательных путей показано непосредственное участие оториноларинголога на этапах комплексного лечения. Хирургическое вмешательство в полости носа выполняется одномоментно, либо санирующую операцию в полости носа следует выполнить превентивно как подготовительный этап перед основным вмешательством на верхнечелюстной пазухе. При незначительных патологических изменениях в полости носа возможно также отсроченное вмешательство в плановом порядке с целью профилактики осложнений в отдаленном послеоперационном периоде.

Таким образом, анализ накопленного клинического опыта показал, что вероятность развития воспалительных осложнений на этапах лечения больных с хроническим одонтогенным верхнечелюстным синуситом

ситом существенно возрастает при развитии обструкционного синдрома, обусловленного сочетанными патологическими изменениями в полости носа и его придаточных пазухах, приводящими к нарушению дренажной функции из оперированной пазухи. Нередко с целью устранения этих нарушений требуется узкоспециализированное вмешательство оториноларинголога. Однако, план комплексного лечения больных целесообразно реализовывать совместно.

ФАРМАЦИЯ

ИССЛЕДОВАНИЕ ВЛИЯНИЯ ЭКСТРАКТА ДУДНИКА АМУРСКОГО (*ANGELICA AMURENSIS*) НА ЭКСПРЕССИЮ НЕЙРОТРОФИЧЕСКИХ ФАКТОРОВ BDNF И NGF

Волчек И.А.¹, Теряев А.С.², Балацкий Н.С.¹, Мичурина А.П.¹

¹ Медицинский институт непрерывного образования ФГБОУ ВО «Росбиотех». Москва, Россия
² ООО «Научно-исследовательский центр иммунологии и аллергологии», Москва, Россия

Регуляция экспрессии нейротрофинов и их рецепторов в мозге в настоящее время рассматривается как один из самых перспективных путей воздействия на ряд патологических состояний ЦНС, связанных с дегенерацией и гибелью нейронов. В то же время, известные к настоящему времени соединения, способные регулировать экспрессию нейротрофинов в мозге, например, антидепрессанты, обладают негативными побочными эффектами, ограничивающими их использование. В этой связи современная фармакология вновь обращается в опыту и средствам традиционной медицины.

Цель исследования: Тестирование активности экстракта дудника амурского в регуляции экспрессии нейротрофических факторов BDNF (brain-derived neurotrophic factor) и NGF (nerve growth factor) in vitro.

Материалы и методы. Для экспериментов использовали полученные после третьего пересева клетки нейроглии крыс линии Sprague Dowly возраста 1-3 дня. После 48 ч инкубации в среду вводили стерильный рас-

твор (40 мкл) экстракта дудника амурского до конечной концентрации 1 мкг. В качестве контроля вводили равный объем 0.9 % раствора NaCl в воде. Через 1 и 4 часа инкубации отбирали культуральную среду, клетки промывали холодным фосфатно-солевым буфером и выделяли тотальную РНК фенол-хлороформным методом. Оценку уровня экспрессии BDNF мРНК проводили с использованием количественной ОТ-ПЦР (полимеразная цепная реакция продуктов обратной транскрипции) в реальном времени (real time quantitative Mx3000P QPCR System, Stratagene).

Результаты исследования. Установлено, что при введении культуральную среду экстракта дудника амурского происходит сильное изменение экспрессии как BDNF, так и NGF, составляющее 2-5 раз по сравнению с контролем. Такое увеличение экспрессии является длительным и наблюдается через как 1, так и через 4 часа после введения. Наиболее значительным и длительным эффектом было увеличение экспрессии BDNF. По сравнению с контролем экспрессии BDNF составила 340 %.

Выводы. В результате проведенных экспериментов показана способность экстракта дудника амурского регулировать экспрессию нейротрофинов BDNF (brain-derived neurotrophic factor) и NGF (nerve growth factor) в культивируемых клетках коры больших полушарий крысы, что открывает широкие перспективы исследований в области нейрофармакологии.

ФОНИАТРИЯ

ЛАТЕРОФИКСАЦИЯ У ДЕТЕЙ С ПАРЕЗОМ ГОРТАНИ

Степаненко Н.С.^{1,2}, Разумовский А.Ю.^{1,2}, Куликова Н.В.¹, Шведова Л.М.²

¹ Детская городская клиническая больница имени Н.Ф. Филатова, Москва, Россия

² Российский национальный исследовательский медицинский университет имени Н. И. Пирогова, Москва, Россия

Введение. Паралич гортани у детей – относительно редкая патология, сопровождающаяся дыхательными расстройствами различной степени тяжести.

Материалы и методы. В отделении торакальной хирургии ДГКБ им. Н.Ф. Филатова произведена оценка результатов хирургического лечения 12 пациентов за период с 2022 по 2023 год

Паралич гортани у детей – относительно редкая патология, сопровождающаяся дыхательными расстройствами различной степени тяжести. В настоящее время не существует единого и оптимального метода коррекции данной патологии. В отделении торакальной хирургии ДГКБ им. Н.Ф.Филатова накоплен большой опыт в лечении различной патологии гортани, в том числе односторонних и двусторонних парезов и параличей гортани.

В данной работе мы представили анализ нашего опыта хирургического лечение параличей гортани методом эндоскопической пункционной латерализации гортани.

Метод заключается в прошивании голосовой связки и/или черпаловидного хряща с помощью петли, проведенной через иглу. Через 2мм разрез сбоку на шее в проекции голосовой связки игла с проведенной петлей проводится под голосовой связкой, после чего в нее заводится нить и петля с нитью выводятся наружу. Следующая петля пункционно, через тот же разрез на шее проводится над голосовой связкой и/или через черпаловидный хрящ и с помощью нее выводится на шею другой отрезок фиксирующей нити. Таким образом, прошивается петлей одна половина гортани в необходимой зоне и, после наложения лигатур и натяжения, происходит латерализация и фиксация голосовой связки и/или черпаловидного хряща.

Произведена оценка результатов хирургического лечения 12 пациентов за период с 2022 по 2023 год. Катамнез составляет от 3х месяцев до 1 года. Односторонняя латерофиксация гортани произведена у 8 пациентов. У 4 пациентов процедура выполнена с 2х сторон. Трое пациентов в группе исследования являлись носителями трахеостом, 9 пациентов имели жалобы на шумное дыхание, одышку при физической нагрузке, приступы затруднения дыхания.

Осложнения наблюдались у 2-х пациентов в виде воспалительного процесса и усугубления дыхательных расстройств.

Среди 9 пациентов с дыхательными расстройствами, но без трахеостомической трубки, жалобы после проведения латерофиксации сохранились у 2х пациентов. 2ое пациентов в группе пациентов с

трахеостомами сохраняют к настоящему времени канюленосительство.

Проанализировав опыт выполнения данной методики у детей с дыхательной недостаточностью можно сказать, что латерофиксация пункционным способом является безопасным и эффективным методом лечения параличей гортани у детей и может применяться в практике, однако в ряде случаев может быть показано повторное выполнение данной операции или иных вмешательств для полной коррекции дыхательных расстройств.

ТАКТИКА ВЕДЕНИЯ ПАЦИЕНТОВ С ПОСТЛУЧЕВЫМ ЛАРИНГИТОМ

Павлихин О.Г., Романенко С.Г. Курбанова Д.И., Красильникова Е.Н., Лесогорова Е.В., Елисеев О.В.

ГБУЗ «Научно-исследовательский клинический институт оториноларингологии им. Л.И. Свержевского» ДЗМ, Москва, Россия

Цель исследования. Разработка алгоритма ведения пациентов с ларингитом, развившимся после проведения курса лучевой терапии.

Материалы и методы. Обследовано и пролечено 17 пациентов в возрасте от 49 до 68 лет, перенесших курс фракционной лучевой терапии на гортань с разовой очаговой дозой 2,0-2,25 Гр, курсом от 24 до 30 сеансов, по поводу верифицированного рака гортани стадии T1N0M0. Суммарная очаговая доза составила от 60 до 68 Гр.

Методы обследования: анамнез, микроларингоскопия, микробиологическое исследование, ВАШ болевого синдрома (от 0 до 10 баллов).

Результаты. При микроларингоскопии у всех 17 пациентов наблюдался выраженный стекловидный отек слизистой оболочки гортани, межчерпаловидного пространства, черпаловидных хрящей, выраженный фибринозный налет во всех отделах гортани. Голосовые складки: розовые, матовые, инфильтрированы, пастозны, участки фибринозного налета. Подвижность голосовых складок в полном объеме, при фонации линейная щель до 2 мм за счет отека голосовых складок и межчерпаловидного пространства. Охриплость по Yanagihara 2 степени была у 12 пациентов, 3 степени – у 5. Выраженность болевого синдрома составила 5-7 баллов. Микробиологическое

исследование – *Str. aureus* в титре 10^6 - 10^7 – 9 пациентов, *E. coli* в титре 10^4 - 10^6 у 5, *Serratia marcescens* в титре 10^3 - 10^5 – у 8, *Str.pneumoniae* в титре 10^5 - 10^6 – у 6, грибы рода *Candida* в титре 10^4 - 10^6 – у 8, *Streptococcus viridans* в титре 10^5 - 10^6 – у 14.

Лечение: ингаляции 0,5% раствора диоксидина 5,0 мл + раствор дексаметазона 4 мг/мл 0,5 мл 2 раза в день в течение 10 дней, далее – по показаниям – системная антибактериальная и/или антимикотическая терапии в соответствии с чувствительностью микроорганизмов. Одновременно пациенты получали токоферол в дозе 400 мг в сутки и вобэнзим® в дозе 5 таблеток 3 раза в день, в сочетании с местным применением комплекса живых пробиотических бактерий (*Streptococcus salivarius* K12) 1 раз в день – 30 дней. Болевой синдром купировался назначением НПВС.

Контрольный осмотра с коррекцией терапии в зависимости от клинической картины проводились через 14 дней, 1 месяц, 3 месяца.

Осмотр через 3 месяца – микроларингоскопия: слизистая оболочка гортани розовая, незначительная пастозность области черпаловидных хрящей и межчерпаловидного пространства. Голосовые складки: белые, матовые, с усиленным сосудистым рисунком линейной формы. При фонации смыкание полное. Чистый голос у 9 пациентов, незначительная охриплость – у 6, охриплость по Yanagihara 1 степени – у 2 пациентов. Субъективно качество голоса как хорошее оценивали 12 пациентов, удовлетворительное – 5. Контрольное микробиологическое исследование – *Str. aureus* в титре 10^2 - 10^3 – у 7, пациентов, *E. coli* в титре 10^2 - 10^3 – у 4, *Streptococcus pneumoniae* в титре 10^2 - 10^3 – у 3, грибы рода *Candida* в титре 10^2 – у 2, *Streptococcus viridans* в титре 10^2 - 10^4 – у 14.

Выводы

1. Изменения в гортани у пациентов, перенесших лучевую терапию, проявляются в виде отечно-инфильтративного ларингита, требующего проведения местной противовоспалительной и противоотечной терапии в сочетании с системной антибактериальной и антимикотической терапией в соответствии с чувствительностью микроорганизмов.
2. Патогенетическая терапия постлучевого ларингита должна включать применение препаратов, обладающих антиоксидантным, противовоспалительным действием и улучшающих микроциркуляцию, что способствует ускорению репаративных процессов в гортани и восстановлению голосовой функции.

РАННЯЯ ДИАГНОСТИКА НОВООБРАЗОВАНИЙ ГОРТАНИ С ПРИМЕНЕНИЕМ НЕЙРОСЕТИ (АЛГОРИТМОВ ИСКУССТВЕННОГО ИНТЕЛЛЕКТА)

Курбанова Д.И.¹, Крюков А.И.^{1,2}, Сударев П.А.¹, Гаров Е.В.¹, Романенко С.Г.¹, Зеленкова В.Н.¹, Киселюс В.Э.¹, Лесогорова Е.В.¹, Красильникова Е.Н.¹, Разорвин А.М.³, Лебединская Е.А.³, Чистогов М.Д.³

¹ ГБУЗ «Научно-исследовательский клинический институт оториноларингологии им. Л.И. Свержевского» ДЗМ, Москва, Россия

² Кафедра оториноларингологии им. академика Б.С. Преображенского л/ф ФГАОУ ВО РНИМУ им. Н.И. Пирогова МЗ РФ, Москва, россия

³ ООО «Рубэдо»

Актуальность. Искусственный интеллект в настоящее время рассматривается как полезный инструмент в медицине и активно внедряется в различные ее области. Для реализации искусственного интеллекта используются искусственные нейронные сети (ИНС). В оториноларингологии подобные системы используют цифровые фотографические изображения, полученные при эндоскопическом обследовании пациентов, в том числе для анализа изображений гортани, полученных во время ларингоскопии. Своевременная диагностика заболеваний гортани, в особенности предраковых поражений, является важной задачей, стоящей перед врачом-оториноларингологом. Известно, что диагностика данной патологии и интерпретация ларингоскопической картины представляет значительные трудности для практического врача, а число пациентов с раком гортани, выявленном на поздней стадии, остается значительным. Все это подтверждает важность своевременной диагностики и правильной интерпретации результатов эндоскопического обследования пациентов с заболеваниями гортани. ИНС могут быть применены для анализа результатов ларингоскопии для дополнения клинической оценки врачей, предоставляя дополнительные диагностические подсказки, что может помочь повысить точность диагностики и снизить риск ошибки врача.

Цель. Разработка и обучение ИНС для распознавания характерных признаков образований гортани и вариантов нормы.

Материалы и методы. В процессе работы применялись методы сбора данных, необходимых для создания фото-

банка (датасета) медицинских изображений, полученных при ларингоскопическом обследовании пациентов; методы разметки данных для формирования датасетов, необходимых для дальнейшего обучения нейросети; метод консилуума; методы анализа точности распознавания и классификации цифровых эндоскопических снимков; методы обучения классификационных нейронных сетей.

В ходе подготовки данных для обучения нейросети был собран, размечен и загружен датасет, состоящий из 1471 снимков гортани в цифровых форматах (jpg, bmp). Далее было проведено обучение и тестирование нейросети с целью распознавания нормы и новообразований гортани.

Результаты. По результатам тестирования ИНС была сформирована матрица неточностей, отражающая количество ложноположительных, ложноотрицательных и точно определенных снимков, а также рассчитано значение точности распознавания, рассчитаны показатели качества работы модели, построена ROC-кривая. Разработанная и обученная ИНС продемонстрировала высокую точность в распознавании образований гортани и вариантов нормы, и составила 86%.

Выводы. Разработанная и обученная ИНС показала высокую точность в различении образований гортани и вариантов нормы. Данное исследование демонстрирует, что использование ИНС может существенно помочь клиницистам в интерпретации ларингоскопических изображений и ранней диагностике образований гортани, значительно уменьшить риск ошибки врача при выявлении патологии данной области. Предполагается, что разрабатываемая технология будет в дальнейшем использоваться для контроля и повышения качества диагностики и лечения заболеваний ЛОР-органов как врачами-оториноларингологами, так и врачами первичного звена: врачами общей практики, педиатрами и терапевтами.

ОПЫТ ОРГАНИЗАЦИИ КОРРЕКЦИОННО-ЛОГОПЕДИЧЕСКОЙ РАБОТЫ В ОТДЕЛЕНИИ ОПУХОЛИ ГОЛОВЫ И ШЕИ НА БАЗЕ МГОБ

*Буканова Н.Ю., Новожилова Е.Н., Немкова М.С.
Московская городская онкологическая больница №62, Московская область, городской округ Красногорск, пос. Истра, Россия*

Цель. Повышение качества жизни пациентов 62 МГОБ, перенесших хирургические операции в обла-

сти головы и шеи за счет реализации комплексной программы коррекционно-логопедической помощи.

Материалы и методы. С марта 2021 года по март 2023 года была проведена работа по коррекционно-логопедической реабилитации больных, которые перенесли операции по удалению опухолей головы и шеи. За данный период этой программой были охвачены 1082 больных. Работа была направлена на разработку системы логопедической коррекционно-восстановительной работы в условиях отделения ОГШ на базе 62 МГОБ и апробацию данной системы в амбулатории и стационаре.

Нами был проведен сбор и анализ первичной информации о пациентах, типе перенесенной пациентом операции, характере функциональных нарушений. Разработаны программы индивидуальной помощи, проведены консультативные встречи с пациентами и их родственниками.

Были проведены логопедические занятия с пациентами, у которых выявлены речевые нарушения. Занятия проводились в нескольких формах: стационарно, амбулаторно, а также в онлайн режиме. Значительное внимание уделялось созданию информационной среды для повышения осведомленности пациентов и их родственников о возможностях восстановления речевой функции, расширение базы знаний студентов дефектологических факультетов по данной проблеме.

Результаты. За время действия проекта в среднем в месяц проводилось 75 консультаций. Это является почти полным охватом пациентов в диагностическом плане и в плане проведения комплекса восстановительных занятий с нуждающимися. Работа включала в себя обязательное логопедическое скрининговое обследование всех пациентов, перенесших операции, которые могут привести к нарушениям функции речи и глотания. При выявлении патологии логопедические занятия проводились в условиях отделения, а в дальнейшем амбулаторно (в некоторых случаях онлайн).

В сотрудничестве с пресс-службой больницы подготовлены соответствующие публикации на сайте МГОБ 62 для информирования пациентов. В рамках данного проекта Букановой Наталией Юрьевной принято участие в качестве эксперта в программе, организованной организацией LORTODAY.RU, посвященной лечению и реабилитации пациентов отделения ОГШ.

Работа по созданию информационного пространства проводилась на сайте фонда, а также в средствах массовой информации. В сотрудничестве с пресс-службой Онкофонда подготовлены новые публика-

ции, соответствующий материал передан сотрудникам фонда для размещения на сайте.

В рамках данного проекта экспертом, Букановой Натальей Юрьевной, принято участие в качестве лектора в телевизионной передаче организации Знание, посвященной проблемам пациентов, перенесших операции по поводу опухолей головы и шеи и имеющих в качестве осложнения нарушения речи и-или функции глотания.

Наталья Буканова приняла участие в радио передаче общества Благосфера. Тема данной передачи – Нарушения речи у взрослых.

Планируются интервью с экспертами смежных специальностей участие об особенностях питания пациентов, перенесших операции по поводу опухолей головы и шеи, особенностях эмоционального состояния, новых способах речевой реабилитации.

Для расширения знаний будущих логопедов о данной проблеме проведен вебинар для студентов дефектологического факультета МПГУ об организации коррекционной работы с людьми, перенесшими ларингэктомию и методах коррекционной работы, а также прочитан курс лекций «Органические и функциональные расстройства голоса» слушателям Московского Института Психоанализа. К сотрудничеству на волонтерской основе привлекаются равные консультанты, что позволяет повысить веру пациента в преодоление нарушений речи и улучшить его эмоциональное состояние. Во взаимодействии с МПГУ и студенческим научным сообществом были проведены семинары-практики «Работа с пациентами, перенесшими ларингэктомию», «Работа с пациентами, перенесшими резекцию языка». Встреча включала клинический показ и разбор историй пациентов. Студенты были ознакомлены с различными тактиками восстановления коммуникативной функции, приняли участие в беседе с пациентами, узнали об организации логопедической работы на базе 62 МГОБ.

Заключение. Проект по оказанию помощи пациентам, перенесшим операции по поводу опухолей головы и шеи, которые в качестве осложнения лечения имеют нарушения речевой функции реализовывался в 62 МГОБ на средства благотворительного фонда, что позволило значительно более эффективно оказывать помощь пациентам. Стоит отметить, что наше отделение является одним из немногих, а, по некоторым сведениям, едва ли не единственным на базе городской больницы, где организована систематическая логопедическая помощь пациентам такой категории.

Это стало возможным благодаря сотрудничеству с НКО. Некоммерческие организации (НКО) – это неотъемлемая составляющая гражданского общества, подразумевающая создание коммуникации между государственными образованиями и обществом. Мы понимаем, что наша деятельность находится в большой сложной социальной системе, поэтому очень важно сотрудничество, использование ресурсов друг друга, масштабирование знаний и экспертности.

ЧЕЛЮСТНО-ЛИЦЕВАЯ ХИРУРГИЯ

ПЛАНИРОВАНИЕ РЕКОНСТРУКТИВНО-ВОССТАНОВИТЕЛЬНОЙ ХИРУРГИИ ЧЕЛЮСТНЫХ КОСТЕЙ У ПАЦИЕНТОВ, НАХОДЯЩИХСЯ НА ПАЛЛИАТИВНОЙ ХИМИОТЕРАПИИ

*Габбасова И.В., Слетов А.А., Локтионова М.В.
Жидовинов А.В., Слетова В.А., Магомедова Х.М.
Пятигорский медико-фармацевтический институт – филиал ФГБОУ ВО «ВолгГМУ»
МЗ РФ, Пятигорск, Россия
ГБУЗ СК «СККБ», Ставрополь, Россия*

Введение. Прирост пациентов с онкологической патологией каждый год составляет около 2%, данный показатель превышает уровень роста числа населения, что определяет актуальность разработок методов лечения и профилактики процесса. Невозможность полноценной ремиссии по онкологическому профилю, в частности при диссеминированном раке молочной железы требует системной противоопухолевой терапии, по мнению ряда авторов являющейся паллиативной, направленной на сохранение качества жизни и ее продление. Комплексная терапия у данной категории пациентов включает в себя назначение препаратов антирезорбтивного действия, в частности золедроновой кислоты. Возникающий побочный эффект – бисфосфонат обусловленный остеонекроз челюстных костей, на фоне ее приема встречается от 17 до 35% случаев, приводящий в половине случаев к резекции фрагментов челюстных костей. В зависимости от объема резецируемого фрагмента несомненно страдают функции жевания, глотания, речевоспроизведения, а

так же эстетический компонент. Единственным способом устранения сформировавшегося дефекта, позволяющим улучшить качество жизни с восстановлением жизненно необходимых функций является реконструктивно-восстановительная хирургия с использованием ревааскуляризованных аутотрансплантатов.

Материалы и методы. На базе ГБУЗ СК «СККБ» с 2021 по 2022гг., оперативному вмешательству в объеме устранения дефекта верхней челюсти с использованием ревааскуляризованного малоберцового ауто-трансплантата подверглись 4 пациента, женского пола, возрастом от 42 до 56 лет. Распределение согласно основной патологии T3/N2/M1 у 3-х пациентов, T4/N2/M1 у 1-го пациента, на этапе обращения состоящие на паллиативной химиотерапии. Оперативное вмешательство выполнялось непосредственно после согласования с ведущим врачом онкологом и проведения комплекса лабораторных и других дополнительных методов исследования, включая ангиографию сосудов нижних конечностей, МСКТ лицевого скелета, УЗИ исследования сосудистого звена в реципиентной и донорской зонах. На этапах подготовки к оперативному вмешательству ни у одного из пациентов явлений окклюзии сосудистых элементов в заинтересованных областях не выявлено, медикаментозно купированные соматические патологии позволяли выполнять оперативное вмешательство в должном объеме. Технические трудности на оперативном этапе забора аутотрансплантата, обусловленные снижением тонуса сосудистой стенки, характеризовались наличие множественных перфораций, требующих наложений сосудистых швов, тем самым удлинняя длительность забора. На этапах анастомозирования реципиентны сосудов с сосудами донорского ложе, у 2-х пациентов интраоперационно менялся план оперативного вмешательства, в виду несостоятельности донорской зоны. Причиной служила визуализация при создании окна анастомозирования атеросклеротических изменений воспринимающего сосуда, которые на предоперационном скрининге не визуализировались. У 1-го пациента на этапе ревааскуляризации оперативное вмешательство завершалось на фоне рисков послеоперационного кровотечения, определенных несостоятельностью сосудистого звена.

Результаты. У 3-х из 4-х пациентов оперативное вмешательство оканчивалось благоприятным завершением с последующей дентальной имплантацией в отдаленном послеоперационном периоде, несмотря на технические интраоперационные трудности. 1-му

из пациентов через 4 месяца после проведенного вмешательства предлагался план реконструкции с выбором другой реципиентной области, предварительно которому совместно с ведущим онкологом, кардиологом и терапевтом назначался курс медикаментозной терапии, включавший гиполипидемическую и антигипертензивную терапии, с учетом клинического статуса и паллиативной химиотерапии. Проведенное оперативное вмешательство значительно повышало качество жизни пациентов с возвращением их к привычному социальному образу жизни и восстановлению функций зубочелюстной системы.

Выводы. На этапе предоперационного планирования у пациентов, состоящих на паллиативной химиотерапии в минимум диагностики дополнительно необходимо включать развернутую липидограмму, уровень кардиоспецифических маркеров, позволивших заведомо определить интраоперационные риски и включить необходимый объем медикаментозной терапии.

МЕСТНО-ПЛАСТИЧЕСКОЕ УСТРАНЕНИЕ ДЕФЕКТОВ ПОСЛЕ ГЛОССЭКТОМИИ МОДИФИЦИРОВАННЫМ ДОСТУПОМ

*Габбасова И.В., Слетов А.А., Локтионова М.В.
Жидовинов А.В., Слетова В.А., Магомедова Х.М.
Пятигорский медико-фармацевтический
институт – филиал ФГБОУ ВО «ВолГМУ»
МЗ РФ, Пятигорск, Россия
ГБУЗ СК «СККБ», Ставрополь, Россия*

Введение. Онкология орофарингеальной области актуальная проблема сегодняшнего дня, согласна данным ряда отечественных и зарубежных авторов иницирующие факторы местнораздражающего характера обуславливают процесс в молодом возрасте. Функциональные и эстетические дефекты значительно снижают качество жизни пациентов, приводя к полной асоциализации. Гистоморфологическое происхождение онкологического процесса является аспектом затрудняющим алгоритм выбора лечения, что по статистическим данным заключается в выживаемости в 5 лет у 45,7%. Одномоментный реконструктивно-пластический компонент в устранении дефектов орофарингеальной области разнообразен, от установки эспандеров, до одномоментной реконструкции с использованием ревааскуляризованных

аутоотрансплантатов. Авторами предлагается местнопластическое устранение дефектов с использованием языкообразных лоскутов подподбородочной области с формированием интраоперационного области в поднижнечелюстной области.

Материалы и методы. На базе ГБУЗ СК «СККБ» с 2020 по 2022гг., оперативному вмешательству в объеме глоссэктомии с лимфодиссекцией и одномоментным местнопластическим устранением дефекта подверглись 24 пациента, в возрасте от 32 до 84 лет. Предварительно оперативному вмешательству всем пациентам выполнялась эмболизация приводящих сосудов под контролем субтракционной рентгеноангиографии. Распределение пациентом согласно течению опухолевого процесса следующее Т3/Н4/М2 у 13 пациентов, Т4/Н9/М3 у 3 пациентов, Т3/Н3/М1 у 10 пациентов. Длительность оперативного вмешательства варьировала от 2,5 до 4-х часов в зависимости от объема лимфодиссекции и последующего реконструктивного компонента. В разработанном варианте, всем пациентам электроножом язык с корнем рассекались по средней линии до подъязычной кости. На расстоянии 1,0-1,5 см от надгортанника поперечным разрезом корня языка этот разрез соединялся с разрезом проведенным ранее по слизистой подъязычной области, до диафрагмы дна полости рта. Таким образом соединяющиеся разрезы поднижнечелюстного и внутриротового этапов, формируют необходимое визуальное пространство для предстоящей глоссэктомии. Дополнительные разрезы выполняющиеся в типичном варианте по Пачесу позволяют создать необходимые морфометрические параметры языкообразных лоскутов, которые перемещаются в соответствии с предоперационной разметкой, устраняя дефект.

Результаты. В раннем послеоперационном периоде все пациенты находились на трахеостомии и зондовом питании, которые удалялись на 10-ые сутки. В течение первых 10 суток функциональное состояние пациентов характерное для объема оперативного вмешательства. Начиная с 5-х суток со всеми пациентам начинали логопедические занятия, которые способствовали частичному восстановлению речевоспроизведения, за счет сохраненных резонаторов. На этапе снятия швов (14-21 сутки) явления воспалительного характера наблюдались у 3-х пациентов, с ротацией ножек языкообразного лоскута, для купирования процесса проводились послабляющие разрезы с назначением ежедневных перевязок с использованием местных

препаратов антибактериального действия. Через 1 месяц после оперативного вмешательства эстетическая конфигурация нижней трети лица у всех пациентов удовлетворительная, по субъективной оценке пациентов беспокойства не обозначались.

Выводы. Местнопластическое устранение дефектов после глоссэктомии с лимфодиссекцией с использованием внутриротового и поднижнечелюстного доступов обеспечивают ранний процесс восстановления, удаление трахеостомы и назогастрального зонда на 10-ые сутки и ранее, возвращение к адекватному социальному образу жизни с отсутствием обезображивающих рубцовых изменений конфигурации лица, что наиболее важно у людей работоспособного возраста.

ВЫБОР КОСТНОПЛАСТИЧЕСКОГО МАТЕРИАЛА ДЛЯ КОСТНОЙ ПЛАСТИКИ РАСЩЕЛИНЫ АЛЬВЕОЛЯРНОГО ОТРОСТКА ВЕРХНЕЙ ЧЕЛЮСТИ (ОБЗОР ЗАРУБЕЖНОЙ ЛИТЕРАТУРЫ)

Шаповалов П.И.

ФГБУ НМИЦ «ЦНИИСиЧЛХ» Минздрава РФ

*Клиника детской челюстно-лицевой хирургии
Москва, Россия*

Введение. Костная пластика расщелины альвеолярного отростка является одним из важных этапов в лечении детей с расщелиной и выбор костнопластического материала имеет большую актуальность в обществе.

Цель исследования. Проанализировать остеогенный эффект аллотрансплантата (BIO-GENE) и аутоотрансплантата из гребня подвздошной кости после костной пластики расщелины альвеолярного отростка.

Материалы и методы. Проводился обзор статьи китайских авторов, на основании дооперационного и послеоперационного обследования ими пациентов 131 пациент с врожденной односторонней расщелиной альвеолярного отростка в период с января 2016 по май 2021 года. Пациенты были разделены на 3 группы. Группа А представлена пациентами у которых применялся аутоотрансплантат из гребня подвздошной кости (43 пациента). Группа В включала пациентов, которым применялся аллотрансплантационный материал «BIO-GENE» (41 пациент). Группа С пациенты, которым использовался человеческий морфогенети-

ческий протеин 2 (ЧМП-2) в комбинации с аллотрансплантатом BIO-GENE (47 пациентов).

Результаты. Исследуемые пациенты подразделялись на вышеуказанные группы в зависимости от различных трансплантационных материалов, используемых у них ранее для операции по поводу расщелины альвеолярного отростка верхней челюсти. В дооперационном и послеоперационном периоде всем пациентам из трёх групп проводили КЛКТ-исследование верхней челюсти, а полученные результаты импортировались в программное обеспечение MIMICS 21.0 в формате DICOM. Объём дооперационного дефекта альвеолярного отростка верхней челюсти и объём сформированной костной ткани рассчитывался с помощью трехмерной реконструкции для измерения скорости остеогенеза. Было установлено, что различия в скорости остеогенеза не были статистически значимыми в группе пациентов В по сравнению с группой пациентов А и в группе пациентов С по сравнению с группой пациентов В ($P > 0,05$ для обеих групп). Различия в скорости остеогенеза были статистически значимыми в группе пациентов С по сравнению с группой пациентов А ($P = 0,003$). Проведённое исследование доказывало превосходство остеогенных процессов с использованием аллотрансплантационного материала костной ткани «BIO-GENE» и его эффективность для применения при костной пластике расщелины альвеолярного отростка верхней челюсти.

Заключение. Таким образом, сравнительные исследования показали, что аллотрансплантат «BIO-GENE» стал идеальным искусственным материалом для восстановления альвеолярного отростка. Между тем, добавление ЧМП-2 в BIO-GENE значительно увеличил остеогенную скорость.

ХИРУРГИЧЕСКОЕ ЛЕЧЕНИЕ ПАЦИЕНТОВ С МИКРОГНАТИЕЙ НИЖНЕЙ ЧЕЛЮСТИ ПРИ ФИЗИОЛОГИЧЕСКОЙ ОККЛЮЗИИ, СОПРОВОЖДАЮЩЕЙСЯ СИНДРОМОМ ОБСТРУКТИВНОГО АПНОЭ ВО СНЕ МЕТОДОМ РАСШИРЕННОЙ ГЕНИОПЛАСТИКИ

*Суфиомаров Н.Ш., Чкадуа Т.З., Либин П.В.
ФГБУ НМИЦ «ЦНИИС и ЧЛХ» Минздрава РФ,
Москва, Россия*

Введение. У пациентов с недоразвитием нижней челюсти имеется предрасположенность к обструкции

верхних дыхательных путей, что приводит к ночной гипоксии, и, как следствие, снижению качества жизни.

Цель исследования. Повысить эффективность лечения пациентов с недоразвитием нижней челюсти, сопровождающимся синдромом обструктивного апноэ во сне, путем разработки и применения метода расширенной гениопластики.

Материал и методы. Обследовано и прооперировано 13 пациентов в возрасте от 18 до 55 лет с синдромом обструктивного апноэ во сне при скелетной аномалии нижней челюсти с физиологической окклюзией. Проводилось МСКТ и полисомнография в предоперационном периоде и спустя 6 месяцев после операции. На этапе предоперационного планирования использовался цефалометрический анализ и 3D-моделирование на основании данных МСКТ лицевого скелета. Учитывался размер верхних дыхательных путей, соотношение верхней, средней и нижней зон лица в прямой и боковой проекциях, а также данные полисомнографии.

Результаты. В ходе операций производилось изменение положения точек прикрепления переднего брюшка двубрюшной мышцы, подбородочно-подъязычной и челюстно-подъязычной мышц. Вследствие этого передне-задний размер ВДП увеличивался на $3 \pm 0,5$ мм. Выявлена корреляция – изменение размера ВДП и изменение средней степени насыщения крови кислородом ($p \leq 0,001$ – связь прямая, заметная). Средняя степень насыщения крови кислородом после лечения увеличилась на $8,7 \pm 0,2\%$. Оценка дневной сонливости после операции уменьшилась на $9,4 \pm 0,5$ баллов. Также удалось добиться улучшения пропорций лица.

Заключение. Метод является эффективным и способствует достижению удовлетворительного функционального и эстетического результата в отдаленном послеоперационном периоде.

ПРЕДВАРИТЕЛЬНАЯ ХИРУРГИЧЕСКАЯ ПОДГОТОВКА ПАЦИЕНТОВ К КОМПРЕССИОННО-ДИСТРАКЦИОННОМУ ОСТЕОСИНТЕЗУ СИНДРОМОМ ГОЛЬДЕНХАРА

*Алборова Е.В., Романова Е.М.
ФГБУ НМИЦ «ЦНИИСиЧЛХ» МЗ РФ, Москва,
Россия*

Введение. При лечении недоразвития нижней челюсти с синдромом Гольденхара необходимо учитывать

наличие врожденного пареза и гипоплазии мягких тканей лица. Мягкотканые деформации требуют незамедлительного устранения наряду с недоразвитием нижней челюсти. Метод компрессионно-дистракционного остеосинтеза может усиливать явления пареза, что увеличивает сроки реабилитации после операции, социализации детей и восстановления психоэмоционального фона.

Цель исследования. Повышение эффективности лечения микрогнатии методом компрессионно-дистракционного остеосинтеза у детей с синдромом Гольденхара.

Материалы и методы. Нами проанализированы результаты лечения 6 детей в возрасте 13–17 лет, госпитализированных и прооперированных в отделении хирургического лечения аномалий черепно-челюстно-лицевой области ФГБУ НМИЦ «ЦНИИСиЧЛХ» Минздрава России в период с 2019 г. по 2023 г. Всем детям с синдромом Гольденхара, перед проведением компрессионно-дистракционного остеосинтеза, проводилось устранение мягкотканой деформации поражённой стороны лица методом введения аутожира в качестве подготовки к растяжению тканей перед дистракцией или создания более адекватных условий для созревания регенерата. Под общей анестезией пациентам проводилось введение аутожира в области мягкотканых деформаций. Донорской зоной служили передняя поверхность живота или передняя поверхность бедра, в зависимости от выраженности слоя подкожно-жировой клетчатки в данных областях. Затем, жир очищался, обрабатывался и через небольшие проколы вводился в необходимые области с умеренной гиперкоррекцией. Через 3 месяца после выписки пациентов, им проводился компрессионно-дистракционный остеосинтез. Качественные и количественные характеристики подкожно-жировой клетчатки и мышц изучались при помощи внешнего осмотра, ультразвукового исследования, фотопротокола, мультиспиральной компьютерной томографии. Контроль проводился до введения аутожира, до проведения компрессионно-дистракционного остеосинтеза и после окончания дистракции и через 6 месяцев - после снятия аппарата. Оценку пареза мимической мускулатуры роводили, опираясь на шкалу Хаус-Бракманна.

Результаты. В дооперационном периоде у 4 пациентов отмечался парез лицевого нерва мимической мускулатуры поражённой стороны лица II степени и

у 2 пациентов III степени по шкале Хаус-Бракманна. После введения аутожира и после проведённого компрессионно-дистракционного остеосинтеза, после окончания дистракции, этот уровень сохранялся. Усугубления пареза не отмечалось ни в одном случае. При исследовании мягких тканей при помощи мультиспиральной компьютерной томографии отмечалось увеличение плотности и размеров подкожно-жировой клетчатки после введения аутожира. Мультиспиральная компьютерная томография выполнялась после окончания дистракции: достигнутый введением аутожира уровень подкожно-жировой клетчатки был равномерно распределён в средней и нижней третях лица, что в том числе способствовало устранению асимметрии и служило профилактикой усугубления пареза. 100% детей были довольны результатом после 2х-этапного лечения.

Заключение. Полученные нами данные свидетельствуют о том, что предварительное устранение мягкотканой деформации при помощи введения аутожира позволяет избежать грубых функциональных и эстетических осложнений при лечении недоразвития нижней челюсти методом компрессионно-дистракционного остеосинтеза.

ДИНАМИКА МАРКЕРОВ КОСТНОГО МЕТАБОЛИЗМА НА ФОНЕ ОТМЕНЫ АНТИРЕЗОРБТИВНОЙ ТЕРАПИИ У ПАЦИЕНТОВ С МЕДИКАМЕНТОЗНЫМ ОСТЕОНЕКРОЗОМ ЧЕЛЮСТЕЙ

Спевак Е.М.¹, Христофорандо Д.Ю.², Цымбал А.В.³

¹ ГБУЗ СК «Городская клиническая больница скорой медицинской помощи» г. Ставрополя, Ставрополь, Россия

² ФГБОУ ВО «Ставропольский государственный медицинский университет» Минздрава России, Ставрополь, Россия

³ АНМО «Ставропольский краевой клинический консультативно-диагностический центр», Ставрополь, Россия

Введение. Медикаментозный остеонекроз челюстей (МОНЧ) – тяжёлое осложнение, вызванное глубоким нарушением костного метаболизма у пациентов, принимающих антирезорбтивные препараты (бисфосфонаты). Целесообразность отмены антирезорбтивной

терапии на фоне лечения МОНЧ является предметом дискуссии международных сообществ онкологов, челюстно-лицевых хирургов, хирургов-стоматологов. Поиск единых объективных критериев, позволяющих оценить соотношение риск/польза так называемых «лекарственных каникул» (drug holiday) для пациентов с МОНЧ, является одной из актуальных задач медицины.

Цель исследования. Проанализировать динамику уровней маркеров костного метаболизма (МКМ) у пациентов с МОНЧ на фоне отмены антирезорбтивных препаратов.

Материал и методы. В исследование включили 35 онкобольных с остеонекрозом челюстей на фоне приема антирезорбтивных препаратов со стабилизацией основного заболевания. Активность остеосинтеза оценивали по уровню остеокальцина (ОК), остеорезорбции – С-концевого телопептида (СТХ) – в сыворотке крови при первичном обращении и через 6 месяцев. В этот период по согласованию с онкологом пациенты прекращали прием антирезорбтивных препаратов. Сравнивали уровни показателей МКМ с помощью критерия Уилкоксона для $p < 0,05$.

Результаты. Среди 35 обследованных было 13 (37,14%) мужчин, 22 (62,86%) женщины, в возрасте от 53 до 78 лет (64 (57;69) года). Поражение нижней челюсти зарегистрировано у 20 (57,14%) пациентов, поражение верхней челюсти – у 14 (40%) пациентов, двучелюстное поражение – у 1 (2,86%) пациента. 1 стадия (зона остеонекроза занимает не более 1–2 лунок рядом расположенных зубов) была установлена у 12 (34,28%) пациентов, 2 стадия (зона некроза занимает более 2 лунок рядом расположенных зубов) – у 19 (54,29%) пациентов, 3 стадия (наличие любого из осложнений остеонекроза – патологического перелома челюсти, свищевого хода на коже челюстно-лицевой области, ороантрального сообщения, а также двучелюстного поражения) – у 4 (11,43%) пациентов. Все обследованные пациенты имели в анамнезе прием препаратов золедроновой кислоты. Средние сроки приема бисфосфонатов составили 22 (9;25) месяцев. Средние значения показателей МКМ до начала лечения составили: ОК – 11 (9; 15) нг/мл, СТХ – 0,164 (0,105; 0,267); через 6 месяцев наблюдения на фоне отмены бисфосфонатов: ОК – 14 (12; 17) нг/мл, СТХ – 0,311 (0,232; 0,431). Произведен расчет критерия Уилкоксона для ОК ($T_{эмп}(6,5) < T_{кр}(163)$; $p < 0,05$) и СТХ ($T_{эмп}(3) < T_{кр}(213)$; $p < 0,05$). Таким образом зафикси-

рован достоверный ($p < 0,05$) рост показателей ОК и СТХ в группах сравнения. При этом уровни обоих МКМ у всех пациентов в сроки 6 месяцев не превысили референтных интервалов.

Заключение. Несмотря на имеющиеся в литературе сведения о необратимых и стойких изменениях в костной ткани, которые вызывают бисфосфонаты, полученные нами данные свидетельствуют об интенсификации процессов костного метаболизма через 6 месяцев после отмены антирезорбтивных препаратов за счет достоверного ($p < 0,05$) повышения ОК и СТХ.

НОВЫЕ ВОЗМОЖНОСТИ КТ ПРИ ПЛАНИРОВАНИИ ХИРУРГИЧЕСКОГО ЛЕЧЕНИЯ У ПАЦИЕНТОВ С ПОСТТРАВМАТИЧЕСКИМИ ДЕФОРМАЦИЯМИ ОРБИТЫ

Павлова О.Ю.¹, Серова Н.С.¹, Давыдов Д.В.²

¹ ФГАОУ ВО Первый МГМУ им. И. М. Сеченова Минздрава России (Сеченовский Университет), Москва, Россия

² Московский научно-исследовательский онкологический институт имени П.А. Герцена, Москва, Россия

Цель исследования. Разработать методики обработки данных компьютерной томографии (КТ) у пациентов с посттравматическими деформациями орбиты с целью обеспечения оптимального предоперационного планирования хирургической реконструкции орбиты.

Методы и материалы. В Университетской клинической больнице №1 Сеченовского Университета было обследовано 87 пациентов (100%) с посттравматическими деформациями орбиты. Компьютерная томография была проведена на аппарате Canon Aquilion One 640, обработка данных выполнялась на рабочей станции Vitrea Core. Анализ данных КТ включал стандартную визуализацию повреждений костных и мягкотканых структур орбиты, а также оценку КТ-данных по разработанным методикам, включая измерение объемов здоровой и травмированной орбит, оценку дефектов нижней стенки орбиты, анализ положения глазного яблока.

Результаты. По сравнению со стандартной визуализацией разработанные методики обработки КТ-данных позволили дополнительно выявить посттравматическое увеличение объема орбиты у 17 пациентов

(19%) и пролабирование глазного яблока (гипо- и энофтальм) дополнительно у 7 пациентов (8%), что невозможно было выявить без специализированных методик. С помощью разработанной классификации дефектов нижней стенки орбиты все пациенты были распределены на 4 типа: малые дефекты нижней стенки (n=15; 17%), средние (n=25; 29%), большие (n=30; 35%) и тотальные (n=17; 19%).

Вывод. Разработанные методики обработки КТ-данных, такие как измерение объема орбит, оценка дефектов нижней стенки орбиты и анализ положения глазного яблока статистически значимо повышают эффективность анализа данных КТ у пациентов с посттравматическими деформациями орбиты, что позволяет лечащему врачу выбрать оптимальную тактику лечения пациента и объем хирургического вмешательства.

ХРОНИЧЕСКИЙ ОСТЕОМИЕЛИТ ЧЕЛЮСТНОГО АППАРАТА: ИММУНОПАТОГЕНЕЗ, ВОЗМОЖНОСТИ ЛЕЧЕНИЯ

*Трофимов С.А., Левкова Е.А.
ФГБОУ ВО МГМСУ им А.И. Евдокимова,
Министерства здравоохранения Российской
Федерации, Москва, Россия
ФГАОУ ВО «Российский университет дружбы
народов», Москва, Россия*

Хроническое воспаление – сложный патофизиологический процесс нарушение регенерации и репарации. Наиболее остро проблема хронического воспаления представлена в стоматологии. Большинство мировых источников литературы, описывая данное состояние, как крайне редкое, не выделяют доминирующих этиологических факторов. Разнообразные методы для выявления причины воспаления – культуральные, иммунохимические, гибридные, не дают результатов или определяют непатогенную флору. Как следствие, прием antimicrobных препаратов становится бессмысленным. Закономерно возникает вопрос, почему и как реализуется данный тип воспаления. Какие можно выделить контрольные точки для терапевтической коррекции.

Целью исследования является определения патогенетических механизмов реализации остеомиелита

челюстного аппарата с выделением контрольных точек для лечебно-реабилитационных мероприятий.

Материалы и методы. Дизайн исследования был представлен 18 чел. в возрастной группе от 19 до 56 лет, гендерные соотношения – мужчины и женщины 1:2. Индекс соматической отягощенности не превышал у пациентов 2 заболеваний на одного индивида. Профессиональных вредностей не было, ВИЧ статус у всех отрицательный.

Методы исследования – культивирование культур, масс-спектрометрия, ПЦР исследования мазков со слизистой оболочки ротовой полости, в том числе и на инфекции семейства герпес. Общеклинические методы были представлены – общим анализом крови, биохимическим анализом с определением общего белка и его фракций (гамма фракция), СРБ. Иммунологические методы включали в себя оценку гуморальных параметров – иммуноглобулины А, М, G, E, фагоцитарную активность, механизмы кислородозависимого фагоцитоза (НСТ тест), определение провоспалительных цитокинов ИЛ-8, ФНО – альфа.

Основная гипотеза патогенеза асептического остеомиелита, реализация процессов сенсибилизация в рамках IV типа гиперчувствительности замедленно типа – клеточно – опосредованного. Принимая данную гипотезу за основной механизм развития асептических форм остеомиелита челюстного аппарата как аутоиммунный, протекающий по 4 типу ГЗТ, требуется применения иммунокорректирующих средств с иммуносупрессивным действием.

На ИЛ-1, ИЛ-6 – противовоспалительные иммунокорректоры аминоксидогидрофталазиндион натрия, азоксимера бромид. На ИЛ8, ФНО-альфа – иммуносупрессивные препараты, преимущественно Т-клеточного типа – Гидроксихлорохин, Левомизол.

Результаты, полученные в предварительных исследованиях, позволяют доказательно продемонстрировать описанные изменения параметров гомеостаза. При этом исследования гуморальных параметров специфического иммунитета не выявили существенных изменений, как в рамках общевариабельных (поздно стартовых) иммунодефицитов, так и гиперчувствительности немедленного типа (II и III типы по классификации Джелла и Кумбса).

Вывод. В настоящее время описанная лечебно – реабилитационная тактика применяется у всех пациентов с первично диагностированным остеомиелитом челюстного аппарата.

Диагностические контрольные точки позволяют оценивать динамику патологического процесса и эффективность лечения.

ОЦЕНКА ФУНКЦИИ ЗВУКОПРОИЗНОШЕНИЯ У ПАЦИЕНТОВ ПОСЛЕ РЕЗЕКЦИИ ВЕРХНЕЙ ЧЕЛЮСТИ ДО И ПОСЛЕ ЗАМЕЩЕНИЯ ДЕФЕКТА ЧЕЛЮСТИ ПРОТЕЗОМ С ОБТУРАТОРОМ

Веселова К.А.¹, Бобошко М. Ю.², Рубежов А.Л.^{3,4}, Громова Н.В.¹, Котова-Лапоминская Н.В.⁴, Кибалова Ю.С.², Гарбарук Е.С.², Каппушев В.Н.-М.¹

¹ НИИ стоматологии и ЧЛХ ФГБОУ ВО «ПСПбГМУ имени академика И.П. Павлова» Минздрава РФ, Санкт-Петербург, Россия

² Лаборатория слуха и речи НИЦ ФГБОУ ВО «ПСПбГМУ имени академика И.П. Павлова» Минздрава РФ, Санкт-Петербург, Россия

³ Кафедра клинической стоматологии ФГБОУ ВО «Северо-Западный Государственный Медицинский Университет им. И.И. Мечникова» Минздрава РФ, Санкт-Петербург, Россия

⁴ СПб ГБУЗ «Стоматологическая поликлиника №9», Санкт-Петербург, Россия

Введение. Оперативное лечение новообразований верхней челюсти приводит к формированию изъянов твердого и мягкого неба, альвеолярного отростка с расположенными на нём зубами. Данные анатомические структуры являются точками пассивной артикуляции речи, повреждение которых неизбежно приводит к нарушению звукопроизношения. Появляющееся после резекции верхней челюсти стойкое и обширное сообщение между полостью носа и полостью рта является причиной формирования у пациента гиперназальной плохо распознаваемой речи. В результате данных нарушений пациент зачастую теряет трудоспособность и оказывается социально депривирован.

Цель исследования. Оценить функцию звукопроизношения у пациентов после резекции верхней челюсти до и после замещения дефекта челюсти протезом с obturatorом.

Материалы и методы. В исследование включены 19 пациентов с приобретенным в результате резекции дефектом верхней челюсти в возрасте от 33

до 74 лет, из них 6 (32%) пациентов мужчины, 13 (68%) – женщины. У 13 (68%) пациентов резекция верхней челюсти проводилась по поводу злокачественного новообразования, у 6 (32%) пациентов – по поводу доброкачественного новообразования или хронического остеомиелита. Для замещения дефекта верхней челюсти пациентам были изготовлены протезы различных конфигураций: частичный съемный пластиночный протез с obturatorом (11 (58%)), полный съемный протез верхней челюсти с obturatorом (4 (21%)), бюгельный протез с obturatorом (4 (21%)). Для оценки функции звукопроизношения в исследуемой группе совместно с лабораторией слуха и речи НИЦ ПСПбГМУ им. акад. И. П. Павлова был разработан специальный текст. Пациентам предлагалось прочитать текст без протеза и с протезом в полости рта. Степень распознаваемости речи пациентов оценивалась по аудиозаписям независимыми аудиторами, также проводился логопедический анализ записей. Кроме того, пациентам предлагалось заполнить специализированные анкеты («Шкала оценки функционального статуса пациентов с раком головы и шеи» и «Шкала оценки функционирования obturatorа»).

Результаты. При оценке аудиторами речи пациентов без протеза средний процент распознаваемости речи варьировал от 21,6% (14%) (односложные слова) до 67,1% (18,8%) (многосложные слова). Среднее число дефектов речи составило 59,1 (22,2), логопедическая оценка качества звукопроизношения в среднем составила 65,4 (11,9) балла из 100. При оценке аудиторами речи пациентов с протезом средний процент распознаваемости речи варьировал от 86,2% (17,7%) (односложные слова) до 98,7% (5,3%) (многосложные слова). Среднее число дефектов речи составило 12,2 (20,0), логопедическая оценка качества звукопроизношения в среднем составила 91,4 (7,7) балла из 100. В группе пациентов, прошедших лучевую терапию, среднее число дефектов речи с протезом составило 22,0 (23,3), а логопедическая оценка качества звукопроизношения в среднем составила 88,0 (9,0) баллов из 100. В то время как в группе пациентов, не прошедших лучевую терапию, среднее число дефектов речи с протезом составило 1,0 (2,5), а логопедическая оценка качества звукопроизношения в среднем составила 96 (1,3) баллов из 100. Субъективная оценка пациентами качества собственной речи с протезом по данным анкеты «Шкала оценки функционального

статуса пациентов с раком головы и шеи» в среднем составила 81,6 (15,9), а по данным анкеты «Шкала оценки функционирования obturatora») – 83,2 (16,0) баллов из 100.

Выводы:

- 1) Использование протеза верхней челюсти с obturatorом значительно улучшает распознаваемость речи и уменьшает число дефектов речи у пациентов с приобретенными дефектами верхней челюсти.
- 2) Пациенты с приобретенными дефектами верхней челюсти дают высокую субъективную оценку распознаваемости собственной речи при использовании протеза с obturatorом.
- 3) Восстановление функции звукопроизношения у пациентов с приобретенными дефектами верхней челюсти с помощью протеза верхней челюсти с obturatorом является важной частью реабилитации пациента и восстановления трудоспособности. Однако наличие в анамнезе у пациента лучевой терапии является лимитирующим фактором.

ПЕРСПЕКТИВЫ ПРИМЕНЕНИЯ ВИРТУАЛЬНОГО ПЛАНИРОВАНИЯ ПРИ ЛЕЧЕНИИ ВЗРОСЛЫХ ПАЦИЕНТОВ С НЕДОРАЗВИТИЕМ ВЕРХНЕЙ ЧЕЛЮСТИ ПОСЛЕ РАСЩЕЛИНЫ ГУБЫ И НЕБА

*Согачев Г.В., Чкадуа Т.З., Чолокава Т.Д.
ФГБУ НМИЦ «ЦНИИС и ЧЛХ» Минздрава РФ,
Москва, Россия*

Введение. Недоразвитие трансверзальных, саггитальных размеров верхней челюсти является наиболее тяжелым проявлением скелетной деформации челюстно-лицевой области у взрослых пациентов с расщелиной губы и неба. Это представляет из себя трудную задачу при выборе метода реабилитации данной группы пациентов. Определение тактики лечения обусловлено рядом факторов: наличие первичных операций, которые компрометируют рост верхней челюсти, в связи с образованием рубцовой ткани, отсутствие рационального ортодонтического лечения в раннем возрасте. Учитывая сложную клиническую ситуацию данной группы пациентов, необходимо тщательное планирование хирургического вмешательства, в том числе с применением виртуальных методов планирования, которые отлича-

ются достаточной прецизионностью и предсказуемостью результатов хирургического лечения. Ключевые слова: ортогнатическая хирургия, расщелина губы и неба, гипоплазия верхней челюсти, виртуальное планирование.

Цель работы. Провести анализ литературных данных в области виртуального планирования при лечении взрослых пациентов с расщелиной губы и неба. Усовершенствовать хирургический протокол для собственного диссертационного исследования.

Материалы и методы. Выполнен поиск научной литературы за период 1985–2023гг. в международных базах данных PubMed, ResearchGate, Scopus, GoogleScholar, E-library, Dissercat. В рамках исследования отобраны 30 публикаций из предложенных 106, имеющие наибольшее соответствие цели.

Результаты. Во всех исследуемых статьях, успех хирургической коррекции зависил не только от техники проведения хирургических вмешательств, но и от точности планирования операции. Применение виртуального планирования операции показало свою эффективность при коррекции гипоплазии верхней челюсти, связанной с расщелиной губы и неба, ввиду возможности предварительно учесть величину возможных перемещений зубочелюстных комплексов и необходимую величину ортодонтической подготовки для их осуществления. Анализ статей показал, что далеко не во всех случаях удается достичь желаемой ширины верхней челюсти во время ортогнатической операции, особенно у пациентов с рубцовой деформацией слизистой оболочки неба и значительного дефицита трансверзальных размеров. Применение хирургически-ассистированного небного расширения перед ортогнатической операцией, а также применение виртуального планирования всех этапов лечения (хирургических и ортодонтических) позволяет достичь лучшего междисциплинарного взаимодействия между челюстно-лицевыми хирургами и врачами-ортодонтами, что приводит к достижению оптимальных функциональных и эстетических результатов лечения пациентов.

Вывод. На основании нашего анализа литературных данных можно сделать заключение, что однозначного протокола лечения исследуемой группы пациентов нет, но абсолютно точно можно утверждать о неоспоримых преимуществах применения виртуального планирования в лечении пациентов с зубочелюстными аномалиями.

ПАЛЛИАТИВНАЯ ПРОТИВОБОЛЕВАЯ ТЕРАПИЯ ПРОЛОНГИРОВАННОЙ РЕГИОНАРНОЙ БЛОКАДОЙ ВЕТВЕЙ ТРОЙНИЧНОГО НЕРВА

Столяренко П.Ю.¹, Байриков И.М.¹,
Гафаров Х.О.², Федяев И.М.¹

¹ ФГБОУ ВО СамГМУ Минздрава России,
Самара, Россия

² Институт последипломного образования
в сфере здравоохранения, Душанбе,
Республика Таджикистан

У неоперабельных больных постоянные болевые ощущения приводят к многочисленным функциональным нарушениям, больные с трудом разговаривают, часто не могут принимать обычную пищу. Это приводит к тяжелым психоэмоциональным расстройствам и выраженной социальной дезадаптации. В настоящее время доказано, что эффективное купирование болевого синдрома у пациентов с запущенными стадиями злокачественного заболевания является основной предпосылкой повышения уровня качества их жизни (Romero-Reyes M., Salvemini D., 2016; Gafarov H.O., 2020).

Цель: повысить качество жизни неоперабельных больных со злокачественными новообразованиями челюстно-лицевой области путем использования пролонгированной регионарной блокады (ПРБ) ветвей тройничного нерва.

Материалы и методы. Анализируется применение ПРБ у 128 больных с запущенными стадиями злокачественных новообразований челюстно-лицевой области (ЧЛО) в возрасте от 33 до 89 лет. У 59,2% была констатирована распространенность опухолевого процесса, соответствующая T4N1-2M0. У большинства (96,3%) пациентов злокачественная опухоль имела эпителиальное происхождение, а именно плоскоклеточный рак (у 84,2%). Сущность ПРБ заключается в фракционном введении болюсных доз местного анестетика (МА) через катетер, подведённый к круглому или овальному отверстиям. Набор инструментов и средств для ПРБ: одноразовый шприц объёмом 5,0 мл, две иглы для внутримышечных инъекций, периферический венозный катетер калибром 18G, лейкопластырь, шовный материал, МА. После диагностической

внеротовой блокады МА в том же направлении и на ту же глубину вводится катетер, фиксируется шовным материалом из никелида титана – нить марки ТИ-20 (диаметр 0,12-0,15 мм) с атравматичной иглой подшиванием к коже. Кратность введения МА до 4-6 раз в сутки, в зависимости от частоты возникновения болевых приступов и применяемого анестетика. Для уточнения правильности установки катетера, достижения раствора анестетика нервных стволов и изучения длительности его рассасывания у 12 курируемых больных проводили лучевую визуализацию установки катетера на мультисрезовом компьютерном томографе Toshiba Aquilion 32.

Результаты. Для получения хорошего эффекта регионарной блокады при каждой очередной процедуре достаточно введения через катетер раствора анестетика в объеме 1,5 мл. Проведена сравнительная оценка эффективности ПРБ ветвей тройничного нерва и наркотических анальгетиков (НА). Установлено преимущество предлагаемого метода в адекватности и продолжительности анальгезии, меньшей частоте побочных эффектов. На 10-е сутки противоболевой терапии по ВАШ показатель интенсивности болевого синдрома при применении ПРБ местным анестетиком составил $12,0 \pm 0,8$ мм против $17,1 \pm 3,9$ мм при применении НА, продолжительность анальгетического действия – $5,9 \pm 0,3$ и $3,58 \pm 0,2$ часов, частота побочных эффектов – 16,6 и 33,3%, соответственно. При оценке качества жизни установлено, что более высокие показатели качества жизни пациентов с запущенными стадиями злокачественных новообразований при использовании ПРБ местным анестетиком, что свидетельствует о ее преимуществе. На 10-е сутки противоболевой терапии показатель общего качества жизни при использовании блокады составил $91,1 \pm 3,1$ балла (из имеющихся 108 баллов), а при применении НА – $71,8 \pm 5,1$ балла, при среднем значении этого показателя $85,1 \pm 4,0$ баллов.

Заключение. Клинико-рентгенологическое обоснование, сравнительная оценка эффективности с НА и оценка качества жизни показали, что у больных со злокачественными новообразованиями ЧЛО для проведения паллиативной противоболевой терапии ПРБ ветвей тройничного нерва является альтернативой или дополнением к применению НА.

МЕТОДЫ ХИРУРГИЧЕСКОГО ЛЕЧЕНИЯ РЕТЕНИРОВАННЫХ И ДИСТОПИРОВАННЫХ ТРЕТЬИХ МОЛЯРОВ, НАХОДЯЩИХСЯ В ПОЛОСТИ Фолликулярных кист

*Румянцев С.Д., Аснина С.А., Дробышев А.Ю.,
Лежнев Д.А., Румянцев И.Д.
Кафедра челюстно-лицевой и пластической
хирургии, кафедра лучевой диагностики,
кафедра ортодонтии МГМСУ
им А.И.Евдокимова, Москва, Россия*

Оперативное вмешательство при данной патологии является одним из сложных в амбулаторной хирургической стоматологической практике. Особое место при данной патологии составляют зубосодержащие кисты, причиной которых является ретенция третьих моляров. По данным литературы ретенция третьих нижних моляров встречается у 54,6% людей (С.Ю. Иванов и др., 2000).

Фолликулярная киста – это медленно растущая одонтогенная киста невоспалительного генеза, происхождение которой связано с нарушением развития зубного зачатка. Они составляют около 20% всех кист челюстно-лицевой области (Слесарева О.А. и соавт., 2019).

Фолликулярные (зубосодержащие) кисты относятся к образованиям зубочелюстной системы, связанные с пороком развития и нарушением дифференцировки тканей зубного зачатка – тканевого образования, из которого в эмбриогенезе формируется зуб. Зубной зачаток состоит из зубного (эмалевого) органа, зубного мешочка и зубного сосочка. Фолликулярная киста развивается из зубного мешочка – скопление мезенхимальных клеток вокруг зубного органа, являющейся оболочкой зубного зачатка.

Причины возникновения и вопросы патогенеза фолликулярных кист в настоящее время изучены недостаточно. Существует предположение о наличии двух групп фолликулярных кист – кист развития (в основном от непрорезавшихся третьих моляров) и кист воспалительной природы (у детей в сменном прикусе) (Kaushal N. 2012). Причиной их образования в обоих случаях описывается накопление жидкости между фолликулярным эпителием и коронкой зуба, увеличение давления и, как следствие, рост кисты.

Лучевая диагностика фолликулярных кист не вызывает серьезных затруднений, так как существуют дифференциально-диагностические признаки, свойственные только этому типу кистозной полости, – наличие

непрорезавшегося зуба в полости кисты (Чибисова М.А. и соавт., 2016). Для решения вопроса о выборе хирургического лечения после ортопантомографии (ОПТГ), необходимо провести мультиспиральную компьютерную томографию (МСКТ), для уточнения границ и размеров кисты, а также положения ретенированного зуба.

Цель исследования. Разработать показания для выбора метода хирургического лечения зубосодержащих кист, причиной которых является ретенция третьих моляров.

Материалы и методы. В поликлиническом отделении кафедры челюстно-лицевой и пластической хирургии провели лечение 28 пациентов в возрасте от 18 до 40 лет по поводу зубосодержащих кист нижней челюстей, причиной которых является ретенция третьих моляров. Предварительно все пациенты обследовались на кафедре лучевой диагностики, где после ортопантомографии проводилось МСКТ.

Результаты. По данным российских и зарубежных авторов при фолликулярных (зубосодержащих) кистах челюстей в зависимости от расположения зуба в полости кисты, могут быть использованы все три вида оперативного вмешательства: цистэктомия, цистотомия и пластическая цистэктомия (Слесарева О.А. и соавт., 2019). При использовании данных методов хирургического вмешательства, как правило, непрорезавшийся зуб удаляется.

У 20 пациентов исследуемой группы, третьи моляры находились в полости кисты, над нижнечелюстным каналом. Пациентам проводилась операция цистэктомия с удалением ретенированного третьего моляра и заполнением костной полости биокомпозитным материалом.

При проведении МСКТ выявлено у 8 пациентов расположение корней третьего моляра на уровне края челюсти, а зуб в проекции нижнечелюстного канала. Нижний край истончен. Оболочка кисты расположена над зубом, прикрепляясь к шейке зуба. При таком положении ретенированного зуба, удаление оболочки кисты и третьего моляра приведет к перелому нижней челюсти. Всем пациентам проведена операция цистотомии, без удаления ретенированного зуба. Ведение пациентов осуществлялось по правилам ведения цистотомии.

На МСКТ через 3 месяца после операции определяется движение зуба вверх, утолщение нижнего края нижней челюсти, благодаря отсутствию внутрикистозного давления. Всем пациентам проведен второй этап

оперативного вмешательства – цистэктомия с удалением ретенцированного зуба, и заполнением костной полости биокompозитным материалом.

Выводы.

1. Всем пациентам с зубосодержащими кистами нижней челюсти, причиной которых является ретенция третьих моляров, показано дополнительно к ортопантограмме, проводить МСКТ, для уточнения анатомических особенностей расположения ретенцированного зуба.
2. Цистэктомия показана всем пациентам с расположением ретенцированного зуба над нижнечелюстным каналом.
3. При расположении третьего моляра в нижнем отделе нижней челюсти при зубосодержащих кистах показана двухэтапная операция. Первым этапом, цистотомия для снятия внутрикистозного давления, и вторым этапом цистэктомия с удалением ретенцированного зуба.

Литература

1. Слесарева О.А., Карпова И.Ю. «Опыт лечения фолликулярных кист у детей». Российский вестник. 2019.;9(1):57–61.
2. Чибисова М.А., Кайзеров Е.В., Чарыев Р.Х., Зубарева А.А., Холин А.В., Клиническая характеристика и компьютерно-томографические и диагностические особенности фолликулярных кист челюстей. Клиническая стоматология. 2016;1:14–19.
3. Kaushal N. Is radiographic appearance a reliable indicator for the absence or presence of pathology in impacted third molars. Indian Journal of Dental Research. 2012;23:298.

ЛЕЧЕНИЕ ПАЦИЕНТОВ С РУБЦОВЫМИ ДЕФОРМАЦИЯМИ ЧЕЛЮСТНО-ЛИЦЕВОЙ ОБЛАСТИ ВСЛЕДСТВИЕ СКЛЕРОДЕРМИИ МЕТОДОМ АУТОТРАНСПЛАНТАЦИИ ЖИРОВОЙ ТКАНИ

Ибрагимова Х.М., Чадауа Т.З., Висаитова З.Ю. ФГБУ НМИЦ «Центральный научно-исследовательский институт стоматологии и челюстно-лицевой хирургии» Минздрава России, Москва, Россия

Введение. Определение склеродермии, как аутоиммунного заболевания, предполагает терапевтический

подход. Лечение пациентов занимаются ревматологи и дерматологи, усилия их направлены на купирование аутоиммунного процесса, однако не существует единого алгоритма хирургического лечения, позволяющего создать условия для полноценной реабилитации.

Цель исследования. Повышение эффективности лечения пациентов с рубцовыми деформациями челюстно-лицевой области вследствие склеродермии.

Материал и методы. На базе ФГБУ НМИЦ «ЦНИИСиЧЛХ» МР с 2020 г. по 2022г. было исследовано 30 пациентов с рубцовыми деформациями челюстно-лицевой области вследствие склеродермии. Возраст пациентов колебался от 15 до 50 лет. С целью оценки структуры и размеров всех слоев кожи, динамики изменений кожи и подлежащих тканей, проводили УЗ – сканирование кожи. Для изучения эластичности кожи и подлежащих тканей в области рубца пациентам было выполнена кутометрия. До, на этапах и после хирургического лечения проводилось 3Д-фото с целью оценки эстетических результатов. Работа основана на анализе результатов обследования и лечения 30 пациентов с разными формами склеродермии.

Результаты. После проведенного лечения на УЗ – сканограммах выявлено значительное увеличение толщины дермы и гиподермы в 1,5 – 2 раза, по сравнению с исходными параметрами. По результатам исследования кутометрии отмечено повышение показателя эластичности кожи на 30% по сравнению с исходными значениями и приближение к данным результатов, полученных на симметричном контрольном участке здоровой стороны у пациентов с очаговой склеродермией. По данным фотометрического исследования визуально отмечались значительные положительные эстетические результаты в виде улучшения симметризации контуров и пропорций лица. Поскольку показатели эластичности кожи коррелируют с уровнем и качественными характеристиками коллагена и эластина в коже, по результатам данного исследования можно сделать заключение о ремоделировании фиброзной ткани в зонах рубцовых изменений после липофилинга. Кроме того, полноценное восполнение объема мягких тканей способствует улучшению эстетических показателей, что позволяет рассматривать данный метод, как наиболее рациональный, для реабилитации пациентов с рубцовыми деформациями челюстно-лицевой области вследствие склеродермии.

Заключение. Исходя из данных проведенных исследований и данных клинических наблюдений можно сделать вывод об эффективности, малотравматичности и безопасности применения липофилинга у пациентов с рубцовыми деформациями вследствие склеродермии, позволяющий значительно сократить время реабилитации пациентов и повысить качество жизни.

ЛЕЧЕНИЕ ДЕТЕЙ С МЕЛКОКИСТОЗНОЙ ФОРМОЙ ЛИМФАТИЧЕСКОЙ И ЛИМФОВЕНОЗНОЙ МАЛЬФОРМАЦИЙ В ОБЛАСТЯХ ГОЛОВЫ И ПОЛОСТИ РТА: ХИРУРГИЧЕСКИЕ ПРОБЛЕМЫ

*Петухов А.В., Яматина С.В., Комелягин Д.Ю.,
Дубин С.А., Владимиров Ф.И., Строгонов И.А.,
Стрига Е.В., Ольхова Е.Б., Шолохова Н.А.
ГБУЗ «Детская городская клиническая больница
св. Владимира ДЗМ», Москва, Россия*

Цель. Проанализировать особенности хирургического лечения детей с мелкокистозной формой лимфатической и лимфовенозной мальформаций в областях головы и полости рта.

Материал и методы. В отделении челюстно-лицевой хирургии было проведено лечение 25 детей с мелкокистозной формой лимфатической и лимфовенозной мальформаций в областях головы и полости рта в возрасте от 1 года до 14 лет. Всем больным было выполнено обследование по выработанному алгоритму: УЗИ, МРТ головы с контрастированием сосудов, ультразвуковая доплерография сосудов головного мозга, головы и шеи, исследование свёртывающей и противосвёртывающей систем крови. При обширных формах мальформаций выполнялась МСКТ костей черепа.

Локализация патологических сосудистых тканей на своде черепа была в лобной, теменной и височных областях; на лице – в орбитальной, носовой, подглазничной областях; в полости рта – в щёчных, губных, язычной, нёбных областях.

Хирургическое лечение включало классическое удаление патологических тканей и лазерную хирургию. Классическое хирургическое лечение выполнялось по функциональным показаниям – при нарушении зрения, приёма пищи, речи; по косметическим показаниям – при асимметрии лица.

Показанием к лазерной хирургии были функциональные нарушения – нарушение приёма пищи, речи; наличие тканей мелкокистозной формы мальформаций на слизистой оболочке полости рта.

На первом этапе классического хирургического лечения всем больным было выполнено удаление патологических тканей в максимально возможном объёме. При наличии продолженного роста патологических тканей проводилось повторное удаление мальформации. При фиксации неудовлетворительного косметического результата устранялась рубцовая деформация тканей.

При поражении лимфатической и лимфовенозной мальформациями слизистой оболочки полости рта патологические ткани удалялись полупроводниковым лазером IRE-Polus. Режим работы лазера: контактный (торцом световода), мощность от 1 до 5 Вт, длина волны – 1,57 мкм для кист, заполненных лимфой; 0,97 мкм для кист, заполненных кровью.

Результаты. Оценка результатов проведённого хирургического лечения после каждого этапа проводилась через 3 месяца. Она основывалась на клинической картине, наличии или отсутствии жалоб, данных дополнительных методов обследования (УЗИ, МРТ головы). Критерии хорошего функционального результата: восстановление функции зрения, приёма пищи, речи. Критерии хорошего косметического результата: отсутствие выраженной асимметрии лица, отсутствие патологических тканей на слизистой оболочке полости рта, удовлетворение пациента своим внешним видом. Критериями неудовлетворительных функционального и косметического результатов являлось недостижение указанных выше параметров.

По результатам анализа клинической картины, УЗИ области проведённой операции, МРТ головы до и после хирургического все больные были разделены на 4 группы в зависимости от локализации мальформации: I группа – области свода черепа и орбитальная область (без поражения тканей самой орбиты), II группа – область рта (верхняя губа), III группа – подглазничная и носовая области, IV группа – области полости рта (щёчная, нёбная), V группа – область языка. Большинство больных вошло в несколько исследуемых групп в связи с наличием образований в разных анатомических областях. По данным УЗИ и МРТ в области локализации мальформации определялось тотальное поражение тканей: в лобной, орбитальной, носовой, подглазничной, подподбородочной областях

– от кожного покрова до подлежащей кости, включая поражение последней; в щёчной, ротовой (верхняя губа) областях – от кожного покрова до слизистой оболочки, включая поражение последней. В области языка патологические ткани имели 2 варианта распространения: в пределах слизистой оболочки либо по всему объёму языка.

В I группе было пролечено 2 больных: каждому пациенту выполнено 2 операции, получены хорошие стойкие функциональный и косметический результаты, период ремиссии у одного ребёнка составил 10 лет, у второго – 2,5 года.

Во II группе было проведено лечение 4 больным: количество операций (у одного пациента) от 2 до 7; у 3 больных получен хороший функционально-косметический результат, период ремиссии составил от 1 года до 5 лет; у 1 больного с сахарным диабетом результат лечения неудовлетворительный, период ремиссии не наступил.

В III группе было пролечено 4 пациента: каждому больному проведено 2 операции, получен хороший косметический результат, период ремиссии 3 года.

В IV группе было прооперировано 5 детей: количество операций от 1 до 5, у 3 больных получен хороший функционально-косметический результат, период ремиссии от 2 до 7 лет; у 2 больных результат лечения неудовлетворительный, период ремиссии не наступил.

В V группе хирургическое лечение было проведено 15 пациентам: количество операций – от 1 до 5, у 13 получен хороший функционально-косметический результат, период ремиссии от 2,5 до 7 лет; у 2 больных – неудовлетворительный результат.

Выводы. Классическое удаление патологических сосудистых тканей в полном объёме позволяет достичь стойкого функционального результата и ввести больного в ремиссию. Одно хирургическое вмешательство не приводит к достижению хорошего косметического результата. Данное явление связано с продолжением образования патологических мелких полостей в области локализации мальформации и в смежных областях по мере роста ребёнка. При локализации патологических тканей в области рта (губы), в полости рта (язык, щёки, твёрдое и мягкое нёбо) достижение ремиссии возможно после длительного этапного хирургического лечения. При локализации мальформации на своде черепа, в области носа, в подглазничной области хороший результат хирургического лечения и количество операций предсказуемы.

ЭФФЕКТИВНОСТЬ ИМПЛАНТАТОВ ИЗ ПОЛИЭФИРЭФИРКЕТОНА (РЕЕК) ПО СРАВНЕНИЮ С ИМПЛАНТАТАМИ ИЗ ГИДРОКСИАПАТИТА ПРИ РЕКОНСТРУКЦИИ ДЕФЕКТОВ ЧЕРЕПНО-ЛИЦЕВОЙ ОБЛАСТИ У ДЕТЕЙ: РЕТРОСПЕКТИВНЫЙ АНАЛИЗ

*Олейников С.А., Лопатин А.В., Кугушев А.Ю., Ясонов С.А., Решиков Д.А.
ОСП РДКБ, Москва, Россия*

Актуальность. На сегодняшний день данные литературы об эффективности различных методов пластики дефектов черепно-лицевой области у детей с использованием современных аллопластических материалов являются противоречивыми, эффективность имплантатов на основе полидиэфиркетона (РЕЕК, ПЭЭК) и гидроксиапатита изучена недостаточно и представлена в основном сериями случаев, без проведения сравнительного анализа.

Цель исследования. Сравнить эффективность лечения дефектов черепно-лицевой области у детей имплантатами из ПЭЭК и гидроксиапатита для улучшения их реабилитации с учетом оптимального выбора материала

Материал и методы. Ретроспективное исследование по данным архива Центра хирургии головы и шеи РДКБ за 2 года: 20 пациентов с дефектами кранио-фациальной области, которым проводилось лечение: 5 – ПЭЭК-имплантатами, 15 – из гидроксиапатита Custombone. Основные параметры сравнения: время операции; осложнения: объем кровопотери, необходимость переливания компонентов крови, гнойно-воспалительные осложнения, необходимость и количество повторных операций. Вторичные параметры - эстетическая удовлетворённость по данным катамнеза и телефонного опроса родителей и пациентов старше 15 лет. Статистическая обработка полученных данных проводилась точным критерием Фишера, непараметрическим критерием Манна-Уитни. Срок анализа после операции составил от 1 до 2 лет.

Результаты. Значимой разницы между двумя группами по частоте гнойно-воспалительных осложнений и количеству реопераций не обнаружено: 0 из 5 в группе ПЭЭК и 0 из 15 в группе гидроксиапатита. Время операции клинически значимо не различалось – в среднем 140 минут в группе ПЭЭК и 125 минут в

группе гидроксиапатита. Объем кровопотери значительно не отличался (в среднем на 18 мл), однако это никак не повлияло на частоту переливания компонентов крови (1 из 5 в группе ПЭЭК, 1 из 15 в группе гидроксиапатита). По оценке контрольных фотографий и данных МСКТ эстетически удовлетворительным результат был оценен исследователями и пациентами (в случае несогласованности между врачом и пациентом результат считался неудовлетворительным) в 93% (14 из 15 пациентов) в группе гидроксиапатита и 100% (5 из 5 пациентов) в группе ПЭЭК и был оценен, как статистически значимый ($F - 1.0 > 0.25$, $p > 0,05$), однако нами интерпретировался как клинически не значимый.

Выводы. Имплантаты на основе ПЭЭК и гидроксиапатита сопоставимы по эффективности при пластике дефектов кранио-фациальной области у детей и имеют ряд преимуществ перед аутокостной пластикой: отсутствие донорского ущерба, отсутствие резорбции, снижение времени операции. ПЭЭК-имплантаты более эффективны при пластировании дефектов в сложных анатомических зонах, однако для убедительного подтверждения этого и формирования однозначных рекомендаций по использованию их в качестве первой линии терапии и критериев выбора конкретного материала необходимо проспективное исследование и более длительный срок наблюдения

ПРОФИЛАКТИКА И ЛЕЧЕНИЕ ОСТЕОНЕКРОЗОВ ЧЕЛЮСТЕЙ НА ФОНЕ АНТИРЕЗОРБТИВНОЙ ТЕРАПИИ У ОНКОПАЦИЕНТОВ

*Нажаева Э.З., Дробышев А.Ю., Шулаков В.В.,
Снигерев С.А.*

*Кафедра челюстно-лицевой и пластической
хирургии ФГБОУ ВО МГМСУ им.АИ. Евдокимова,
Москва, Россия*

Введение. На поздних стадиях развития злокачественных новообразований (рак молочной железы, рак предстательной железы, рак почки и при некоторых гемобластозах) у пациентов зачастую развиваются метастазы различных отделов костного скелета, создавая риски патологических переломов и вызывая гиперкальциемию. Таким пациентам назначается

антирезорбтивная терапия бисфосфонатами и моноклональными антителами (деносумабом). В последние годы отмечена тенденция к увеличению количества пациентов с остеонекрозом челюстей. Этому способствует отсутствие единого подхода к профилактике и планированию лечения осложнений у онкопациентов. Остеонекроз челюсти сопровождается хроническим болевым синдромом, а также эстетическими и функциональными нарушениями. Недостаточная информированность врачей-стоматологов об особенностях хирургической санации полости рта у онкопациентов является актуальной проблемой и способствует увеличению количества пациентов с остеонекрозом челюстей.

Цель. Совершенствование профилактики и лечения пациентов остеонекрозом челюстей на фоне антирезорбтивной терапии.

Материалы и методы. В Клиническом центре челюстно-лицевой, пластической хирургии и стоматологии МГМСУ им. А.И. Евдокимова с 2014 до 2023 года проведено комплексное обследование и лечение 765 пациентов с диагнозом: «Остеонекроз челюсти на фоне антирезорбтивной терапии», включающие клинко-рентгенологическое исследование, лазерную доплеровскую флоуметрию, бактериологическое исследование. Лечение состояло из курсов местной озонотерапии в зоне остеонекроза в течение с целью стимуляции формирования секвестров. При наличии показаний к хирургической санации полости рта и на фоне риска развития остеонекроза челюсти проводили оперативное вмешательство с резервацией лунок плазмой, обогащенной факторами роста (PRGF).

Результаты. По результатам исследований чаще для развития остеонекроза челюсти триггером является удаление зубов (88%), а также окклюзионная травма (7%) и хронический пародонтит (5%). При поражении верхней челюсти отмечается развивается реактивный верхнечелюстной синусит, сообщение с полостью верхнечелюстной пазухой, поражение скуловой кости. При поражении нижней челюсти наблюдали образование обширных дефектов, патологических переломов, свищевых ходов и оростом. После проведения хирургической санации полости рта с введением в лунки PRGF у 94,1% отсутствовали клинко-рентгенологические данные остеонекроза челюсти, в том время как в контрольной группе у 5,9% в послеоперационном периоде развился остеонекроз челюсти.

Выводы. Таким образом следует учитывать длительность и вид антирезорбтивной терапии, а также вид химиотерапии при планировании оперативных вмешательств в челюстно-лицевой области у онкопациентов. Комплексный подход при планировании лечения и презервация лунок PRGF при проведении хирургической санации полости рта является эффективным методом профилактики развития остеонекроза челюсти. При соблюдении алгоритмов лечения остеонекрозов челюсти на фоне антирезорбтивной терапии возможно достижение длительной ремиссии и снижения рецидивирования данного заболевания.

ХИРУРГИЧЕСКОЕ ЛЕЧЕНИЕ ПАЦИЕНТОВ С СОСУДИСТЫМИ МАЛЬФОРМАЦИЯМИ ГОЛОВЫ И ШЕИ В ЗАВИСИМОСТИ ОТ КАЧЕСТВЕННЫХ И КОЛИЧЕСТВЕННЫХ ХАРАКТЕРИСТИК ВАСКУЛЯРИЗАЦИИ

*Баисова Л.М., Чкадуа Т.З., Большаков М.Н.
ФГБУ НМИЦ «ЦНИИСиЧЛХ» Минздрава России,
Москва, Россия*

Введение. Различным аспектам хирургического лечения пациентов с сосудистыми аномалиями челюстно-лицевой области посвящено большое количество научных исследований. Трудность решения целого комплекса задач, возникающих при удалении сосудистых образований (выбор хирургических доступов, тактики и техники удаления, радикальность удаления, оценка эффективности) связано с высоким уровнем интра- и послеоперационных осложнений и прогрессирования заболевания. Проблема совершенствования подходов к оперативному лечению пациентов с сосудистыми аномалиями головы и шеи представляет собой одну из важных задач современной челюстно-лицевой хирургии.

Цель исследования. Упорядочить показания к методам выбора хирургического лечения в зависимости от качественных и количественных характеристик васкуляризации.

Задачи: разработать персонализированный научно-обоснованный алгоритм диагностики и хирургического лечения пациентов с сосудистыми мальформациями головы и шеи.

Материалы и методы. Проведено исследование 98 пациентов. Всем пациентам выполнены предоперационные исследования, включавшие ультразвуковую доплерографию и МСКТ – ангиографию. По результатам полученных данных пациенты разделены на 4 группы. По данным исследований до и после операции оценена эффективность лечения в количественном эквиваленте

Результаты. Все исследуемые пациенты прооперированы по рекомендованному алгоритму для каждой группы пациентов. Рекомендованные методы лечения хорошо зарекомендовали себя на практике лечения пациентов в ЦНИИСиЧЛХ в период с 2019 по 2021гг. и в результате исследования показали высокую степень деваскуляризации сосудистой мальформации, что на наш взгляд является приоритетом в лечении данной категории пациентов.

Выводы. Последовательное применение методов количественной и качественной оценки сосудистых мальформаций путем определения скоростных параметров кровотока методом УЗДГ и рентгеновской плотности по Хаунсфилду при помощи МСКТ - ангиографии являются наиболее информативными методами обследования для планирования лечения, а так же позволяют оценивать эффективность проведенного лечения

СРАВНИТЕЛЬНАЯ ОЦЕНКА РЕЗУЛЬТАТА ОРТОГНАТИЧЕСКОЙ ХИРУРГИИ И КОМПРЕССИОННО-ДИСТРАКЦИОННОЕ ОСТЕОГЕНЕЗА ВЕРХНЕЙ ЧЕЛЮСТИ У ПАЦИЕНТОВ С ВРОЖДЕННОЙ ДВУСТОРОННЕЙ И ОДНОСТОРОННЕЙ РАСЩЕЛИНОЙ ГУБЫ, АЛЬВЕОЛЯРНОГО ОТРОСТКА И НЕБА

*Хамхоев М.Б., Чкадуа Т.З., Чолокава Т.Д.
ФГБУ НМИЦ «ЦНИИСиЧЛХ» МЗ РФ, Москва,
Россия*

Введение. На сегодняшний день вариантами лечения ретрогнатии верхней челюсти у пациентов с врожденной двусторонней и односторонней расщелиной губы, альвеолярного отростка и неба является выбор между ортогнатической хирургией или применением компрессионно-дистракционного аппарата.

Цель исследования. Сравнить результат после проведения ортогнатической хирургии и компрессион-

но-дистракционного остеогенеза верхней челюсти у пациентов с врожденной двусторонней и односторонней расщелиной губы, альвеолярного отростка и неба.

Материалы и методы. Нами выполнено ортогнатическая операция и установка компрессионно-дистракционный аппарата с 2019 по 2023г. Всего 27 пациентам от 18 до 46 лет с врожденной двусторонней и односторонней расщелиной губы, альвеолярного отростка и неба, из них 10 мальчиков и 17 девочек. Отбор пациентов проводилась по следующим критериям: отсутствие воспалительных процессов в организме; отсутствие патологии органов верхних дыхательных путей (носоглотка, гортань); обеспечивается уход за пациентом соответствующего качества, семейная поддержка и (медицинское обслуживание). Всем пациентам, кроме общего медицинского обследования проведено: КТ; Назофарингоскопия; ЭМГ; УЗИ.

Результаты. Оба метода показали положительные результаты изменения функционально-эстетических характеристик. Была выявлена более высокая стабильность верхней челюсти в группе дистракционного остеогенеза, по сравнению с группой ортогнатической хирургии, по истечении пяти лет после операций. Также отмечалось различие в речи и небно-глоточной функции между хирургическими вмешательствами. Социальная самооценка пациентов в группе с верхнечелюстной дистракцией изначально оказалась ниже, чем у пациентов в группе после ортогнатической хирургии. Тем не менее, со временем самооценка пациентов в группе с дистракцией улучшилась – через два года после операции в данной группе было зафиксировано более высокое удовлетворение жизнью. Среди послеоперационных осложнений были зафиксированы следующие: неправильное смыкание зубов антагонистов, воспалительный процесс в области слизистых оболочек носа и рта, при этом частота возникновения данных осложнений была одинаковой в обеих группах. Ни у одного пациента серьезных осложнений выявлено не было

Выводы. Ортогнатическое хирургическое лечение, в том числе с применением метода дистракционного остеогенеза позволяет существенно повысить качество реабилитации такой сложной категории пациентов с односторонней и двусторонней расщелиной губы, альвеолярного отростка и неба в сочетании с мезиальной окклюзией.

АНАЛИЗ РЕЗУЛЬТАТОВ АРТРОПЛАСТИКИ ВИСОЧНО-НИЖНЕЧЕЛЮСТНОГО СУСТАВА У ПАЦИЕНТОВ ДЕТСКОГО ВОЗРАСТА С АНКИЛОЗИРУЮЩИМИ ПОРАЖЕНИЯМИ ВИСОЧНО-НИЖНЕЧЕЛЮСТНОГО СУСТАВА И ДЕФЕКТАМИ НИЖНЕЙ ЧЕЛЮСТИ

Владимиров Ф.И., Комелягин Д.Ю., Дубин С.А., Петухов А.В., Яматина С.В., Благих О.Е., Стрига Е.В., Хаспекоев Д.В., Колядин С.В.

*ГБУЗ «Детская городская клиническая больница святого Владимира Департамента здравоохранения г. Москвы», Москва, Россия
ООО «КОНМЕТ», Москва, Россия*

Актуальность. Несмотря на высокий уровень развития методов диагностики и лечения, широкие возможности производства индивидуальных медицинских изделий, проблема лечения пациентов с дефектами нижней челюсти остаётся актуальной вследствие широкого распространения данной патологии, её социальной значимости, а также отсутствия чётких алгоритмов реабилитации этой группы больных.

Цель исследования. Анализ результатов лечения пациентов с врождёнными и приобретёнными одно- или двусторонними дефектами нижней челюсти и анкилозирующими поражениями височно-нижнечелюстного сустава.

Материалы и методы. В отделении челюстно-лицевой хирургии ДГКБ св. Владимира проведено лечение 73 пациентов с одно- или двухсторонними дефектами ветви нижней челюсти и анкилозирующими поражениями височно-нижнечелюстного сустава в возрасте от 4 месяцев до 18 лет. Среди них: 37 больных с анкилозирующими поражениями височно-нижнечелюстного сустава, 18 - с приобретёнными дефектами нижней челюсти, 18 – с врождёнными дефектами. Алгоритм обследования включал в себя антропометрическое обследование, фото- и видеорегистрацию пациентов, анализ гипсовых моделей челюстей, мультиспиральную компьютерную томографию лицевого скелета, фиброларингоскопию.

После стандартного обследования и планирования хирургического лечения всем детям проводилась артропластика височно-нижнечелюстного сустава при помощи стандартных и индивидуальных конструкций, костных аутотрансплантатов. При наличии анкило-

зирующего поражения удаление анкилозирующего блока выполнялось одновременно с артропластикой. 9 пациентам выполнена артропластика при помощи костного аутотрансплантата из венечного отростка, 26 больным установлены стандартные эндопротезы мыщелкового отростка из титана и карбопола, 38 детям - индивидуальные эндопротезы мыщелкового отростка из титана и суставные ямки из высокомолекулярного полиэтилена, 4 – индивидуальные титановые эндопротезы мыщелкового отростка и комбинированные суставные ямки (титановое основание, суставная ямка из высокомолекулярного полиэтилена). Детям с индивидуальными конструкциями разработка эндопротезов и планирование операции выполнялись виртуально при помощи программного комплекса Materialise и программы SolidWorks совместно с инженерами компании КОНМЕТ. Оперативные вмешательства проводились по жизненным показаниям (наличие синдрома обструктивного апноэ), функциональным (ограничение открывания рта, патология соотношения челюстей и прикуса) и эстетическим (асимметрия лица). Оперативное вмешательство во всех случаях проводилось под комбинированным эндотрахеальным наркозом. При ограничении открывания рта интубация трахеи выполнялась по фиброскопу. Экстубация таких пациентов проводилась в послеоперационном периоде в условиях отделения реанимации и интенсивной терапии после полного пробуждения. Установка эндопротезов осуществлялась из комбинированного поднижнечелюстного и предушного хирургических доступов (последний выполнялся при установке эндопротеза суставной ямки). В послеоперационном периоде проводилась антибактериальная терапия антибиотиками широкого спектра действия. При наличии ограничения открывания рта механотерапия начиналась на 7-10 сутки после операции. Контрольные обследования, включающие в себя клинический осмотр с фоторегистацией и компьютерную томографию, проводились перед выпиской, затем – через 1, 3, 6 месяцев после операции и далее – 1 раз в год. При выявлении недоразвития нижней челюсти на контрольных обследованиях выполняли его устранение при помощи компрессионно-дистракционного остеосинтеза (КДО) не ранее, чем через 6 месяцев после артропластики.

Результаты. Во всех случаях операционные раны заживали первичным натяжением, ранний после-

операционный период протекал без воспалительных осложнений.

У 10% детей (7 человек) при выполнении поднижнечелюстного доступа и у 15% детей (11 человек) при выполнении предушного доступа отмечался преходящий парез мимической мускулатуры на стороне операции. В течение 6 месяцев после операции у 5 детей развился воспалительный процесс, потребовавший ревизии операционной раны и замены установленных конструкций. У 2 детей воспаление развилось в следствие осложнений перенесённого ОРВИ, у 3 - вследствие нарушения фиксации установленных конструкций. У всех детей с анкилозирующими поражениями височно-нижнечелюстных суставов после артропластики по мере роста лицевого скелета сформировалось недоразвитие нижней челюсти на стороне поражения, что потребовало в ряде случаев проведения КДО. При установке стандартных эндопротезов, наличие фиксирующих элементов в области ветви нижней челюсти требовало удаления эндопротезов для проведения КДО. Во всех случаях использования костных ауто-трансплантатов отмечалось их полное рассасывание, что вызывало необходимость проведения повторной артропластики с использованием индивидуальных эндопротезов. У 1 пациента со стандартным эндопротезом из карбопола без протеза суставной ямки произошла постепенная миграция установленной конструкции в среднюю черепную ямку, что было выявлено на контрольном осмотре через 2 года после первичной операции. Рецидив анкилоза был отмечен у 2 пациентов при использовании стандартных конструкций, за счёт разрастания костной ткани вокруг эндопротезов как со стороны нижней челюсти, так и со стороны суставной ямки.

Выводы. Вне зависимости от выбора артропластики при анкилозе височно-нижнечелюстного сустава у пациентов детского возраста формировалось недоразвитие нижней челюсти. Отсутствие своевременного устранения последнего неизбежно приводит к формированию вторичных деформаций лицевого скелета, развитию функциональных и косметических нарушений, социальной дезадаптации. При реабилитации пациентов с дефектами нижней челюсти и анкилозирующими поражениями височно-нижнечелюстного сустава предпочтительно использование индивидуальных конструкций, что значительно снижает риск и вероятность развития анкилоза височно-нижнечелюстного сустава, обеспечивает получение

стойкого функционально-косметического результата и уменьшает количество этапов хирургического лечения. При разработке конструкций индивидуальных эндопротезов для артропластики височно-нижнечелюстного сустава необходимо учитывать необходимость последующего проведения КДО.

РАЗНОЕ

ОЦЕНКА МИКРОБИОМА У ПАЦИЕНТОВ СО ЗЛОКАЧЕСТВЕННЫМИ НОВООБРАЗОВАНИЯМИ РОТОВОЙ ПОЛОСТИ И ПИЩЕВАРИТЕЛЬНОГО ТРАКТА, ПЕРЕНЕСШИХ COVID-19

Каралкин П.А.¹, Михайлов И.М.², Имтиаз Ф.², Зоригт Д.², Ширяев А.А.¹, Писарева Т.Н.¹, Гудков Д.А.², Решетов И.В.¹, Петерсен Е.В.²

¹ ФГАОУ ВО Первый МГМУ им. И.М. Сеченова Минздрава России (Сеченовский Университет), Москва, Россия

² ФГАОУ ВО «Московский физико-технический институт (национальный исследовательский университет)», г. Долгопрудный, Россия

Введение. Пандемия COVID-19 отразилась на здоровье большого количества людей в виде осложнений разного уровня. Тем не менее отдаленный характер этих осложнений до сих пор малоизучен, особенно в плане оценки влияния на опухолевое микроокружение, в том числе микробиом. Известно, что микробиом человека способен влиять на состояние здоровья его хозяина и служит одним из модификаторов риска развития злокачественных опухолей, изменяя работу различных биохимических путей [Gopinath D. et al., 2021]. Мы исследовали статус микробиоты ротовой полости у пациентов с онкопатологией, имеющих рак ротовой полости, а также опухоли желудочно-кишечного тракта.

Материал и методы. В исследовании проводилась оценка распределения состава микробиома ротовой полости методом метагеномного секвенирования. В исследование вошло 19 человек, в том числе перенесшие COVID-19 в легкой и средней форме: контрольная группа - 6 человек без онкологических заболеваний и патологий полости рта; пациенты

Клиники онкологии, реконструктивной хирургии и радиологии Первого МГМУ им. Сеченова - 6 пациентов с раком ротовой полости и 7 пациентов с злокачественными образованиями желудочно-кишечного тракта и поджелудочной железы. Образцы микробиома ротовой полости пациентов были собраны с помощью стерильных тупферов. Для выделения ДНК использовался набор ExtractDNA Blood & Cells (Евроген, Россия). Амплификацию ДНК для создания библиотек проводили с использованием праймеров для ПЦР, нацеленных на гены рНК 16S (V3-V4), с помощью набора Tersus Plus PCR kit (Евроген, Россия). Эффективность ПЦР оценивали электрофорезом на 1,5% агарозном геле. Концентрацию ДНК в образцах определяли на флюориметре Qubit (Invitrogen, США) с использованием набора QuDye HS dsDNA (Люмипроб, Россия). Очистка продуктов ПЦР проводилась на магнитных частицах AMPure XP (Beckman Coulter, США). Подготовка библиотек для секвенирования проводилась с использованием набора SQK-LSK109 (Oxford Nanopore Technologies, Великобритания). Полученные библиотеки были секвенированы на приборе MinION (Oxford Nanopore Technologies, Великобритания). Бейсколлинг и демультитиплексирование осуществлялся с использованием Guppy. Таксономическая классификация проводилась с помощью kraken2, визуализация результатов – Pavian. Для статистического анализа был использован JASP 0.17.1.0.

Результаты. В образцах, полученных от пациентов с раком ротовой полости, было выявлено снижение доли *Actinomyces*, *Corynebacterium* и *Lautropia*, а также повышение представленности *Citrobacter* в составе орального микробиома по сравнению с контрольной группой ($p < 0,05$). В ходе оценки бактериального состава полости рта пациентов со злокачественными опухолями ЖКТ и поджелудочной железы было обнаружено достоверное ($p < 0,05$) снижение представленности *Actinomyces*, *Corynebacterium*, *Porphyromonas*, *Neisseria*, *Lautropia*, *Burkholderia* и *Ralstonia*, а также повышение доли *Sodalis* и *Butyrivibrio* в отличие от контрольной группы.

Заключение. Полученные результаты вносят вклад в создание базы знаний относительно новых данных, связанных с накоплением патогенетического звена COVID-19 и возможных сдвигов микроокружения, в том числе у пациентов с онкопатологией. Это влияние может быть реализовано как на прямую, так и опосредовано – через смещение микробных

сообществ человека. Технологии высокопроизводительного секвенирования позволяют комплексно оценить состав микробиома полости рта, способны детектировать даже сложно культивируемые микроорганизмы вплоть до рода и могут быть использованы для скринингового тестирования и прогнозной оценке опухолевого микроокружения.

Финансирование. Исследование выполнено при финансовой поддержке гранта РФФИ №21-15-00411.

Благодарности. Исследование было выполнено при использовании ресурсов ЦКП МФТИ «Прикладная генетика» (грант №075-15-2021-684, госзадание 730000Ф.99.1.БВ10АА00006).

СБОРНИК ТЕЗИСОВ
МАТЕРИАЛЫ XI МЕЖДУНАРОДНОГО
МЕЖДИСЦИПЛИНАРНОГО КОНГРЕССА
ПО ЗАБОЛЕВАНИЯМ ОРГАНОВ ГОЛОВЫ И ШЕИ

САНКТ-ПЕТЕРБУРГ, 2023

